ISSN 2071-8004

ЛАЗЕРНАЯ МЕДИЦИНА

LASER MEDICINE

13(3)
2009

Аòкус
LASER MEDICAL DEVICES

ПОЛУПРОВОДНИКОВЫЕ ПРИБОРЫ

Медицинские лазерные аппараты серии “ЛАТУС” – современные компактные лазеры с широким спектром применения

“Латус” – это возможность выбора:
– необходимой длины волны (661 или 810 нм);
– диапазона мощности (от 0,1 до 30 Вт);
– режима работы (импульсный/непрерывный)
в соответствии с необходимым лечением или профилактикой заболевания



медицинские применения

	мощность 810 нм					мощность 661 нм	
Область применения	3 Вт	6 Вт	8 Вт	15 Вт	30 Вт	0,1–0,4 Вт	0,1–5 Вт
фотодинамическая терапия						●	●
общая, эндоскопическая и торакальная хирургия				●	●		●
дерматология, косметология, сосудистые патологии	●	●	●	●	●		●
оториноларингология			●	●	●		●
гинекология, урология, проктология	●	●	●	●	●		●
онкология	●	●	●	●	●	●	●

194156, Россия, Санкт-Петербург, а/я 29
Тел. 8 (812) 294-25-32, факс 8 (812) 703-15-26, e-mail: sales@atcsd.ru, www.atcsd.ru

ISSN 2071-8004

Научно-практический журнал

ЛАЗЕРНАЯ МЕДИЦИНА

LASER MEDICINE

Журнал основан в 1997 году

Учредитель:
Федеральное государственное учреждение
«Государственный научный центр лазерной медицины
Федерального агентства по здравоохранению
и социальному развитию»

Том 13 / Выпуск 3
2009

Подписной индекс Роспечати 81699
ISSN 2071-8004

ЛАЗЕРНАЯ МЕДИЦИНА

LASER MEDICINE

Основан в 1997 году Foundation year 1997

Главный редактор
В.И. Козлов, доктор медицинских наук, профессор, заслуженный деятель науки РФ

Заместитель главного редактора
А.В. Гейниц, доктор медицинских наук, профессор

Редколлегия

В.П. Авдошин	доктор медицинских наук, профессор
А.А. Ачилов	доктор медицинских наук
В.И. Елисеенко	доктор медицинских наук, профессор
О.И. Ефанов	доктор медицинских наук, профессор
А.В. Иванов	доктор физико-математических наук, профессор
М.А. Каплан	доктор медицинских наук, профессор
А.В. Картелишев	доктор медицинских наук, профессор
М.И. Ковалев	доктор медицинских наук, профессор
В.П. Минаев	кандидат технических наук
А.Н. Наседкин	доктор медицинских наук, профессор
И.П. Савинов	доктор медицинских наук, профессор
Е.И. Сидоренко	член-корреспондент РАМН, доктор медицинских наук, профессор
П.В. Смольников	доктор медицинских наук
Е.Ф. Странадко	доктор медицинских наук, профессор
Г.И. Цыганова	кандидат медицинских наук, ответственный секретарь

Редсовет

М.М. Асимов	Минск (Беларусь)
И.М. Байбеков	Ташкент (Узбекистан)
И.И. Беришвили	Москва (Россия)
Г.Е. Брилль	Саратов (Россия)
Ю.А. Владимиров	Москва (Россия)
В.А. Волнухин	Москва (Россия)
Н.А. Данилин	Москва (Россия)
В.А. Дербенев	Москва (Россия)
В.А. Дуванский	Москва (Россия)
А.Р. Евстигнеев	Калуга (Россия)
И.Э. Есауленко	Воронеж (Россия)
В.Н. Каменская	Москва (Россия)
Л.Н. Картусова	Москва (Россия)
Т.Й. Кару	Троицк (Россия)
И.Б. Ковш	Москва (Россия)
А.И. Козель	Челябинск (Россия)
А.М. Коробов	Харьков (Украина)
И.Г. Ляндрес	Минск (Беларусь)
А.М. Макела	Хельсинки (Финляндия)
М.М. Мамедов	Баку (Азербайджан)
Н.Н. Петрищев	Санкт-Петербург (Россия)
А.В. Приезжев	Москва (Россия)
С. Рокхинд	Тель-Авив (Израиль)
В.В. Соколов	Москва (Россия)
В.В. Ступак	Новосибирск (Россия)
В.В. Тучин	Саратов (Россия)
Т.А. Федорова	Москва (Россия)

Оформление первой страницы обложки Ф.Л. Суров

Контактные телефоны редакции: 8 (499) 249-36-52, 249-39-05
E-mail: ziganova@yandex.ru, kozlov@med.rudn.ru
121165, г. Москва, ул. Студенческая, д. 40, строение 1

Издание зарегистрировано в Госкомпечати ПИ № 77-9521 от 30 июля 2001 года.
Журнал включен в Реферативный журнал и базы данных ВИНИТИ, специализированную БД «Российский индекс научного цитирования» на платформе Научной электронной библиотеки. Сведения о журнале ежегодно публикуются в международной справочной системе по периодическим и продолжающимся изданиям «Ulrich Periodicals Directory».
Журнал включен в Перечень ведущих рецензируемых журналов и изданий, в которых должны быть опубликованы основные результаты диссертаций на соискание ученой степени доктора и кандидата наук (редакция ВАК – апрель 2008 г., http://vak.ed.gov.ru)
Тираж 300 экз. Заказ № . Отпечатано в филиале ОАО «ТОТ» Ржевская типография (г. Ржев, ул. Урицкого, д. 91)

Содержание

Оригинальные исследования

Картелишев А.В., Малиновский Е.Л., Евстигнеев А.Р.
Новый принцип подбора лечебных режимов низкоинтенсивной лазерной терапии для оптимизации ее эффективности в педиатрии 4

Бурдули Н.М., Крифариди А.С.
Влияние низкоинтенсивного лазерного излучения на показатели гемокоагуляции у больных хроническим вирусным гепатитом 8

Шамирзаев Б.Н.
Структурно-функциональные основы лазерных воздействий на морфологию печени и желчевыводящих путей при желчнокаменной болезни 15

Косаев Д.В., Ахмедова Л.М., Гаджиева Г.К.
«Пассивная» иммунокоррекция у больных критической ишемией нижних конечностей атеросклеротического генеза на фоне сахарного диабета 19

Никитин А.В., Пышнограева Л.В.
Эффективность лазеротерапии в комплексном лечении обострений хронической обструктивной болезни легких у больных с ишемической болезнью сердца 23

Исмаилова Л.В., Крикунова Л.И., Каплан М.А., Евстигнеев А.Р., Эфендиев В.А.
Современные методы профилактики и лечения инфекционных осложнений послеоперационных ран у гинекологических больных 25

Лапцевич Т.П., Истомин Ю.П., Чалов В.Н.
Фотодинамическая терапия с фотолоном цервикальной интраэпителиальной неоплазии II–III степени 30

Гаджиев Э.А., Елисеенко В.И.
Морфологические особенности заживления гнойной раны при традиционном способе лечения и потенцировании ее сеансами местного воздействия импульсно-индукционным магнито- и низкоинтенсивным лазерным излучением 35

Кошкакарян А.Л., Козлов В.И., Азизов Г.А.
ЛДФ в диагностике расстройств микроциркуляции в половом члене у больных хроническим простатитом 39

Мамедов М.М., Мамедов Н.И.
Эффективность применения новых лазерных технологий при многоэтапном методе хирургического лечения больных с посттравматическими свищами прямой кишки 44

Асташов В.В., Малыгин М.В., Майоров А.П., Масычева В.И., Даниленко Е.Д., Старкова Е.В.
Структурное исследование регионарных лимфатических узлов при экспериментальной опухоли матки в условиях фотодинамической терапии 50

Шин Ф.Е., Толстых П.И., Странадко Е.Ф., Соловьева А.Б., Иванов А.В., Елисеенко В.И., Шин Е.Ф., Кулешов И.Ю., Караханов Г.И.
Фотодинамическая терапия экспериментальных ожоговых ран 55

Практический опыт

Ланин В.П., Гнучевский В.В.
Применение комбинированных методов в лечении риносинуситов 60

Новости: события, люди, факты

Сообщение о научно-практической конференции с международным участием «Лазерная медицина XXI века» 61

Правила оформления статей 64

Contents

Original researches

Kartelishev A.V., Malinovsky E.L., Yevstignejev A.R.
New principle for selecting curative regimes of low-level laser therapy in optimization of its effectiveness in paediatrics

Burduli N.M., Krifaridi A.S.
Effects of low-intensive laser irradiation at hemocoagulation parameters in patients with chronic virus hepatitis

Shamirzaev B.N.
Structurally functional bases of laser effects on morphology of liver and billiary ducts in cholelithiasis

Kosayev J.V., Ahmedova L.M., Hajiyeva G.K.
Passive immune correction in diabetic patients with critical ischemia of lower extremities of atherosclerotic genesis

Nikitin A.V., Pishnograeva L.V.
Efficiency of laserotherapy in complex treatment of exacerbation of chronical obstractive pulmonary disease in patient with ischemic heart disease

Ismailova L.V., Krikunova L.I., Kaplan M.A., Yevstignejev A.R., Efendijev V.A.
Modern techniques for prophylactics and treatment of infections complications in postoperative wounds in gynecological patients

Laptsevich T.P., Istomin Yu.P., Chalau V.M.
Photodynamic therapy with Photolon in the treatment of high-grade cervical intraepithelial neoplasia

Gadzhijev E.A., Yelisejenko V.I.
Morphological peculiarities of purulent wound healing under traditional treatment and under potentiating it by wound topical irradiation with pulsed-induced magnet- and low-level laser light

Koshkakaryan A.L., Kozlov V.I., Azizov G.A.
LDF at diagnosis of microcirculation damages in the penis at patients with chronic prostatitis

Mamedov M.M., Mamedov N.I.
The effectiveness of the modern laser technique, during the multistage surgical treatment of the posttraumatic rectal fistulas

Astashov V.V., Malygin M.V., Mayorov A.P., Masycheva V.I., Danilenko E.D., Starcova E.V.
Research on structural changes in the regional inguinal lymphatic nodes in experimental cancer of the uterus and their correction with photodynamic therapy using different techniques of photosensizer injections

Shin F.E., Tolstykh P.I., Stranadko E.Ph., Solovjeva A.B., Ivanov A.V., Yelisejenko V.I., Shin E.F., Kuleshov I.Yu., Karahanov G.I.
Photodynamic therapy in experimental burn wounds

Practical experience

Lanin V.P., Gnuchevsky V.V.
Combination treatment of rinosinusites

NEWS: events, people, facts

Information about Scientific Conference with International Participation «Laser Medicine of the XXIst Century»

Instruction for authors

УДК 612.017:615.849.19

Картелишев А.В., Малиновский Е.Л., Евстигнеев А.Р.

Новый принцип подбора лечебных режимов низкоинтенсивной лазерной терапии для оптимизации ее эффективности в педиатрии

Kartelishev A.V., Malinovsky E.L., Yevstignejev A.R.
(Moscow, Kaluga, Russia)

New principle for selecting curative regimes of low-level laser therapy in optimization of its effectiveness in paediatrics

Федеральный научно-клинический центр детской гематологии, онкологии и иммунологии Росздрава, г. Москва,
Лазерная академия наук РФ, г. Калуга

Представлен принципиально новый принцип подбора лечебных доз (процедурных и курсовых) низкоинтенсивной лазерной терапии (НИЛТ) больных детей и подростков. Установлено, что нозологически стандартизированная методика их определения, аналогичная методу, принятому при расчете дозы фармакологических лекарственных средств и означающему пропорциональное возрасту уменьшение доз НИЛИ, является ошибочной и в конечном итоге приводит к снижению эффективности НИЛТ больных детей и подростков, о чем также свидетельствует педиатрическая практика. Кроме того, в данном вопросе отсутствует индивидуальный подход, учитывающий реактивность организма каждого ребенка в ответ на лечебное воздействие НИЛИ, что противоречит главным принципам медицины. Изучены данные ретроспективного анализа клинической эффективности низкоинтенсивной лазерной терапии у 251 пациента (121 больной ребенок и подросток и 130 взрослых), лечение в контрольной группе которых проводилось по стандартной нозологически регламентированной (НРЛТ) методике (соответственно 50 и 50 пациентов), а в основной – по индивидуально дозируемой (ИДТЛ) с использованием визуально-вегетативного теста и фотоплетизмографического (ФПГ) мониторирования в соответствии с компьютеризированной системой «Тоаро-ФПГ» (71 и 80). Показано, что при терапии больных по методике ИДТЛ дозовые нагрузки и назначаемые пациентам по результатам визуально-вегетативного теста (ВВТ) для достижения плацебо-контролируемых и не менее чем хороших клинических результатов курсового лечения значительно превышают показатели при проведении стандартизованных методик лазерной терапии. Впервые выявлен феномен увеличения дозовых нагрузок по мере увеличения возраста больных детей, с максимумом значений в пубертатном периоде, что объясняется известными физиологическими особенностями энергообмена и что требует особого внимания специалистов, проводящих лазерную терапию таких пациентов. Кроме того, необходимо учитывать, что больные в возрасте 16–18 лет также требуют назначения дозировок, превышающих «взрослые стандарты». *Ключевые слова: низкоинтенсивная лазерная терапия, педиатрия, часто и длительно болеющие дети.*

Purpose. **To study adequate doses for lasertherapy in various groups of children (little and adolescent) and to develop a new principle of selecting these doses.** *Materials and methods.* **In the main group there were 71 patients (aged 3–18 years, 41 boy and 30 girls). In this nosological group were children who often fall ill and had long-lasting illnesses. The comparative group had 80 adult patients with various nozological pathologies (aged 19–60 years; 41 men and 39 women). Adults patients have been chosen because standard and safe doses have been well developed for adults and their laser dose-depended reactions are well known. The control group included 100 patients (50 children and 50 adults). In this group laser therapy was conducted using standard recommendations. Double-blind and placebo methods have been used in the study too.** *Results.* **The data have been received on the base of evidence medicine; they can help in developing right methodological approaches to the treatment of this nosological group. We have found out the phenomenon that the organism has non-specific character of reactions at laser therapy. Curative-biological factors under laser therapy are determined not by the nosological categories but by the peculiarities of individual homeostatic processes in each patient.** *Key words: low-level laser therapy, children, frequent and ling-lasting illnesses.*

Введение

В отечественной и зарубежной медицине в течение последних десятилетий успешно используются лечебные технологии, базирующиеся на применении низкоинтенсивных лазеров, излучающих в красном и инфракрасном диапазоне длин волн. При этом научно и практически доказана высокая эффективность методик низкоинтенсивной лазерной терапии (НИЛТ), разработанных для лечения широкого спектра заболеваний у взрослых пациентов [5, 6, 7, 10]. Результативной НИЛТ оказалась и применительно к педиатрической практике [3, 11, 12]. Однако применение у детей примерно тех же принципов и дозировок НИЛТ, что и у взрослых больных, далеко не всегда дает сходный положительный эффект [3, 12]. Причем достаточно нередко у больных детей возникают известные специалистам, но не афишируемые ими по вполне понятным мотивам «отрицательные» реакции на курсовое лазерное воздействие вследствие несоответствия дозовых нагрузок [4, 7, 8]. И, как свидетельствуют исследования, терапевтические результаты, достигаемые при этом, не отличаются полнотой, а также ожидаемой стабильностью и продолжительностью эффекта [4, 12]. Вместе с тем одним из основополагающих аспектов высокой эффективности лазерной терапии является именно точность расчета разовой, курсовой доз и в целом адекватность лечебных режимов в процессе выполнения процедурного и курсовой НИЛТ. Ибо качество и направленность ответных реакций организма на воздействие низкоинтенсивного лазерного излучения (НИЛИ) во многом определяются величиной полученной организмом дозы [3, 5, 4, 6, 10]. И если для НИЛТ взрослых пациентов разработаны

и стандартизованы критерии определения нозологически опосредованных процедурных и курсовых дозовых нагрузок [7], то в педиатрической практике какое-либо четкое руководство в назначении режимов лазерной терапии отсутствует. Следствием этого при НИЛТ больных детей различных возрастных и нозологических групп сложилась фактически повсеместная практика определения должной величины дозовой нагрузки НИЛИ, аналогично методу, принятому при расчете дозы фармакологических лекарственных средств и означающему пропорциональное возрасту уменьшению доз НИЛИ.

По нашему мнению, о чем также свидетельствует педиатрическая практика, именно такая методика назначений дозовых нагрузок на сеансы лазерной терапии является ошибочной и в конечном итоге приводит к снижению эффективности НИЛТ больных детей и подростков. Кроме того, в данном вопросе отсутствует индивидуальный подход, учитывающий реактивность организма каждого ребенка в ответ на лечебное воздействие НИЛИ, что противоречит главным принципам медицины.

Подтверждением такому мнению служат результаты собственных исследований, доказавших прямую зависимость эффективности курсовой лазерной терапии как от величины дозовой нагрузки, так и от индивидуальной чувствительности больного к НИЛИ [4, 7, 8]. При этом отсутствие положительной динамики при проведении курсовой лазерной терапии часто являлось следствием именно занижения величины процедурной и курсовой лазерной нагрузки, не способной обеспечить существующие на момент воздействия энергетические потребности конкретного больного ребенка для ликвидации имеющегося у него энергодефицита той или иной степени. Следует особо отметить и тот факт, что необходимая больному и поставляемая с помощью свойственных НИЛИ лечебно-биологических механизмов доза свободной энергии [3] имеет не абсолютные, а относительные значения, которые программируются индивидуальными качествами каждого организма [8].

Целью исследования явилось определение в различных возрастных группах больных детей и подростков адекватных дозовых нагрузок НИЛИ (процедурных и курсовых), основанных на определении их индивидуальных потребностей.

Материалы и методы

В основной группе наблюдался 71 больной в возрасте от 3 до 18 лет (41 мальчик и 30 девочек). Все наблюдаемые дети входили в диспансерную нозологическую группу часто и длительно болеющих детей (ЧДБ). В связи с наличием известной четкости в расчете значений и отработанности стандартных нозозависимых дозовых нагрузок при лечебных лазерных воздействиях для взрослых группу сравнения составили 80 пациентов в возрасте от 19 до 60 лет и старше (41 мужчина, 39 женщин) с различной нозопатологией и разной возрастной градации. Выбор в качестве группы сравнения взрослых больных обоснован наличием для этой возрастной группы при проведении процедурной и курсовой НИЛТ стандартных дозовых нагрузок и также дозировок, обусловленных дозозависимыми реакциями [8]. В контрольную группу были включены 100 пациентов (50 детей и подростков и 50 взрослых), в которой НИЛТ проводили строго по стандартной нозологически регламентированной методике. Сравнение (всего 252 наблюдения) велось с учетом двойного слепого метода и плацебо-контролируемого исследования. В статье приведены лишь конечные результаты. И именно по этой причине сравнение полученных результатов с обычно используемыми методиками дозирования НИЛТ у детей и подростков соответствует всем требованиям доказательной медицины и может позволить выработать правильные методологические подходы при их лечении. Необходимо подчеркнуть, что отсутствие учета регламентированных нозологических подходов в обеих возрастных группах основывается на выявленном нами феномене неспецифичности характера реакций организма при воздействии на него лечебно-биологических факторов НИЛИ, определяемого не нозологическими критериями, а индивидуальными особенностями гомеостатических процессов каждого больного организма [1, 8, 9].

Лазерную терапию осуществляли с использованием инфракрасных импульсных лазеров (АЛТ «Нега», «Улан», г. Калуга, АЛТ «Мустанг», г. Москва) и лазерного прибора, излучающего в красном спектре длин волн УФЛ-01 («Ягода», г. Калуга). Импульсные инфракрасные приборы использовали для облучения глубоко расположенных зон, лазерный прибор, излучающий в красном спектре длин волн, привлекали для проведения надвенного облучения крови и облучения поверхностно расположенных объектов. Расчет процедурной дозовой нагрузки осуществляли по методике, предложенной В.И. Козловым и В.А. Буйлиным [6]:

(1) $Pср = (Pi*F*t)$; (2) $W = (Pср* /S)$; (3) $E = (W*T)$, где: Pi – импульсная мощность (Вт); Pср – средняя мощность (Вт), t – длительность импульса (с), T – экспозиция (с), F – частота импульсов (Гц), S – площадь облучаемой поверхности (см^2), W – интенсивность (Вт/см^2), E – доза (Вт/см^2*с или Дж/см^2). Для расчета дозовых нагрузок импульсных инфракрасных лазерных источников использовали формулы 1–3, для расчета дозовых величин непрерывных лазерных источников (ГНЛ) было достаточно формул 2, 3. Лечение больных детей и взрослых осуществляли по единому принципу и проводили как при использовании отдельных длин волн (красного и инфракрасного диапазонов), так и при их комбинации. Все процедуры лазерной терапии проводили под мониторингом пальцевой фотоплетизмографии (ФПГ). Фотоплетизмографическое мониторирова-

ние процедур лазерной терапии осуществляли применением оригинального компьютеризированного аппаратно-программного комплекса «Тоаро-ФПГ», ориентированного на изучение особенностей отдельных параметров объемного периферического пульса и их результирующего коэффициента в виде ритмоинотропного показателя (РИП) [3, 4]. Вычисляется по формуле: Pps = PSк – PSн / PSн; Рамп = АМПк – АМПн / АМПн; РИП = Pps + Рамп, где Pps – долевое изменение частоты сердечных сокращений относительно исходного значения, полученного до начала лазеролечения; PSн – исходное значение частоты сердечных сокращений; PSк – вычисляемое значение частоты сердечных сокращений, полученное во время исследования; Рамп – долевое изменение амплитуды анакротической фазы пульсовой волны относительно исходного значения, полученного до начала лазеролечения; АМПн – исходное значение амплитуды анакротической фазы пульсовой волны; АМПк – вычисляемое значение амплитуды анакротической фазы пульсовой волны, полученное во время исследования. Вычисление РИП выполняется программно во время исследования в момент реализации каждой пульсовой волны. При интерпретации получаемых результатов отрицательное значение расценивается как развитие тормозной реакции, положительные значения расцениваются в качестве биоактивации. Расчет РИП выполняется во время работы модуля записи фотоплетизмограмм и осуществляется в отношении каждой пульсовой волны, зарегистрированной фотоплетизмографом. Результаты сравнения записываются в виде цифрового ряда, отражающего общее количество зарегистрированных положительных и отрицательных значений РИП. Использование новой технологии при НИЛТ больных различных возрастных и нозологических групп помимо критериев (и их нормированных значений), определяющих оптимальные процедурные и курсовые дозовые нагрузки, позволило также выделить и различные варианты лазерной терапии, определяемые типологическими особенностями системных реакций организма. Новая технология лазерной терапии получила название «индивидуально дозированной лазерной терапии» (ИДЛТ). Каждый больной получал по 7–11 лечебных сеансов ИДТЛ. Критерии для определения индивидуальной продолжительности ее процедур и курса терапии определяются в процессе проведения оригинально визуального вегетативного теста (ВВТ), детали которого изложены нами ранее [3]. Кроме того, особый интерес педиатров представляет тот факт, что по данным ВВТ можно оперативно и четко определить не только функциональное состояние и симпатического, и парасимпатического отделов вегетативной нервной системы и количественное соотношение между их активностью в данный момент исследования, но и мониторно отслеживать их динамику в реальном времени, чего не могут обеспечить другие способы контроля.

Результаты и их обсуждение

Ретроспективный анализ значений процедурных дозовых нагрузок в возрастных группах детского и подросткового возраста, полученных на мониторно- и плацебо-контролируемых по системе «Тоаро-ФПГ» сеансах ИДЛТ при достижении не менее чем хороших клинико-фукциональных результатов курсового лечения, выявил значительные их отличия от общепринятых стандартов НИЛТ пациентов детского и подросткового возраста. Следует заметить при этом, что основным преимуществом использования оригинальной методики ИДЛТ перед стандартизованными методами лазерной терапии является именно существенное увеличение итоговой клинической эффективности. В частности, сравнительное изучение конечных результатов лазерной терапии, выполненной по методике ИДЛТ и стандартизованным методом, в группах выявило наибольшее количество больных с хорошей клинической эффективностью. А сравнение доли отрицательных реакций (ОР) при проведении НИЛТ по стандартизованной методике и при проведении ИДЛТ выявило значительное снижение ОР при проведении курсового лечения по оригинальному способу лазерной терапии (рис. 1).

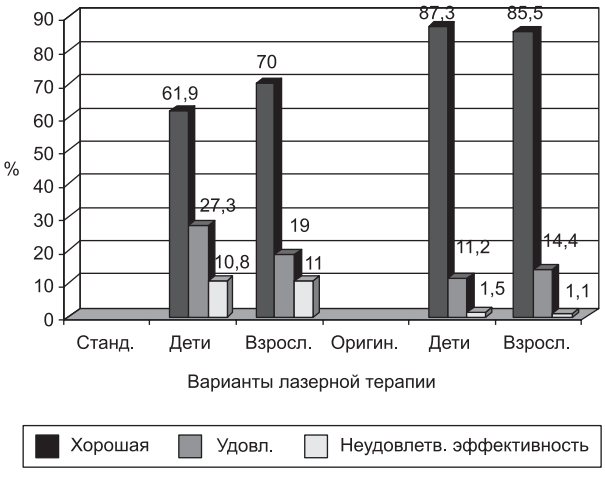

Рис. 1. Зависимость клинической эффективности стандартизованной и оригинальной методик лазерной терапии в наблюдаемых группах больных

В первую очередь обращает внимание существенное увеличение по сравнению со стандартными значениями процедурных и курсовых доз во всех возрастных группах детей, вплоть до пубертатного периода, при котором их величина достигает максимума (табл. 1, рис. 2). На основании данных табл. 1 можно заключить, что при НИЛТ больных детей в возрасте 12–15 лет для достижения хорошего лечебного эффекта используются сравнительно большие по отношению к другим разовые и курсовые дозовые нагрузки, что может быть обусловлено более высокими энергетическими потребностями растущего детского организма в этот период развития.

И в то же время, вопреки общепринятому мнению, дети в возрасте 16–18 лет, в лечении которых при

стандартизованных подходах обычно используют такие же режимы лазерной терапии, как для взрослых пациентов, показали значения дозовой нагрузки примерно такие же, как и при лечении остальных возрастных групп детей, исключая, естественно, 12–15-летних (табл. 1, рис. 2). Но они оказались значительно большими, чем у взрослых пациентов (табл. 2, рис. 3), на что специалисты также должны обратить особое внимание.

В ответе на очевидный вопрос, почему это происходит, не менее очевиден ответ – обеспечение весьма активных ростовых процессов в клетках детского организма (ускоренное деление клеток, высокий синтез нуклеиновых кислот, белков и др. пластических «материалов») нуждается в усиленном энергетическом обеспечении. А оно обеспечивается с участием основного субстрата – аденозинтрифосфата (АТФ), который, собственно, и «производится» под влиянием НИЛИ [2, 5, 10]. Интенсивность же пластических процессов в детском организме, как известно, превышает величины у взрослых в разы, что и находит отражение в повышенных потребностях детей и подростков не только в витаминах, микроэлементах и белках, используемых организмом в качестве основного пластического материала, но и в дозовых нагрузках НИЛТ. Ибо при более существенных энергетических потерях, обусловленных, в первую очередь, различными хроническими заболеваниями, ростовые процессы замедляются, что на клиническом уровне констатируется как задержка физического развития и другие нарушения. Существование прямой связи между интенсивностью пластической и митотической активностью клеток и энергетической внутриклеточной обеспеченностью рассматривается в настоящее время как бесспорный факт. Так, экспериментально доказано влияние энергии фотонов лазерного света (в пределах биостимулирующей дозы) на увеличение скорости и объема синтеза АТФ [2], поэтому можно утверждать, что энергетические потребности организма могут быть частично удовлетворены за счет энергии квантов лазерного света.

Феномен же относительно еще более высокой потребности в энергии лазерного излучения детей пубертатного возраста нами обнаружен и описан впервые [3]. Мы можем объяснять его, с одной стороны, возрастанием энергозатрат, обусловленным структурной и функциональной перестройкой систем организма в данном периоде жизни вполне здорового ребенка, а с другой – наличием у больного более или менее выраженного и длительно текущего энергодефицитного состояния вследствие патологического состояния. А, как известно, они ведут еще и к хроническим стрессовым ситуациям, при которых для успешной лазерной терапии необходимы большие значения процедурных и курсовых дозовых нагрузок [3, 4, 8], что доказано нами у подростков при проведении визуального вегетативного теста, выступающего в качестве тест-маркера, определяющего состоятельность адаптационных систем организма [7, 9].

Заключение

Данные ретроспективного анализа эффективности общепринятой и оригинальной технологий низкоинтенсивной лазерной терапии (НИЛТ) вы-

Таблица 1

Распределение процедурной и курсовой дозовой нагрузки (Дж/см^2) в возрастных группах у детей и подростков при инфракрасной лазерной терапии

Возрастные группы, лет	Процедурные дозовые нагрузки, M ± m Дж/см^2/ Разброс значений	Средние величины курсовых дозировок, M ± m Дж/см^2
3–6	0,2 ± 0,02/0,01–1,1	2,5 ± 0,12
7–11	0,17 ± 0,01/0,05–0,3	1,1 ± 0,09
12–15	0,4 ± 0,04/0,1–1,8	4,8 ± 0,23
16–18	0,2 ± 0,007/0,005–0,04	1,8 ± 0,10

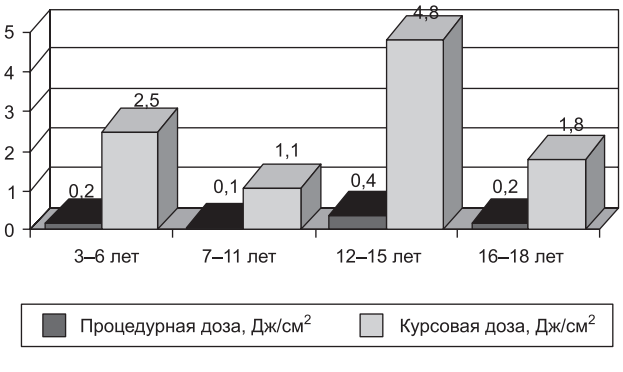

Рис. 2. Средние значения процедурной и курсовой дозы у детей и подростков

Таблица 2

Распределение процедурной и курсовой дозовой нагрузки (Дж/см^2) в возрастных группах у взрослых пациентов при инфракрасной лазерной терапии

Возрастные группы, лет	Процедурные дозовые нагрузки, M ± m Дж/см^2/ Разброс значений	Средние величины курсовых дозировок, M ± m Дж/см^2
18–29	0,1/ 0,02–0,35	0,7 ± 0,03
30–39	0,06/0,001–0,23	0,5 ± 0,01
40–49	0,04/0,002–0,12	0,4 ± 0,01
50–59	0,5/0,06–1,0	5,2 ± 0,03
60 и старше	0,06/0,04–0,09	0,7 ± 0,02

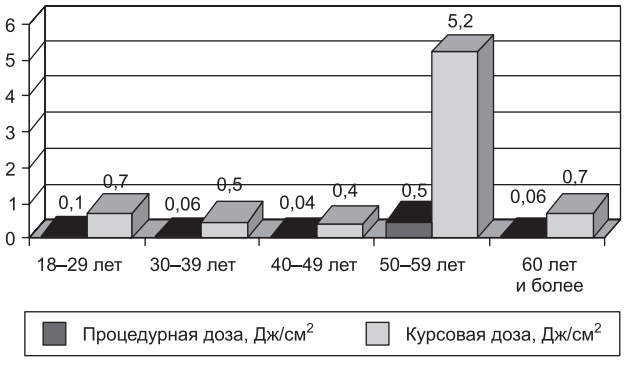

Рис. 3. Средние значения процедурной и курсовой дозы у взрослых пациентов

явили, что процедурные и курсовые режимы, применяемые при нозологически стандартизованной методике НИЛТ и определяемые индивидуально по системе «Тоаро-ФПГ» (ИДЛТ) в разных возрастных группах детского возраста, существенно отличаются между собой. Показано, что при терапии больных по методике ИДТЛ дозовые нагрузки, и назначаемые пациентам по результатам визуально-вегетативного теста (ВВТ) для достижения плацебо-контролируемых и не менее чем хороших клинических результатов курсового лечения, значительно превышают показатели при проведении стандартизованных методик лазерной терапии. Впервые выявлен феномен увеличения дозовых нагрузок по мере увеличения возраста больных детей, с максимумом значений в возрасте 12–15 лет, что объясняется известными физиологическими особенностями энергообмена в пубертатном периоде и что требует особого внимания специалистов, проводящих лазерную терапию таких пациентов. Кроме того, необходимо учитывать, что больные в возрасте 16–18 лет также требуют назначения дозировок, превышающих «взрослые стандарты».

Литература

1. *Гаркави Л.Х., Квакина Е.Б., Уколова М.А.* Адаптационные реакции и резистентность организма. Ростов н/Д: Изд. Ростовского университета, 1990. 224 с.
2. *Зубкова С.М., Соколова З.А.* Состояние митохондрий и хроматина ядер нервных клеток коры головного мозга при лазерном облучении // Вопр. мед. химии. 1978. № 3. С. 326–330.
3. *Картелишев А.В., Малиновский Е.Л., Церковная Ю.Е.* Визуальный вегетативный тест в прогнозировании индивидуального типа реагирования больных на низкоинтенсивную лазерную терапию // Педиатрия. 2007. № 4. С. 41–43.
4. *Картелишев А.В., Малиновский Е.Л., Елисеенко В.И., Румянцев А.Г. и др.* Повышение эффективности лазерной терапии с использованием методики пальцевой фотоплетизмографии: Пос. для врачей. Калуга, 2007. 46 с.
5. *Козлов В.И., Буйлин В.А.* Лазеротерапия. – М.: Астр, 1993. 56 с.
6. *Козлов В.И., Буйлин В.А., Евстигнеев А.Р.* Дозирование лазерного излучения // Применение низкоинтенсивных лазеров в клинической практике / Под ред. О.К. Скобелкина. М., 1997. С. 18–24.
7. *Малиновский Е.Л., Картелишев А.В., Евстигнеев А.Р.* Тест-прогнозирование индивидуальной реакции больных на курсовую низкоинтенсивную лазерную терапию // Лазерная мед. 2006. Т. 10. Вып. 2. С. 14–21.
8. *Малиновский Е.Л., Картелишев А.В., Евстигнеев А.Р.* Возможности прогнозирования индивидуальной реакции больных на курсовую низкоинтенсивную лазерную терапию // Современные возможности лазерной медицины и биологии / Под ред. А.В. Картелишева, А.Р. Евстигнеева, В.Н. Уральского. В. Новгород–Калуга: Политоп, 2006. С. 146–161.
9. *Малиновский Е.Л., Картелишев А.В., Церковная Ю.Е.* Анализ типов реагирования больных на НИЛТ по результатам визуального вегетативного теста // Лазерная мед. 2007. Т. 11. Вып. 3. С. 17–21.
10. Низкоинтенсивная лазерная терапия / Под общей редакцией С.В. Москвина, В.А. Буйлина. М.: Фирма «Техника», 2000. 724 с.
11. *Чернышева Л.А., Хан М.А.* Низкоинтенсивная лазерная терапия в педиатрии: Информ.-методич. сб. М.: Фирма «Техника», 1998. 32 с.
12. *Церковная Ю.Е.* Возможности повышения эффективности лечения детей, больных бронхиальной астмой, в условиях санатория: Дисс. … канд. мед. наук. М., 2008. 164 с.

Поступила в редакцию 29.04.09 г.

Для контактов:
тел. 8-910-913-0375

УДК 615.849.19:616.36

Бурдули Н.М., Крифариди А.С.

Влияние низкоинтенсивного лазерного излучения на показатели гемокоагуляции у больных хроническим вирусным гепатитом

Burduli N.M., Krifaridi A.S. (Vladikavkas, Russia)

Effects of low-intensive laser irradiation at hemocoagulation parameters in patients with chronic virus hepatitis

Государственное образовательное учреждение профессионального и высшего образования «Северо-Осетинская государственная медицинская академия» Федерального агентства по здравоохранению и социальному развитию, кафедра терапии с общей врачебной практикой (семейной медициной) факультета последипломного и дополнительного образования

Цель исследования. **Изучить влияние низкоинтенсивного лазерного излучения на гемокоагуляционные показатели у больных хроническим гепатитом.** *Материалы и методы.* **Под наблюдением находились 120 пациентов с хроническим вирусным гепатитом в стадии обострения. Все пациенты были разделены на три группы: в I, контрольной группе (30 человек) для лечения использовалась комплексная медикаментозная терапия. Больные II группы (45 человек) наряду с медикаментозной терапией получали курс внутривенной лазерной терапии, и III группа больных (45 человек) получала медикаментозную терапию с курсом накожной лазерной терапии. Изучение агрегационных свойств эритроцитов проводилось по методу Борна, деформабельность эритроцитов (ДЭ) при центрифугировании в капиллярах Панченкова.** *Результаты.* **Сравнение данных до и после лечения показывает, что включение в комплексную терапию больных ХГ лазерной терапии оказывает положительное нормализующее влияние на некоторые показатели системы гемостаза независимо от исходного состояния (гиперкоагуляция или гипокоагуляция), а также на агрегационную**

активность и деформируемость эритроцитов и тем самым способствует улучшению микроциркуляции и уменьшению гипоксии в поврежденной ткани печени. *Заключение.* **Включение в комплексную терапию больных хроническим гепатитом НИЛИ достоверно сопровождается нормализующим действием на гемокоагуляционные показатели, что способствует повышению эффективности комплексной терапии, способствует скорейшему стиханию симптомов заболевания.** *Ключевые слова: хронический вирусный гепатит, агрегация эритроцитов, деформируемость эритроцитов, низкоинтенсивная лазерная терапия.*

The aim **of this research was to study changes in hemocoagulation parameters in chronic virus hepatitis patients under intravenous low-intensive laser blood irradiation.** *Materials and methods.* **120 patients with chronic virus hepatitis were divided into three groups: the first (control) group (30 patients) only traditional medicamentous therapy was used for the treatment; the second group (45 patients) received combined therapy (medicamentous + intravenous laser therapy), the third group (45 people) received medicamenous treatment and the course of epicutaneous laser therapy. Examination of erythrocyte aggregation by Born's method, deformation of erythrocytes (DE) by centrifugation in the Panchenkov's capillaries.** *Results.* **We have found out that the methods of low-intensive laser therapy in the complex treatment of chronic virus hepatitis improves tissue microcirculation, hemocoagulation, bloods parameters and aggregative properties of red blood cells; it also improves tissues hypoxia.** *Conclusion.* **Complex therapy of patients with chronic hepatitis in which low-intensive laser therapy is included considerably improves hemocoagulation, bloods parameters and increases effectiveness of complex therapy, promotes more rapid decrease of disease symptoms.** *Key words: chronic virus hepatitis, red blood cells aggregation, deformation of red blood cells, low-intensive laser therapy.*

Введение

Хронические вирусные гепатиты являются одной из самых актуальных и нерешенных проблем медицины и здравоохранения, что определяется тяжестью течения и широкой распространенностью заболевания. Актуальность проблемы становится еще более значимой в связи с неуклонным ростом удельного веса числа заболевших, высоким риском заражения, широким распространением среди трудоспособного населения, прогредиентным течением, недостаточной эффективностью современных методов противовирусной терапии [3, 10].

Значение печени в регуляции системы гемостаза многогранно и не вызывает сомнений. Ее роль определяется тем, что многие факторы свертывания и фибринолиза синтезируются в печени [1, 2, 8, 9, 11, 12, 13, 14].

В последние годы в практику интенсивно внедряют новые методы лечения с использованием лазерного излучения, которое обладает широким спектром биологического действия и дает множество клинических эффектов.

Широта и разноплановость биологических эффектов низкоинтенсивного лазерного излучения (НИЛИ) свидетельствуют о том, что оно способно влиять на ключевые регуляторные системы организма. Несмотря на широкое использование при различных заболеваниях, многие механизмы действия и пути реализации лечебного эффекта лазерного облучения крови до сих пор остаются нераскрытыми и обсуждаются на уровне гипотез [4, 5, 6, 7].

Указанные обстоятельства дают право считать работу, целью которой является не только оценка эффективности лазерной терапии при хронических вирусных гепатитах, но и раскрытие механизмов положительного действия лазерного излучения, безусловно, актуальной. Следует также отметить, что работы с подобной патогенетической направленностью неизбежно выходят по своей клинической значимости за рамки, ограниченные конкретной нозологией.

В связи с этим **цель настоящей работы** – изучить влияние низкоинтенсивного лазерного излучения на гемокоагуляционные показатели у больных хроническим гепатитом.

Материалы и методы исследования

Под наблюдением находилось 120 пациентов с хроническим вирусным гепатитом в стадии обострения. Среди обследованных больных было 27 женщин (22,5%) и 93 мужчины (77,5%). Средний возраст больных составил 43,4 ± 8,6 года.

Все пациенты были разделены на три группы: в I, контрольной группе (30 человек) для лечения использовали комплексную медикаментозную терапию, включающую дезинтоксикационную терапию, гепатопротекторы, симптоматическую и посиндромную терапию. Противовирусной терапии больным не проводили, из-за отсутствия репликативной фазы вирусной инфекции. Больные II группы (45 человек) наряду с медикаментозной терапией получали курс внутривенной лазерной терапии (ВЛОК-НИЛИ), в III группе больных (45 человек) проводили медикаментозную терапию с курсом накожной лазерной терапии. Группу сравнения составили 25 клинически здоровых лиц.

Диагностику и оценку тяжести течения хронического гепатита проводили на основании эпидемиологических и клинико-лабораторных данных, включающих результаты клинического осмотра в динамике, УЗИ гепатодуоденальной зоны, биохимические показатели в динамике. Во всех случаях диагноз подтверждался с помощью иммуноферментного анализа, с обнаружением соответствующих маркеров вирусов гепатита. Для верификации состояния репликации (определение показаний к назначению препаратов интерферонов) использовали метод ПЦР, для обнаружения HBV – ДНК и HCV – РНК. *У* всех обследованных больных при проведении ПЦР-исследования отсутствовала фаза репликации вирусной инфекции. При установлении нозологической формы

заболевания руководствовались диагностическими критериями, описанными С.Д. Подымовой (1995).

Наиболее частой причиной развития хронических заболеваний печени у наблюдаемых больных был вирус гепатита С – у 68 пациентов (56,7%). Реже обнаруживали вирус гепатита В – у 52 пациентов (43,3%).

При проведении сеансов ВЛОК мы применяли аппарат «Мулат» и одноразовые световоды, которые вводили в кубитальную вену. Длина волны лазера – 0,63 мкм, выходящая мощность на конце световода – 1,5–2 мВт, время облучения – 20 мин. Курс лечения состоял из 7 сеансов, процедуры проводили ежедневно.

Курс накожной магнитолазерной терапии осуществляли с помощью аппарата лазерной терапии «Мустанг-био» с датчиками пульса и дыхания, с использованием контактно-стабильной методики, длиной волны лазера 0,89 мкм, частотой 80 Гц, мощностью 6,5 Вт, воздействием на 1 поле – 60–90 с.

Поля воздействия: эпигастрий, проекция желчного пузыря, проекция 12-перстной кишки, область правого подреберья в точке пересечения реберной дуги и передней подмышечной линии, область 8-го межреберья по правой передней подмышечной линии, точка пересечения правой среднеключичной линии и 8-го межреберья, паравертебральные линии с обеих сторон на уровне 10, 11, 12-го межреберий с продолжительностью воздействия на 1 поле – 30 с. Курс лечения – 10 процедур.

Исследование коагуляционных свойств плазмы производили с помощью турбидиметрического гемокоагулометра CGL 2110.

Для исследования плазменного звена коагуляции крови определяли следующие показатели: парциальное (частичное) тромбопластиновое время (АЧТВ-тест), определение протромбинового времени (РТ), фибриногена по методу Клауса (ФГ), тромбиновое время (ТВ), исследование антикоагулянтного звена системы свертывания крови проводили путем определения уровня антитромбина III (АТ III).

Исследование агрегации эритроцитов осуществляли анализатором агрегации АР 2110 фирмы SOLAR, по методу Борна. В качестве индуктора при агрегации эритроцитов использовали раствор алцианового голубого (50 мкл в разведении 0,2 мг/мл). Исследовали следующие параметры агрегации: степень агрегации, время, максимальная скорость агрегации. При изучении деформируемости эритроцитов (ДЭ) нами был использован способ оценки ДЭ по степени их пакуемости при центрифугировании в капиллярах Панченкова.

Полученные результаты обрабатывали с помощью статистической компьютерной программы Microsoft Excel. Статистическую обработку полученных при исследовании данных проводили по общепринятым критериям вариационно-статистического анализа с вычислением средних величин (М), ошибки средней арифметической (m). Данные представлены в виде средних величин ± ошибки средней (M ± m). Для оценки статистической значимости различий средних в случаях двух выборок использовали t-критерий (критерий Стьюдента). Различия считались достоверными при вероятности ошибки $p < 0,05$.

Для оценки статистической зависимости двух рядов наблюдений использовали коэффициент линейной корреляции Пирсона (r). При оценке величины коэффициента корреляции r мы использовали общепринятые критерии: при $r < 0,4$ – связь слабая, при $0,6 < r < 0,8$ – средняя степень связи и при r в диапазоне от 0,8 до 0,95 – сильная степень связи.

Результаты и обсуждение

Плазменное звено гемокоагуляции является частью функциональной системы регуляции агрегатного состояния крови и подчиняется принципам ее работы.

У больных ХГ до лечения имели место неоднородные изменения показателей системы гемостаза. У большинства пациентов мы отмечали изменения показателей гемостаза, свидетельствующие о гиперкоагуляции крови. Так, в I группе гиперкоагуляция встречалась у 16 больных (53,3%), во II группе – у 25 (55,5%), в III группе – у 24 (53,3%). У меньшего числа пациентов наблюдали изменения в сторону снижения коагуляционных свойств плазмы (гипокоагуляция), в I группе данные изменения были обнаружены у 10 пациентов (33,3%), во II – у 13 (28,9%) и в III – у 14 (31,1%). В обследованных нами группах также наблюдались пациенты с нормальными данными исследуемых показателей (нормокоагуляция). Нормокоагуляция была выявлена у 4 пациентов (13,3%) I группы, у 7 (15,5%) II группы и у 7 (15,5%) в III группе.

Анализ динамики показателей плазменно-коагуляционного гемостаза у больных хроническим гепатитом в процессе лечения в исследуемых группах представлен в табл. 1.

У пациентов с нормокоагуляцией во всех исследуемых группах как до лечения, так и после лечения статистически значимых изменений исследуемых показателей по сравнению с группой здоровых лиц не произошло.

Как было сказано выше, большинство больных ХГ в фазе обострения до лечения характеризовались гиперактивацией плазменного звена системы гемостаза. Так, отмечено достоверное укорочение АЧТВ во всех группах по сравнению с группой здоровых, где этот показатель составил 33,5 ± 2,1 с, в то время как в I группе данный показатель был снижен до 26,4 ± 1,9 с ($p < 0,05$), во II – до 27,1 ± 1,2 с ($p < 0,01$) и в III – до 26,8 ± 1,3 с ($p < 0,01$), что свидетельствует об ускорении первой фазы свертывания по внутреннему пути. Отмечено также достоверное укорочение протромбинового и тромбинового времени, что также свидетельствует о гиперкоагуляции. РТ исходно у

Таблица 1

Показатели системы гемостаза у больных хроническим гепатитом в процессе лечения

Норма		Гиперкоагуляция			Нормокоагуляция			Гипокоагуляция		
		I группа	II группа	III группа	I группа	II группа	III группа	I группа	II группа	III группа
АЧТВ 33,5 ± 2,1 с	д/л	26,4 ± 1,9#	27,1 ± 1,2##	26,8 ± 1,3##	33,8 ± 1,6	32,2 ± 1,2	32,6 ± 1,67	38,3 ± 1,1#	39,1 ± 1,31#	38,9 ± 0,9#
	п/л	30,1 ± 2,0	32,42 ± 1,4**	31,5 ± 1,6*	33,4 ± 1,9	32,6 ± 1,72	33,0 ± 2,0	34,2 ± 1,4*	33,7 ± 1,35**	35,1 ± 1,4*
РТ 24,4 ± 0,7 с	д/л	18,3 ± 2,5#	19,0 ± 2,13#	18,8 ± 1,9##	23,9 ± 1,0	24,1 ± 0,7	23,6 ± 0,9	26,8 ± 0,9#	27,1 ± 1,0#	26,92 ± 0,83#
	п/л	23,5 ± 0,78*	23,96 ± 1,28*	22,96 ± 1,1	24,1 ± 1,1	23,8 ± 0,86	23,92 ± 0,95	24,5 ± 1,25	23,8 ± 0,9*	24,1 ± 1,1*
ФГ 3,5 ± 0,2 г/л	д/л	4,23 ± 0,7	4,5 ± 0,42#	4,36 ± 0,51	3,3 ± 0,25	3,4 ± 0,19	3,39 ± 0,28	2,3 ± 0,55#	2,4 ± 0,49#	2,37 ± 0,46#
	п/л	4,01 ± 0,6	3,6 ± 0,1*	3,82 ± 0,46	3,42 ± 0,4	3,5 ± 0,1	3,37 ± 0,3	2,9 ± 0,6	3,57 ± 0,3*	3,25 ± 0,5
АТ III 98,0 ± 14%	д/л	69,4 ± 2,8#	70,1 ± 2,53#	68,7 ± 3,0#	90,1 ± 8,2	92,3 ± 6,8	95,8 ± 9,7	56,47 ± 5,1##	59,8 ± 4,3##	54,85 ± 6,0##
	п/л	74,8 ± 4,9	90,3 ± 5,44**	85,62 ± 6,1*	100,5 ± 5,3	91,6 ± 7,5	98,2 ± 6,4	67,6 ± 8,5	79,3 ± 6,1**	74,5 ± 7,15*
ТВ 12,7 ± 0,3 с	д/л	10,1 ± 0,7##	9,8 ± 0,43###	10,3 ± 0,6##	12,1 ± 0,5	12,42 ± 0,15	11,97 ± 0,4	16,1 ± 1,0##	15,92 ± 0,71###	16,3 ± 1,23###
	п/л	11,8 ± 0,48*	13,1 ± 0,5***	12,3 ± 0,35**	12,5 ± 0,2	12,82 ± 0,3	12,12 ± 0,17	14,9 ± 1,2	13,4 ± 0,95*	14,3 ± 0,13

Примечание. #p < 0,05; ##p < 0,01; ###p < 0,001 – различия с группой здоровых; *p < 0,05; **p < 0,01; ***p < 0,001 – различия до и после лечения в пределах одной группы; д/л – до лечения; п/л – после лечения.

больных ХГ составило: в I группе – 18,3 ± 2,5 с (p < 0,05), во II – 19,0 ± 2,13 с (p < 0,05), в III – 18,8 ± 1,9 с (p < 0,01). Показатель ТВ составил 10,1 ± 0,7 с (p < 0,01), 9,8 ± 0,43 с (p < 0,001) и 10,3 ± 0,6 с (p < 0,01) соответственно. Уровень фибриногена в плазме крови больных превышал нормальные значения и составил в первой группе 4,23 ± 0,7 г/л, во второй – 4,5 ± 0,42 г/л (p < 0,05) и в третьей – 4,36 ± 0,51 г/л.

Показатель антисвертывающей активности (АТ III) был достоверно снижен у наблюдаемых во всех группах: в I – до 69,4 ± 2,8% (p < 0,05), во II – 70,1 ± 2,53% (p < 0,05), в III – 68,7 ± 3,0% (p < 0,05), в отличие от группы здоровых, где данный показатель составил 98,0 ± 14%, что говорит о быстром истощении эндогенных антикоагулянтов на фоне чрезмерной активации свертывания крови. Развитие гиперкоагуляции, возможно, связано с дисфункцией эндотелия и вследствие этого снижением антитромбогенной активности эндотелиальной выстилки сосудистой стенки (антиагрегационной, антикоагулянтной, фибринолитической) у больных ХГ.

При гипокоагуляции в I, II, III группах имело место удлинение АЧТВ, РТ, ТВ, а также отмечено снижение по сравнению с группой здоровых уровня АТ III и ФГ. Мы согласны с мнением, что нарушения в системе гемостаза связаны с изменением морфофункционального состояния печени, приводящим к снижению синтеза факторов свертывающей системы, а также уровня АТ III в крови.

В связи с этим важно было выяснить влияние низкоинтенсивного лазерного воздействия на показатели системы гемостаза у больных хроническим вирусным гепатитом.

После лечения были обнаружены различия в динамике показателей в зависимости от проводимой терапии. Так, в I группе при исходной гиперкоагуляции изменения показателей системы гемостаза носили недостоверный характер за исключением удлинения РТ до 23,5 ± 0,78 с (p < 0,05) и ТВ до 11,8 ± 0,48 с (p < 0,05). При исходной гипокоагуляции в I группе после лечения у пациентов отмечали следующую динамику показателей: из исследуемых показателей достоверного улучшения достигло только АЧТВ, которое после лечения нормализовалось и составило 34,2 ± 1,4 с (p < 0,05), остальные показатели недостоверно улучшились.

Таким образом, результаты нашего исследования свидетельствуют, что медикаментозная терапия больных ХГ не сопровождается достоверным улучшением показателей гемокоагуляции.

В то же время у пацментов во II и III группе независимо от исходной гиперкоагуляции или гипокоагуляции мы отмечали положительную достоверную динамику показателей системы гемостаза. Так, при исходной гиперкоагуляции у пациентов отмечается достоверное увеличение исходно сниженного АЧТВ: во II группе – до 32,42 ± 1,4 с (p < 0,01) и в III группе – до 31,5 ± 1,6 с (p < 0,05). Отмечается удлинение РТ до 23,96 ± 1,28 с (p < 0,05) во второй группе и до 22,96 ± 1,1 с в третьей группе. Исходно повышенный уровень ФГ достоверно снизился только во II группе больных, где он составил после лечения 3,6 ± 0,1 г/л (p < 0,05), а в III – 3,82 ± 0,46 г/л (p > 0,05). Выявлено достоверное увеличение исходно сниженного АТ III до 90,3 ± 5,44% (p < 0,01) и до 85,62 ± 6,1% (p < 0,05) и достоверное удлинение ТВ до 13,1 ± 0,5 с (p < 0,001) и 12,3 ± 0,35 с (p < 0,01) во II и III группах соответственно.

При исходной гипокоагуляции у больных обеих групп после лечения также наблюдали положительную динамику. Так, исходно удлиненное АЧТВ после лечения уменьшилось во II группе до 33,7 ± 1,35 с

(p < 0,01), в III – до 35,1 ± 1,4 с (p < 0,05). РТ уменьшилось до 23,8 ± 0,9 с (p < 0,05) и до 24,1 ± 1,1 с (p < 0,05) соответственно во II и III группах. Отмечается достоверное увеличение АТ III до 79,3 ± 6,1% (p < 0,01) во второй группе и 74,5 ± 7,15% (p < 0,05) в третьей. Исходно сниженная концентрация в плазме крови ФГ увеличилась после лечения во второй группе до 3,57 ± 0,3 г/л (p < 0,05), в третьей группе по сравнению с контрольной группой увеличилась в большей степени, но также не достоверно, и составила 3,25 ± 0,5 г/л. Отмечается укорочение ТВ до 13,4 ± 0,95 с (p < 0,05) и 14,3 ± 0,13 с соответственно.

Нами были изучены также агрегационные свойства эритроцитов. В результате исследования у пациентов были выявлены следующие типы агрегационных кривых. У большинства пациентов при поступлении в стационар имела место гиперагрегационная кривая. Так, в I группе гиперагрегация эритроцитов была выявлена у 19 больных (63,3%), во II группе – у 27 (60%), в III – у 26 (57,8%). У меньшего числа пациентов наблюдали гипоагрегацию эритроцитов: (у 8 пациентов (26,7%) I группы, у 13 (28,9%) – II группы и у 15 (33,3%) – III группы. Лишь у небольшого числа пациентов существовал нормоагрегационный тип кривой: у 3 пациентов (10%) в I группе, у 5 (11,1%) во II группе и у 4 (8,9%) в III группе.

Данные агрегационной активности эритроцитов у больных ХГ в процессе лечения в исследуемых группах представлены в табл. 2.

В группе больных с гиперагрегацией эритроцитов во всех исследуемых группах отмечается достоверное повышение степени и скорости агрегации и укорочение времени агрегации эритроцитов.

Повышенная агрегационная способность эритроцитов наряду с изменением деформационных свойств клеток способствует нарушению тока крови в сосудах микроциркуляторного русла и может быть одной из причин уменьшения числа функционирующих артериол и капилляров. Ухудшение реологических свойств крови приводит к нарушению микроциркуляции и развитию тканевой гипоксии, что, в свою очередь, сопровождается повреждением эндотелия, усугубляет течение и тяжесть основного патологического процесса. Утрата целостности эндотелиального слоя создает дополнительные условия для прогрессивного ухудшения реологических свойств крови.

При гипоагрегации эритроцитов в I, II, III группах имеет место снижение степени и скорости агрегации, а также увеличение времени агрегации.

Как видно из табл. 2, после проведенного лечения в I группе при исходной гиперагрегации эритроцитов отмечается недостоверное снижение степени агрегации до 52,3 ± 4,5% (p > 0,05), а исходно укороченное время агрегации, которое составляло до лечения 8,30 ± 0,06 мин, не достоверно увеличилось до 8,42 ± 0,04 мин (p > 0,05). Исходно повышенная скорость агрегации после лечения уменьшилась до 17,4 ± 2,04%/мин (p < 0,05). После лечения в I группе с исходной гипоагрегацией эритроцитов также достоверных изменений степени, времени и скорости агрегации выявлено не было.

Таким образом, результаты нашего исследования свидетельствуют о том, что медикаментозная терапия больных ХГ не сопровождается достоверным улучшением агрегационной активности эритроцитов и у пациентов не происходит полного восстановления измененных показателей агрегации эритроцитов.

Противоположные данные получены нами в группах больных, получавших различные виды лазерной терапии.

При исходной гиперагрегации в обеих группах при использовании лазерного излучения после лечения отмечается достоверное снижение степени и скорости агрегации эритроцитов и улучшение времени агрегации. Если до лечения степень агрегации во

Таблица 2

Сравнительная характеристика агрегационных свойств эритроцитов у больных хроническим гепатитом

Показатель норма	Группа	Тип агрегации					
		Нормоагрегация		Гиперагрегация		Гипоагрегация	
		До лечения	После лечения	До лечения	После лечения	До лечения	После лечения
Степень агрегации, % (47,9 ± 2,9)	I	49,5 ± 0,3	49,2 ± 4,7	58,1 ± 3,9#	52,3 ± 4,5	38,68 ± 2,5#	48,7 ± 6,4
	II	48,9 ± 0,6	47,25 ± 3,4	59,4 ± 2,8##	46,6 ± 2,6**	36,1 ± 3,2##	47,5 ± 2,2**
	III	47,4 ± 1,06	48,7 ± 2,2	57,8 ± 3,2#	48,2 ± 3,54*	37,9 ± 2,7#	50,5 ± 4,5*
Время агрегации, мин (9,13 ± 0,02)	I	8,51 ± 0,05	8,57 ± 0,08	8,30 ± 0,06###	8,42 ± 0,04	9,45 ± 0,03###	9,40 ± 0,04
	II	9,19 ± 0,04	9,15 ± 0,03	8,26 ± 0,01###	9,01 ± 0,03***	9,42 ± 0,02###	8,56 ± 0,06***
	III	9,36 ± 0,01	9,12 ± 0,07	8,31 ± 0,01###	9,15 ± 0,01***	9,39 ± 0,01###	9,14 ± 0,08**
Скорость агрегации, %/мин (16,05 ± 3,09)	I	14,8 ± 1,3	13,8 ± 0,7	23,46 ± 2,1#	17,4 ± 2,04*	10,9 ± 2,4	13,5 ± 1,6
	II	13,7 ± 1,1	15,1 ± 1,4	22,51 ± 1,1#	14,08 ± 1,73***	10,7 ± 1,3	14,7 ± 1,4*
	III	14,4 ± 0,6	19,1 ± 0,2	21,9 ± 1,3#	15,2 ± 1,6**	11,45 ± 1,9	15,5 ± 1,7

Примечание. #p < 0,05; ##p < 0,01; ###p < 0,001 – различия с группой здоровых; *p < 0,05; **p < 0,01; ***p < 0,001 – различия до и после лечения в пределах одной группы.

II группе составила 59,4 ± 2,8%, в III группе – 57,8 ± 3,2%, то после лечения степень агрегации снизилась во II группе до 46,6 ± 2,6% (p < 0,01) и в III группе – до 48,2 ± 3,54% (p < 0,05). Отмечаемая повышенная скорость агрегации до лечения во II группе – 22,51 ± 1,1%/мин и в III группе – 21,9 ± 1,3%/мин, после лечения уменьшилась до 14,08 ± 1,73%/мин (p < 0,001) во II группе и до 15,2 ± 1,6%/мин (p < 0,01) в III группе. Также произошло достоверное удлинение времени агрегации – если до лечения этот показатель составлял во II группе 8,26 ± 0,01 мин и в III группе 8,31 ± 0,01 мин, то после лечения он составил во II группе – 9,01 ± 0,03 мин (p < 0,001) и в III группе 9,15 ± 0,01 мин (p < 0,001).

При исходной гипоагрегации в обеих группах после лечения также наблюдалась положительная динамика. Так, исходно сниженная степень агрегации повышалась после лечения во II группе до 47,5 ± 2,2% (p < 0,01) и в III группе до 50,5 ± 4,5% (p < 0,05), скорость агрегации также увеличилась после лечения и составила во II группе 14,7 ± 1,4%/мин (p < 0,05) и 15,5 ± 1,7%/мин в III группе. Имела место достоверная нормализация исходно повышенного времени агрегации, которая составила после лечения 8,56 ± 0,06 мин (p < 0,001) и 9,14 ± 0,08 мин (p < 0,01) соответственно.

В случаях с изначально нормальной агрегацией эритроцитов ухудшение показателей агрегации в процессе лазерной терапии не определялось. Мы подчеркиваем важность отсутствия влияния НИЛИ на агрегацию у больных с нормальной агрегационной способностью, это снимает опасения относительно возможных неблагоприятных эффектов НИЛИ на реологические свойства крови.

Нами проведено также изучение деформируемости эритроцитов (ДЭ). Полученные нами данные показывают, что у обследованных больных преимущественно отмечается снижение деформационных свойств эритроцитов. Так, снижение ДЭ отмечено у 26 больных (86,7%) I группы, у 40 (88,9%) II группы и у 38 (84,4%) III группы. Нормальная ДЭ встречалась у 4 больных (13,3%) в I группе, у 5 (11,1%) во II группе и у 7 больных (15,5%) в III группе.

Динамика данных деформируемости эритроцитов в ходе лечения представлена в табл. 3. У больных с нормальным коэффициентом ДЭ во всех исследуемых группах статистически значимых изменений в сравнении с группой здоровых не произошло. Так, в I группе ДЭ составила 0,53 ± 0,07, во II – 0,52 ± 0,03 и в III – 0,49 ± 0,02, что соответствует пределам нормальных значений.

Во всех группах также отмечается достоверное снижение деформируемости эритроцитов, которое проявляется увеличением коэффициента ДЭ по сравнению с нормой. Так, в I группе этот показатель составил 0,67 ± 0,07 (p < 0,05), во II – 0,71 ± 0,05 (p < 0,001) и в III – 0,76 ± 0,04 (p < 0,001), что свидетельствует об увеличении у больных вязкости крови, снижении тканевой оксигенации.

После лечения у исследуемых пациентов были выявлены следующие изменения деформируемости эритроцитов.

В I группе отмечается увеличение пациентов с нормальным коэффициентом ДЭ, однако все же в данной группе пациентов со сниженной ДЭ больше, так, нормальный коэффициент ДЭ встречался у 13 пациентов (43,3%), сниженный – у 17 (56,7%). Во II и III группах в процессе лечения динамика ДЭ изменилась в пользу нормальных значений, так, нормальный коэффициент ДЭ встречался у 34 пациентов (75,5%) во второй группе и у 32 (71,1%) в третьей, а сниженным данный показатель остался лишь у 11 (24,4%) и у 13 (28,9%) соответственно.

В группе больных с исходно нормальным показателем ДЭ после лечения во всех группах достоверного изменения этого показателя не произошло, и в I группе он составил 0,52 ± 0,06 (p > 0,05), во II – 0,50 ± 0,06 (p > 0,05) и в III – 0,53 ± 0,05 (p > 0,05).

Исходно повышенный коэффициент деформируемости эритроцитов, характеризующий снижение ДЭ, в I группе после лечения снизился недостоверно до 0,61 ± 0,08 (p > 0,05), но нормальных значений данный показатель не достиг. Во II и III группах отмечена достоверная положительная динамика ДЭ. Во второй группе коэффициент ДЭ после лечения составил 0,52 ± 0,06 (p < 0,01), а в третьей – 0,64 ± 0,05 (p < 0,05), что является отражением улучшения вязкости крови, а следовательно, сопровождается улучшением микроциркуляции, обеспечивающей поступление достаточного количества кислорода в ткани и тем самым нормализующей протекание метаболических процессов и уменьшающих ишемию.

Таблица 3

Деформируемость эритроцитов у больных хроническим гепатитом

Показатель норма		Нормальная ДЭ		Снижение ДЭ	
		До лечения	После лечения	До лечения	После лечения
ДЭ 0,48 ± 0,03	I группа	0,53 ± 0,07	0,52 ± 0,06	0,67 ± 0,07#	0,61 ± 0,08
	II группа	0,52 ± 0,03	0,50 ± 0,06	0,71 ± 0,05###	0,52 ± 0,06**
	III группа	0,49 ± 0,02	0,53 ± 0,05	0,76 ± 0,04###	0,64 ± 0,05*

Примечание. #p < 0,05; ###p < 0,001 – различия с группой здоровых; *p < 0,05; **p < 0,01 – различия до и после лечения в пределах одной группы.

Для оценки статистической зависимости двух рядов наблюдений мы в своей работе использовали коэффициент линейной корреляции Пирсона (r). У больных ХГ была выявлена прямая корреляционная связь между коэффициентом ДЭ и скоростью агрегации эритроцитов (r = + 0,42), что служит проявлением адаптивной способности организма противостоять нарушению структурного гомеостазиса движущейся крови. Также имеется прямая корреляционная связь между ДЭ и степенью агрегации эритроцитов (r = + 0,68).

Изменения микрореологических свойств мембран эритроцитов (ДЭ и степень агрегации эритроцитов) наиболее существенно проявляются при прохождении по системе микроциркуляции, где имеются функциональные (низкая скорость сдвига) и анатомические (венозные озера, венозные синусы и синусоиды) предпосылки к стазу. Именно в зоне микроциркуляции проявляется тесная связь процессов свертывания крови с ее реологическими свойствами, изменения этих систем происходят синхронно.

Полученные нами данные мы рассматриваем как позитивные изменения в системе гемостаза, характеризующие снижение коагуляционного потенциала и восстановление фибринолитической активности, и модулирующее влияние НИЛИ-терапии на функциональную активность эритроцитов у больных ХГ. По нашему мнению, нормализующий эффект методов лазерной терапии складывается из комплекса, включающего антикоагулянтное действие, которое проявляется в снижении содержания ФГ и факторов свертывания крови и тромболитического эффекта, заключающегося в быстрой активации процессов катаболизма фибриногена.

Таким образом, сравнение данных до и после лечения показывает, что включение в комплексную терапию больных ХГ сеансов НИЛИ-терапии оказывает положительное нормализующее влияние на некоторые показатели системы гемостаза, независимо от исходного состояния (гиперкоагуляция или гипокоагуляция), а также на агрегационную активность и деформируемость эритроцитов и тем самым способствует улучшению микроциркуляции и уменьшению гипоксии в поврежденной ткани печени.

Выводы

1. Обострение хронического гепатита сопровождается разнонаправленными нарушениями гемокоагуляционных показателей с преобладанием гиперкоагуляции и гиперагрегации плазмы крови.
2. Низкоинтенсивное лазерное излучение оказывает положительное нормализующее влияние на показатели системы гемостаза независимо от исходного состояния (гиперкоагуляция или гипокоагуляция), не ухудшая исходно нормальные гемокоагуляционные показатели в этих группах, а также оказывает корригирующее действие на агрегационную способность и деформабельность эритроцитов.
3. Полученные данные обосновывают возможность включения внутривенной и транскутанной лазерной НИЛИ-терапии в комплексную терапию больных хроническим вирусным гепатитом.

Литература

1. *Богомолов Б.П., Быринов Б.Г., Махрова М.Б.* Изменение гемостаза у больных острым вирусным гепатитом В и клиническая эффективность плазмафереза // Эпидемиол. и инфекц. болезни. 1997. № 2. С. 38–40.
2. *Вавилова Т.В.* Антитромботическая терапия и методы ее лабораторного контроля // Клин. лаб. диагностика. 2004. № 12. С. 21–32.
3. *Гейвандова Н.И., Ягода А.В.* Хронические гепатиты (диагностика, лечение, профилактика). Ставрополь, 2004. 62 с.
4. *Гейниц А.В., Москвин С.В., Азизов Г.А.* Внутривенное лазерное облучение крови. М., 2006. 142 с.
5. *Жуков Б.Н., Лысов Н.А. и др.* Практика и перспективы применения инфракрасного лазерного излучения в гепатологии // Лаз. мед. 1999. Т. 3. № 2. С. 22–24.
6. *Козлов В.И.* Современные направления в лазерной медицине // Лазерная медицина. 1997. С. 6–12.
7. *Макашова В.В.* Применение низкоинтенсивного лазерного излучения в комплексном лечении больных вирусными гепатитами. М.: НПЛЦ «Техника», 2003. 25 с.
8. *Муравьев А.В., Якусевич В.В. и др.* Анализ реологических изменений крови на основе концепции гемореологического профиля // Клин. лаб. диагностика. 2001. № 7. С. 43–45.
9. *Новоженина Е.Б., Кузнецова Е.Н. и др.* Система гемостаза у больных вирусным гепатитом С // Клин. мед. 1996. № 1. С. 38–40.
10. *Подымова С.Д.* Проблема хронических вирусных гепатитов (диагностика и лечение) // Рос. мед. журнал. 1996. № 2. С. 4–7.
11. *Фермилен Ж., Ферстрате М.* Гемостаз. М., 1984. 250 с.
12. *Hensel M., Wrobel R., Volk T., Pahlig H., Kox W.J.* Changes in coagulation physiology and rheology after preoperative normovolemic hemodilution // Anasthesiol – Intensivmed – Notfallmed –Schmerzther. 1996. Vol. 31. № 8. P. 481–487.
13. *Mokken F.C., Van-der-Waart F.J., Henny Coedhart P.T., Celb A.W.* Differences in peripheral arterial and venous hemorheologic parameters // Ann – Hematology. 1996. Vol. 73. № 3. P. 135–137.
14. *Izumi Y., Tsuda Y., Ichihara S., Takahashi T.* Effects of defibrination on hemorheology, cerebral blood flow velocity, and CO^2 reactivity during hypocapnia in normal subjects // Stroke. 1996. Vol. 27. № 8. P. 1328–1332.

Поступила в редакцию 10.02.09 г.

Для контактов:
e-mail: burduli@yandex.ru

УДК 616.36/.366-003.7:616.361:572.7

Шамирзаев Б.Н.

Структурно-функциональные основы лазерных воздействий на морфологию печени и желчевыводящих путей при желчнокаменной болезни

Shamirzaev B.N.

Structurally functional bases of laser effects on morphology of liver and billiary ducts in cholelithiasis

Центральный военный клинический госпиталь Министерства обороны Республики Узбекистан

Цель исследования. **Использование лазеротерапии в комплексном эндохирургическом лечении холециститов.** *Задачи исследования.* **1. Изучить изменения желчного пузыря под воздействием низкоинтенсивного лазерного излучения. 2. Изучить изменения печени при холецистите и влияние лазеротерапии на редукцию этих изменений.** *Материал и методы.* **У 60 больных с калькулезным холециститом в предоперационную подготовку перед лапароскопической холецистэктомией включали облучение области желчного пузыря и печени низкоинтенсивным магнито-инфракрасным лазером. Использовали магнитолазерные аппараты «Милта» и «Согдиана». Исследовались удаленные желчные пузыри и кусочки ткани печени, которые иссекались из краев печени во время лапароскопических операций.** *Результаты.* **Проведенные исследования выявили существенную редукции изменений печени и желчного пузыря как на светооптическом, так и на электронномикроскопическом уровне, обусловленные воздействием.** *Заключение.* **Это позволяет рекомендовать лазеротерапию как эффективную составную часть в подготовке пациентов с холециститами к проведению эндовизуальной холецистэктомии.** *Ключевые слова: желчнокаменная болезнь, печень, желчный пузырь, лазер.*

Purpose of research. **Use laser therapy in complex endo surgery treatment of cholelithiasis.** *Research problems.* **1. To study changes of gall bladder under influence of low intensity laser radiation. 2. To study changes of liver in cholelithiasis and influence of laser therapy on a reduction of these changes.** *Material and methods.* **In 60 patients with stone cholecystitis in preoperative preparation before laparoscopic cholecystectomy there was included an irradiation on the area of gall bladder and epigastric puncture with low intensity magnet-infra-red laser. The magnet-laser devices «Milta» and «Sogdiana» were used. The removed gall bladder and slices of liver tissue which were out from edges of a liver during laparoscopic operations in the patients with cholelithiasis were studied.** *Results.* **The investigation carried out, have revealed essential reductions of changes in the liver and gall bladder, both on light-optical and on electron-microscopical levels caused by low intensity influence of laser radiation.** *Conclusion.* **It allows to recommend laser therapy as an effective component in preparation of the patients with cholelithiasis to realization of endovidio cholecystectomy.** *Key words: cholelithiasic, liver, bilious bubble, laser.*

До настоящего времени множество вопросов лечения заболеваний печени и желчного пузыря, к сожалению, не решены. Широкое распространение холелитиаза определяет актуальность проблемы лечения заболеваний желчного пузыря и желчных протоков как чрезвычайно важной в современной хирургии [4, 7].

Результаты терапевтического влияния лазерного излучения изучены при многих заболеваниях и их моделях в эксперименте и клинике с использованием клинических, физиологических, биохимических, гистохимических, люминесцентных, электронномикроскопических, биофотометрических, математических и других методов исследований.

В настоящее время достаточно четко определены оптимальные диапазоны, режимы, дозы и точки лазерных воздействий при самых различных заболеваниях. По имеющимся данным, терапевтический эффект основан на следующих свойствах лазерного воздействия: стимуляция синтетической функции и пролиферативной активности клеток, усиление фагоцитарной функции микроциркуляции и анальгезирующий эффект и др. [2, 8, 9, 12]. Эти свойства позволяют применять лазеротерапию практически при всех острых и хронических воспалительных процессах, обменных нарушениях, иммунодепрессиях и нарушениях регенерации тканей.

С.В. Москвин и В.А. Буйлин (2006) полагают, что в основе использования низкоинтенсивного лазерного излучения (НИЛИ) в комплексном лечении холецистита являются его выраженные спазмолитические свойства. По их мнению, в основе спазмолитического действия лазеротерапии лежат сигнальные молекулы Ca^{2+}, которые, распространяясь между соседними клетками гладкой мускулатуры, обеспечивают координирование сокращения миоцитов, обусловливающее положительный эффект лазеротерапии.

По мнению большинства исследователей, занимающихся механизмами действия НИЛИ, в этом аспекте ключевым вопросом является выявление периферического акцептора фотоэффекта. Таких акцепторов выявлено немало, среди них ряд ферментов, таких как каталаза, супероксид мутаза, цитохромы [3, 5]. Проведя в этом ключе анализ основных данных литературы, С.В. Москвин и В.А. Буйлин (2006) подчеркивают, что в качестве акцептора может выступать любой внутриклеточный компонент, имеющий полосу поглощения для данной длины волны, в том числе и вода. В этом случае пусковым механизмом биологического действия НИЛИ является, в первую очередь, термодинамический эффект. Функционирование большинства внутриклеточных компонентов тесно связано с их конформационной подвижностью, зависящей от присутствия воды и ее состояния. Показано, что концен-

трация внутриклеточного кальция при воздействии НИЛИ увеличивается многократно [6, 12].

Механизмы регулирования необычайно универсальны. Это и транспорт через мембраны, процессы секреции, свертывания крови, активизация метаболизма клеток и повышение их функциональной активности, стимуляция репаративных процессов. Эти процессы обусловлены повышением редокс-потенциала митохондрий [3, 5, 11, 13].

Противовоспалительное действие НИЛИ и стимуляция микроциркуляции также обусловлены кальцийзависимым высвобождением медиаторов воспаления – цитокинов, а также кальцийзависимым выделением клетками эндотелия вазодилятатора – оксида азота – NO [6].

Таким образом, анализ данных современной литературы свидетельствует о том, что универсальность действия НИЛИ в настоящее время связывается во многом с их воздействием на высвобождение ионов Ca^{2+} из кальциевого депо. Универсальность же благотворного действия НИЛИ на многие внутриклеточные процессы обусловлена стимуляцией микроциркуляции, опять же опосредованно, из-за возрастания под воздействием Ca^{2+} содержания, оксида азота [6].

Анализ современной литературы, к сожалению, свидетельствует о факте того, что использование лазеротерапии в комплексном эндохирургическом лечении холециститов наименее изучено исследователями.

Не изучены изменения желчного пузыря под воздействием НИЛИ, а также изменения печени при холецистите и влияние лазеротерапии на редукцию этих изменений.

Все это определило проведение исследований, изложенных в настоящей статье.

Материалы и методики исследования

У 60 больных (35 – острым калькулезным холециститом и 25 – хроническим калькулезным холециститом) в предоперационную подготовку перед лапароскопической холецистэктомией (ЛХЭ) включали облучение области желчного пузыря и области эпигастрального прокола низкоинтенсивным магнитоинфракрасным лазером. Использовали магнитолазерные аппараты «Милта» и «Согдиана», генерирующие лазерное излучение в импульсном режиме в инфракрасной области спектра длиной волны 0,89 мкм, в постоянном магнитном поле напряженностью 35 мТл. Мощность излучения лазера в импульсе была равна 8–14 мВт, выходная средняя мощность 4–7 мВт. Частота следования импульса – 800–1000 Гц. Облучение проводили чрескожно, в 3–5 точках по 60–120 с. Исследовались удаленные желчные пузыри и кусочки ткани печени, которые иссекались из краев печени во время лапароскопических операций.

Для световой микроскопии образцы ткани фиксировали в 10–12% растворе формалина на фосфатном буфере по Лилли. Парафиновые срезы окрашивали гематоксилином – эозином.

Для трансмиссионной электронной микроскопии (ТЭМ) образцы ткани фиксировали 2,5% раствором глютарового альдегида на фосфатном или какодилатном буфере, после обезвоживания в спирте – ацетоне заливали эпоно-аралдитовой смесью. Ультратонкие срезы, полученные на ультратоме Ultracut (Австрия), контрастировали в аппарате Ultrostainer (Австрия) и просматривали в электронном микроскопе Hitachi H-600 (Япония).

Для сканирующей электронной микроскопии (СЭМ) препараты после вышеописанной фиксации подвергали обезвоживанию в спирте – ацетоне, затем высушивали методом критической точки в аппарате HCP-2 и напыляли золотом в аппарате IB-2. Исследовали в электронном микроскопе Hitachi S405A.

Фотографирование проводили на цветную пленку Kodak Professional Pro Foto100 или Fujicolor superia 100, а также с помощью цифровой зеркальной камеры с экрана монитора микроскопа.

Микрофотографии сканировали на сканнере Scan Prisa 640P (Acer) и подвергали компьютерной обработке на компьютере Computek Pentium IV Windows 2003.

Светооптически исследовали и полутонкие эпоксидные срезы, окрашенные метиленовым синим – фуксином.

Светооптические микрофотографии получали на микроскопе Axioscope (Zeizz) с цифровой камерой Sony.

Результаты исследования

Влияние НИЛИ на морфологию печени и желчных путей при холециститах изучалось у пациентов, которым лазеротерапию проводили в подготовительный к лапароскопической холецистэктомии (ЛХЭ) период.

Исследования показали, что курс лазеротерапии оказывает выраженное положительное воздействие на нормализацию структуры печени.

Уменьшается число гепатоцитов, подвергнутых баллонной и жировой дистрофии при хроническом калькулезном холецистите. Просветы синусоидов сокращаются, в них становится меньше эритроцитов (рис. 1, 2).

При изучении биоптатов в портальных трактах имеются признаки снижения лимфоидной инфильтрации. Просветы центральных вен остаются расширенными. Нормализуется общая архитектоника печеночных балок, в том числе и ближе к центральной вене. Ядра становятся более однородными как по форме, так и по размерам (рис. 3).

Электронномикроскопические исследования показали восстановление внутриклеточных структур гепатоцитов. Митохондрии приобретают характерную для них ультраструктуру и электронную плотность матрикса. Возрастает число профилей зернистой эндоплазматической сети. Гликоген равномерно рас-

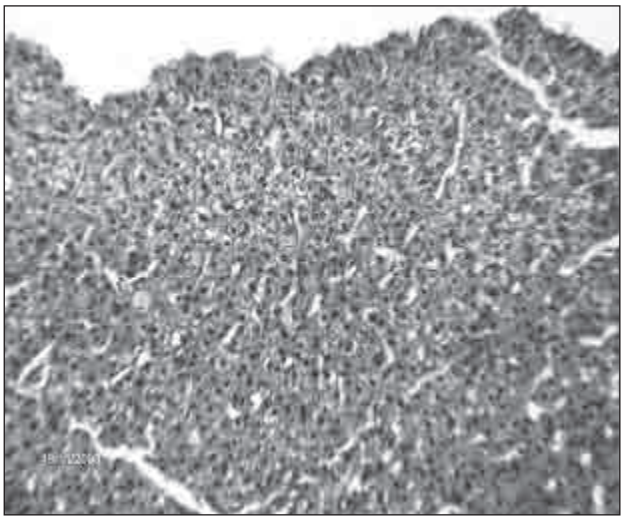

Рис. 1. Снижение числа измененных гепатоцитов после лазеротерапии. Хронический холецистит. Г–Э. 10 × 10

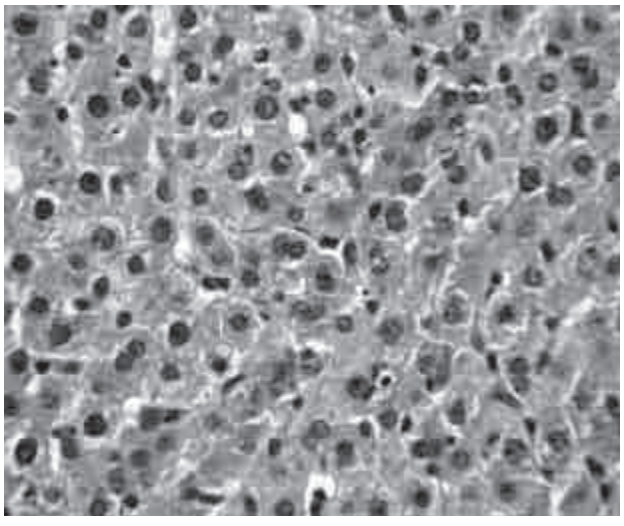

Рис. 2. Редукция изменений гепатоцитов и сокращение просвета синусоидов после лазеротерапии. Хронический холецистит. Г–Э. 10 × 20

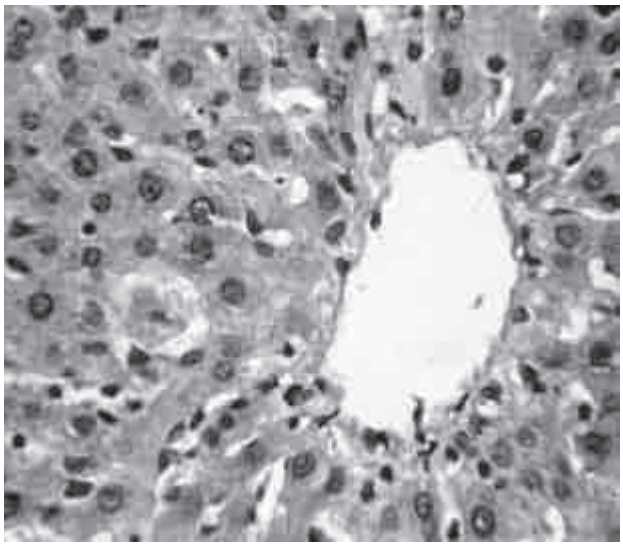

Рис. 3. Расширенная центральная вена, нормализация структуры гепатоцитов. Мономорфизм гепатоцитов, сокращение просвета синусоидов после лазеротерапии. Хронический холецистит. Г–Э. 10 × 20

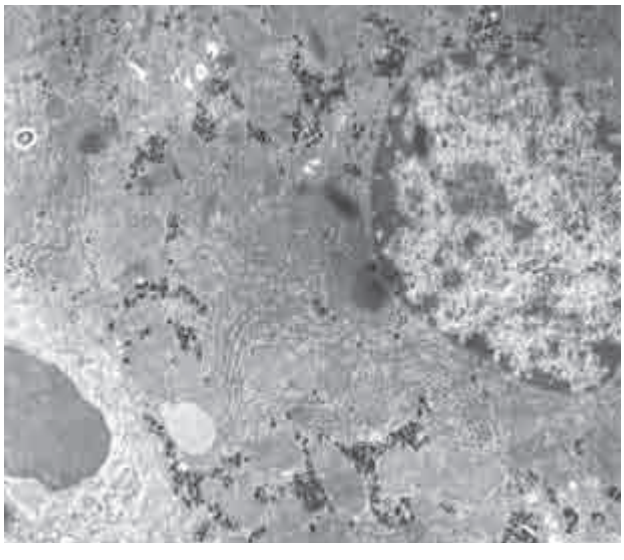

Рис. 4. Нормализация ультраструктуры гепатоцитов после лазеротерапии. Хронический холецистит. ТЭМ. × 7500

пределен по всей цитоплазме. В ядрах доминирует гетерохроматин, в ядерной оболочке определяется большое число пор (рис. 4).

Существенная редукция воспалительно-деструктивных изменений отмечается и в стенке желчных пузырей.

Это проявляется в уменьшении воспалительной инфильтрации, отека и стаза, а также и формирования тромбов в просвете сосудов.

Восстанавливается целостность эпителиальной выстилки слизистой оболочки (рис. 5).

Однако в стенке желчных пузырей при хроническом калькулезном холецистите продолжают доминировать фибробласты.

СЭМ-исследования показали уменьшение числа и размеров микроэрозий на апикальной поверхности эпителиоцитов, восстановление тесного прилегания эпителиальных клеток друг к другу и уменьшение числа включений на просветной поверхности (рис. 6).

Лазеротерапия, проведенная в дооперационный период, вызывает и существенные качественные изменения в состоянии осадка желчи.

Здесь резко уменьшается число кристаллических структур. Доминирующими образованиями становятся аморфные массы детрита и различные слущенные и мигрировавшие в просвет клетки (рис. 7, 8).

Морфологические исследования показали некоторые особенности изменения печени, стенки желчного пузыря и самой желчи у пациентов с острым и хроническим калькулезным холециститом.

При разных формах острого холецистита патологические изменения выражены незначительно. Они

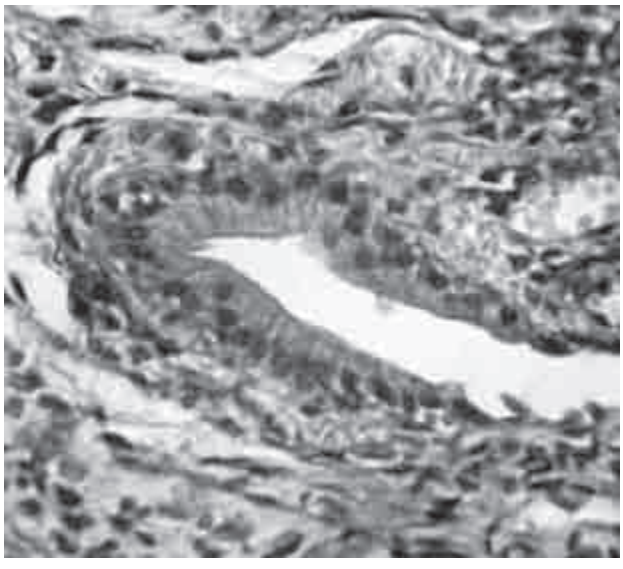

Рис. 5. Редукция воспалительных изменений, восстановление целостности эпителиальной выстилки пузыря после лазеротерапии. Хронический холецистит. Г–Э. 10 × 20

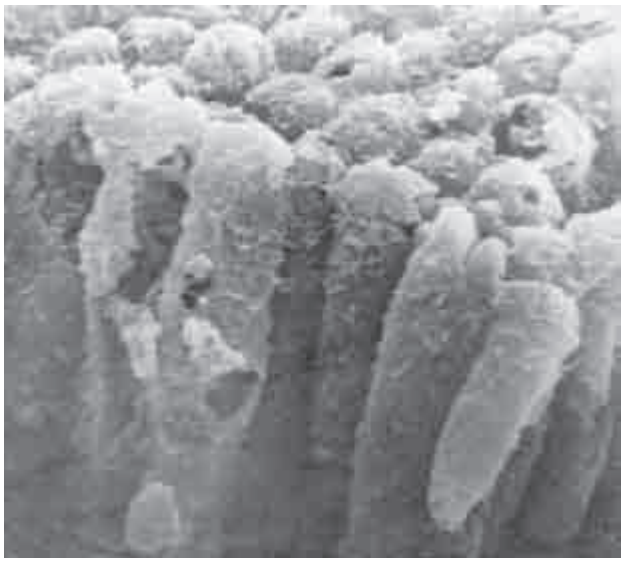

Рис. 6. Восстановление целостности эпителиальной выстилки пузыря после лазеротерапии. Хронический холецистит. СЭМ. × 1000



Рис. 7. Уменьшение содержания кристаллических структур в осадке желчи после лазеротерапии. Хронический холецистит. СЭМ. × 1000



Рис. 8. Клетки крови и эпителия в осадке желчи после лазеротерапии. Хронический холецистит. СЭМ. × 1000

заключаются в изменениях циркуляторного характера. Не выявлено изменений, указывающих на те или иные виды дистрофий.

Более выраженные изменения печени были обнаружены при хронических холециститах.

Помимо циркуляторных расстройств имеет место жировая и баллонная дистрофия гепатоцитов. Частично нарушается и общая архитектоника печени.

Таким образом, проведенные исследования выявили существенную редукцию изменений печени и желчного пузыря, как на светооптическом, так и на электронномикроскопическом уровне, обусловленные воздействием сеансов НИЛИ.

Это позволяет рекомендовать лазеротерапию как эффективную составную часть в подготовке пациентов с холециститами к проведению эндовизуальной холецистэктомии.

Выводы

1. Курс лазерной терапии при хроническом калькулезном холецистите в печеночной ткани уменьшает число гепатоцитов, подвергнутых баллонной и жировой дистрофии, в портальных трактах снижается лимфоидная инфильтрация, нормализуется общая архитектоника печеночных балок.
2. Существенная редукция воспалительно-деструктивных изменений имеет место и в стенке желчных пузырей: уменьшается воспалительная инфильтрация, отек и стаз, а также формирование тромбов в просвете сосудов, восстанавливается

целостность эпителиальной выстилки слизистой оболочки.

3. Курс лазерной терапии при различных формах острого холецистита уменьшает выраженность патологических изменений: нормализуется сосудистый циркуляторный характер, не выявляются изменения в печени и желчном пузыре, указывающие на те или иные виды дистрофий.
4. Лазеротерапию можно рекомендовать в качестве эффективной составной части в подготовке пациентов с холециститами к проведению лапароскопической холецистэктомии.

Литература

1. *Артыков Ш.Н.* Клинико-экспериментальное обоснование использования низкоинтенсивного лазерного излучения в комплексном хирургическом лечении больных циррозом печени: Автореф. дисс. … канд. мед. наук. М., 1992. 19 с.
2. *Байбеков И.М., Мавлян-Ходжаев Р.Ш., Эрстекис А.Г., Москвин С.В.* Эритроциты в норме, патологии и при лазерных воздействиях. М.–Тверь: Триада, 2008. 256 с.
3. *Гейниц А.В., Москвин С.В., Азизов Г.А.* Внутривенное лазерное облучение крови. М.–Тверь: Триада, 2006. 144 с.
4. *Ермолов А.С., Гуляев А.А., Адамян А.И.* Малоинвазивные вмешательства при остром обтурационном холецистите // Эндоскопическая хирургия. 1997. № 1. С. 64–67.
5. *Кару Т.Й.* Клеточные механизмы низкоинтенсивной лазерной терапии // Лазерная медицина. 2001. № 5 (1). С. 7–15.
6. *Москвин С.В., Буйлин В.А.* Основы лазерной терапии. М., 2006. 256 с.
7. *Ярош В.Н., Романов Ю.А.* Лапароскопическая холецистэктомия в лечении заболеваний желчного пузыря // XII Московский международный конгресс по эндоскопической хирургии. М., 2008. С. 489–491.
8. *Alexandratou E., Yova D., Handris P. et al.* Human fibroblast alterations induced by low power laser irradiation at the single cell level using confocal microscopy // Photochemical & Photobiological Sciences. 2003. Vol. 16. P. 208–214.
9. *Baxter D.G.* Therapeutic Lasers. Theory and Practice. Churchill Livingstone, 1994. 259 p.
10. *Carafoli E., Santella L., Brance D., Brisi M.* Generation, control, and processing of cellular calcium signals // Crit. Rev. Biochem. Mol. Biol. 2001. Vol. 36. P. 107–260.
11. *Filippin L., Magalhaes P.J., Di Benedetto G. et al.* Stable interactions between mitochondria and endoplasmic reticulum allow rapid accumulation of calcium in a subpopulation of mitochondria // J. Biol. Chem. 2003. Vol. 10. 1074 p.
12. *Tuner J., Hode L.* Low Level Laser Therapy. Stockholm: Prima Books, 1999. 245 p.
13. *Schafer M.J. Sroka R.* Fuchs Biomodulative effects induced by 805 nm laser light irradiation of normal and tumor cell // J. of Photochemistry and Photobiology B: Biology. 1997. Vol. 40. 3 p.

Поступила в редакцию 01.04.09 г.

Для контактов:
e-mail: bahtier-88@inbox.ru

УДК 617.58-018.94-005.4:616.379-008.64

Косаев Д.В.[1], Ахмедова Л.М.[2], Гаджиева Г.К.[2]

«Пассивная» иммунокоррекция у больных критической ишемией нижних конечностей атеросклеротического генеза на фоне сахарного диабета

Kosayev J.V.[1], Ahmedova L.M.[2], Hajiyeva G.K.[2] (Baku, Azerbaijan)

Passive immune correction in diabetic patients with critical ischemia of lower extremities of atherosclerotic genesis

[1] НЦХ им. акад. М.А. Топчибашева,
[2] Азербайджанский государственный институт усовершенствования врачей им. А. Алиева

Цель. **Оценить эффективность лазеротерапии у больных критической ишемией нижних конечностей (КИНК) атеросклеротического генеза на фоне сахарного диабета по данным исследования иммунного статуса.** *Материал и методы исследования.* **У 32 больных с критической ишемией нижних конечностей атеросклеротического генеза на фоне сахарного диабета в динамике лечения исследован иммунологический статус (клеточные и гуморальные факторы). У 13 больных проводили традиционное хирургическое и консервативное лечение (первая группа). В до- и послеоперационном периодах комплексного лечения у 19 больных использована лазеротерапия (вторая группа). Группу сравнения составили 35 практически здоровых лиц.** *Результаты.* **У больных КИНК на фоне сахарного диабета выявляется иммунодефицитное состояние клеточных факторов иммунитета. Проведение сеансов лазеротерапии приводит к улучшению параметров клеточного (повышение активности $CD3^+$ -Т-лимфоцитов и $CD8^+$ лимфоцитов-супрессоров) и неспецифических факторов иммунитета (повышение уровня фагоцитоза). У больных с КИНК на фоне сахарного диабета в образовании ЦИК принимает участие JgA-антитела (исходно), а после лечения – JgM- и JgG-антитела.** *Ключевые слова: критическая ишемия конечностей, сахарный диабет, клеточный и гуморальный иммунитет, лазеротерапия.*

Purpose. **To assess the effectiveness of lasertherapy in diabetic patients with critical ischemia of low extremities of atherosclerotic genesis (CIAG) by findings of their immune status.** *Materials and methods.* **In 32 such patients we studied immune status in the dynamics (cellular and humoral factors). 13 patients had traditional surgical and conservative treatment (Group 1). In 19 patients we applied lasertherapy as a component of complex treatment before and after surgery (Group 2). In the comparative group there were 35 practically healthy subjects.** *Results.* **Diabetic patients with CIAG had an immunodeficient state in the cellular factors of their immunity. Lasertherapy sessions have improved parameters of cellular immune factors (increase in $CD3^+$, T-lymphocytes $CB8^+$ activity) and nonspecific immune factors (increase of phagocytosis level). In diabetic**

CIAG patients initially JgA-antibodies take part in CIK (basic integral index of humoral immunity) formation, and after treatment – IgM and IgG antibodies. *Key words: critical ischemia of the extremities, diabetes mellitus, cellular and humoral immunity, lasertherapy.*

Введение

Критическая ишемия нижних конечностей (КИНК) по масштабам распространенности является проблемой огромной медицинской и социальной значимости. В США около 1% людей старше 55 лет имеют признаки КИНК [16]. Несмотря на успехи медицины, частота ампутаций нижних конечностей по поводу КИНК продолжает оставаться на достаточно высоком уровне.

В патогенезе КИНК, развивающейся у больных атеросклерозом без сахарного диабета и атеросклерозом с сопутствующим сахарным диабетом, существенную роль отводят иммунным механизмам, образованию иммунных комплексов [3, 4, 5, 7, 10, 12]. В настоящее время, несмотря на успешное применение лазеротерапии в комплексном лечении больных хроническими облитерирующими заболеваниями артерий нижних конечностей (тромбангиит, атеросклероз, атеросклероз + сахарный диабет), многие вопросы механизма эффективности лазерного излучения требуют дальнейшего изучения [1, 2, 11, 13].

Целью настоящей работы явилась оценка эффективности лазеротерапии у больных КИНК атеросклеротического генеза на фоне сахарного диабета по данным исследования иммунного статуса.

Материал и методы

В работе приведены результаты исследования иммунологического статуса 32 больных с КИНК атеросклеротического генеза на фоне сахарного диабета в процессе лечения различными способами. Все больные разделены на две группы, сопоставимые по тяжести основной и сопутствующей патологии. Первую группу составили 13 пациентов, получавших традиционное хирургическое и консервативное лечение. Возраст больных в среднем составил 56 ± 3,9 года. Вторую группу составили 19 пациентов, при комплексном лечении которых в до- и послеоперационном периодах проводили сеансы лазеротерапии. Возраст больных в среднем составил 62,3 ± 4,2 года. Лазеротерапию проводили внутривенным облучением крови с помощью аппарата «АЛОК-1» и «Мустанг-2000» (Россия). Параметры лазеротерапии: длина волны – 0, 63 мкм, мощность излучения в конце кварцевого световода – 5мВт, экспозиция излучения – 30 мин, курс лечения – 8–10 ежедневных сеансов.

Исследования по оценке системного иммунитета были проведены в ЦНИЛе АзГИУВ им. А. Алиева. Для фенотипирования лимфоцитов с помощью люминесцентной микроскопии использовали моноклональные антитела («Сорбент», Россия) к дифференцированным маркерам, меченным FITC. Определяли Т-лимфоциты ($CD3^+$), Т-хелперы ($CD4^+$), Т-цитотоксические супрессоры ($CD8^+$), НК ($CD56^+$). Гуморальное звено иммунитета оценивали по содержанию В-лимфоцитов ($CD19^+$), концентрации Jg G, M, A [15] и циркулирующих иммунных комплексов в периферической крови [8] и неспецифическую резистентность по уровню фагоцитарной активности нейтрофилов. Контрольную группу составили 35 практически здоровых лиц.

Статистическую обработку результатов проводили с помощью программы Excel. Определяли среднюю арифметическую вариационного ряда (M), среднее квадратичное отклонение (σ), среднюю ошибку средней арифметической (± m). Достоверность различий параметров определяли, используя параметрические и непараметрические критерии. При оценке корреляции (r) считали, что связь выражена умеренно, если $r < 0,3$, значительно – при $0,3 < r < 0,7$ и сильно выражена при $r > 0,7$. Под прямой или положительной связью рассматривали одновременное нарастание значений изучаемых показателей (r-положительный), под обратной или отрицательной – нарастание одного из показателей при снижении другого [9].

Результаты и обсуждение

Результаты исследований клеточных факторов иммунитета представлены в табл. 1. У больных второй группы, в комплексном лечении которых использовали лазеротерапию, отмечалась тенденция к нормализации Т-лимфоцитов ($CD3^+$), $CD8^+$-супрессоров и соотношения CD4/CD8. У пациентов также отмечали увеличение процента фагоцитарной активности нейтрофилов. Во второй группе до лечения фагоцитоз составил 23,2 ± 1,5%, а после лечения 28,7 ± 1,5% ($p < 0,05$), что указывалет на увеличение функциональной активности нейтрофилов, возможно, связанной в первую очередь с элиминацией из организма ЦИК.

Согласно данным, представленным в табл. 2, КИНК развивается на фоне активности гуморальных факторов иммунитета. До лечения в первой группе у больных отмечалось повышение В-лимфоцитов ($CD19^+$-клеток), JgA и JgM. Во второй группе отмеченные изменения были более выражены ($p < 0,05$). В динамике под влиянием проводимых комплексных мероприятий и лазеротерапии указанные показатели оставались высокими и отличались от показателей у здоровых лиц ($p < 0,05$).

ЦИК – основной интегральный показатель гуморального иммунитета. Высокий уровень ЦИК в сыворотке крови больных первой группы до лечения был

Таблица 1

Клеточные факторы иммунитета у больных контрольной и основной группы в динамике лечения (M ± m)

Группы больных	Показатели					
	$CD3^+$, %	$CD4^+$, %	$CD8^+$, %	CD4/CD8	$CD56^+$, %	Фагоцитоз, %
Контрольная группа (n = 35)	66,5 ± 1,4	37,9 ± 0,9	28,3 ± 0,8	1,36 ± 0,04	10,8 ± 0,4	38,4 ± 3,9
Первая группа до лечения (n = 13)	48,1 ± 2,8*	37,6 ± 3,0	18,8 ± 1,7*	2,2 ± 0,3*	16,4 ± 1,4*	26,5 ± 2,9*
Первая группа после лечения (n = 13)	49,2 ± 2,1*	34,3 ± 2,7	17,7 ± 1,5*	2,1 ± 0,2*	16,3 ± 2,8	27,6 ± 2,5*
Вторая группа до лечения (n = 19)	48,7 ± 2,5*	33,3 ± 1,9*	22,8 ± 1,7*	1,6 ± 0,2	17,8 ± 1,7*	23,2 ± 1,5*
Вторая группа после лечения (n = 19)	52,9 ± 1,9*	31,4 ± 1,8*	26,9 ± 2,2	1,4 ± 0,2	19,0 ± 2,8*	28,7 ± 1,5**

Примечание. * – статистически достоверное отличие относительно практически здоровых, ** – статистически достоверное различие относительно данных до лечения.

Таблица 2

Гуморальные факторы иммунитета у больных контрольной и основной групп в динамике лечения

Группы больных	Показатели				
	$CD19^+$, %	JgG, г/л	JgA, г/л	JgM, г/л	ЦИК, ед.
Контрольная группа (n = 35)	11,3 ± 0,7	10,5 ± 0,5	1,8 ± 0,3	0,91 ± 0,12	64,3 ± 5,0
Первая группа до лечения (n = 13)	14,7 ± 2,3	9,9 ± 2,01	2,92 ± 0,54	1,56 ± 0,3	57,3 ± 11,1
Первая группа после лечения (n = 13)	21,2 ± 2,1**	9,8 ± 1,8	2,4 ± 0,6	1,9 ± 0,4*	64,2 ± 7,4
Вторая группа до лечения (n = 19)	19,1 ± 2,0*	14,4 ± 1,9*	3,6 ± 0,5*	2,57 ± 0,4*	61,8 ± 10,6
Вторая группа после лечения (n = 19)	18,7 ± 1,5*	15,2 ± 1,7*	3,2 ± 0,4*	2,8 ± 0,4*	70,6 ± 12,6

Примечание. * – статистически достоверное отличие относительно практически здоровых, ** – статистически достоверное различие относительно данных до лечения.

Таблица 3

Статистическая характеристика ЦИК в сыворотке крови больных первой и второй групп в динамике лечения

Группа больных	Этапы лечения	ЦИК, ед. (M ± m)	Пределы показателей, ед.	Медиана
Первая группа (n = 13)	до лечения	57, 3 ± 11, 1	0–165	50
	после лечения	64, 2 ± 7, 4	15–100	70
Вторая группа (n = 19)	до лечения	61, 8 ± 10, 6	15–180	45
	после лечения	70, 6 ± 12, 6	5–175	65

обнаружен у 4 (30%) больных, после лечения – у 8 (61,5%), а во второй группе до лечения – у 6 (31,5%), после лазеротерапии – у 9 (52,9%). Следовательно, у пациентов после лечения и в первой, и во второй группе происходит повышение уровней ЦИК, и частота высоких уровней ЦИК в большей мере определена во второй группе. Вместе с тем концентрация ЦИК в сыворотке крови больных с КИНК атеросклеротического генеза на фоне сахарного диабета отличалась от распределения Гаусса, и для анализа этого показателя применяли математическое преобразование его значений, а в качестве центральной оценки показателя использовали медиану (табл. 3).

Концентрация ЦИК в сыворотке крови у больных в первой группе при поступлении в клинику колебалась от 0 до 165 ед., составляя в среднем 57,3 ± 11,1 ед. при медиане 50 ед. После традиционного лечения уровень ЦИК колебался от 15 до 100 ед. (в среднем 64,2 ± 7,4 ед.) при медиане 70 ед. Во второй группе до лечения уровень ЦИК у больных колебался от 15 до 180 ед., составляя в среднем 61,8 ± 10,6 ед. при медиане 45 ед. После лазеротерапии уровень ЦИК составил в среднем 70,6 ± 12,6 ед., минимальное и максимальное значение 5–175 ед. при медиане 65 ед. Таким образом, значения медианы во второй группе после лазеротерапии были меньше, чем в первой.

При оценке диагностической и прогностической значимости любого показателя в патогенезе заболевания крайне важным является не только наличие его изменений и достоверность различия между полученными значениями, но и взаимосвязь между изученными параметрами, определяющими развитие патологического процесса.

С целью выявления факторов, влияющих на уровень ЦИК, был проведен корреляционный анализ между значениями ЦИК и фагоцитозом, а также ЦИК и Jg G, M, A у больных основной группы до и после лечения.

До лечения выявлена отрицательная связь между ЦИК и фагоцитозом (r = –0,4) и ЦИК и JgA (r = –0,4). Слабая связь была определена между ЦИК и

JgG (r = 0,2), ЦИК и JgM (r = 0,1), что предполагает минимальное участие JgG-антител и JgM-антител в образовании ЦИК.

После лечения у больных мы отмечали тесную отрицательную связь между показателем ЦИК и фагоцитозом (r = –0,6) и умеренной силы – между ЦИК и JgG (r = + 0,3), ЦИК и JgM (r = + 0,3). Таким образом, в основной группе установлена обратная связь между ЦИК и фагоцитозом.

Важное значение имеет понимание механизмов, поддерживающих высокий уровень ЦИК у больных с КИНК. Нами было выявлено, что, с одной стороны, в образовании ЦИК исходно принимают участие JgA-антитела (r = 0,4), а после лечения – JgM и JgG-антитела (r = 0,3), обладающие высокой молекулярной массой и, соответственно, образующие крупные молекулы ЦИК, трудно фагоцитируемые, а с другой – у больных с КИНК выявлена недостаточная функциональная активность нейтрофилов (до лечения снижена в 1,6 раза, после лечения – в 1,3 раза; $p < 0,05$). Однако в большей степени повышенный уровень ЦИК, на основании корреляционного анализа, был связан с фагоцитарной системой (r = –0,6). Накопленные литературные данные позволяют считать, что фагоцитоз вносит существенный вклад в элиминацию ЦИК из циркуляции, а нейтрофильные фагоциты играют в нем ведущую роль [3, 6, 14].

Таким образом, у больных КИНК на фоне сахарного диабета выявляется иммунодефицитное состояние клеточных факторов иммунитета. Проведение сеансов лазеротерапии приводит к улучшению параметров клеточного (повышение активности $CD3^+$ – Т-лимфоцитов и $CD8^+$-лимфоцитов-супрессоров) и неспецифических факторов иммунитета (повышение уровня фагоцитоза). Наряду с указанным мы не обнаружили влияния лазеротерапии на систему гуморального иммунитета, по-видимому, она не является точкой приложения лазеротерапии. У больных с КИНК на фоне сахарного диабета в образовании ЦИК принимают участие JgA-антитела (исходно), а после лечения – JgM- и JgG-антитела.

Литература

1. *Азизов Г.А., Козлов В.И.* Внутривенное лазерное облучение крови в комплексном лечении заболеваний сосудов нижних конечностей // Пособие для врачей. М.: НПЛЦ «Техника», 2003. 23 с.
2. *Алексеев Н.В., Левенец А.Я., Лоскутов А.В.* Влияние низкоинтенсивного лазерного излучения на состояние иммунологической активности больных сахарным диабетом // Мат. Всесоюз. симп. Обнинск, 1991. С. 5–7.
3. *Байбеков И.М., Мавлян-Ходжаев Р.Ш.* Влияние низкоинтенсивного лазерного излучения на процессы фагоцитоза // Новые достижения лазерной медицины. М.–СПб., 1993. С. 238–239.
4. *Боклин А.А.* Хирургическое лечение больных с гнойно-некротическими формами диабетической стопы (клинико-иммунологическое обоснование): Автореф. дисс. … канд. мед. наук. Самара, 2005. 25 с.
5. *Бондар И.А.* Клинические, метаболические и иммунные особенности формирования поздних осложнений сахарного диабета: Автореф. дис. … д-ра мед. наук. Новосибирск, 1997. 36 с.
6. *Бутко Л.А., Савченкова М.А.* Влияние излучения гелий-неонового лазера на общую регенерационную способность и клеточную иммунологическую реактивность человека // Всесоюз. конф. по применению лазеров в медицине: Тезисы докладов. М., 1984. С. 107–108.
7. *Буянов В.М., Данилов К.Н., Белицкий А.Г.* Иммунный статус и его коррекция при лечении гнойных заболеваний мягких тканей у больных сахарным диабетом // Всесоюз. науч. общ. хирургов. Правление. Пленум. Львов, 1985. С. 129–131.
8. *Гриневич Ю.А., Алферов А.Н.* Определение иммунных комплексов в крови онкологических больных // Лаб. дело, 1981. № 8. С. 493–495.
9. *Зайцев В.М., Лифляндский В.Г., Маринкина В.И.* Прикладная медицинская статистика. СПб.: Фолиант, 2003. 432 с.
10. *Кротовский Г.С., Зудин А.М.* Тактика лечения пациентов с критической ишемией нижних конечностей. М.: Медицина, 2005. 160 с.
11. *Мараев В.В.* Лазерное излучение в комплексном лечении больных с синдромом диабетической стопы в амбулаторных условиях: Автореф. дисс. … канд. мед. наук. М., 2007. 24 с.
12. *Селиверстов Д.В., Гаусман Б.Я., Морозова В.И.* Неспецифическая реактивность больных сахарным диабетом с гнойно-некротическими поражениями нижних конечностей и ее коррекция с помощью низкоинтенсивной внутрисосудистой лазерной терапии // Тез. докл. междунар. конф. «Перспективные направления лазерной медицины». Москва–Одесса, 1992. С. 216–217.
13. *Толстых П.И., Кривихин В.Т., Луцевич Э.В. и др.* Лазерное излучение и антиоксиданты в лечении гнойно-некротических процессов нижних конечностей у больных сахарным диабетом // М.: Орбита-М, 1998. 123 с.
14. *Шишко Е.Л., Кращенко В.Н.* Влияние низкоинтенсивного излучения гелий-неонового лазера на фагоцитарную активность лейкоцитов человека // Всесоюз. конф. по применению лазеров в медицине: Тез. докл. М., 1994. С. 100–101.
15. *Manchini G., Vaerman J.P., Carbonera A.O., Heremans J.E.* A single radial-diffuzion method for the immunological guatitation of protein. Procides of the biological fluidis / Ed. N. Peeters. Amsterdav; L; N; G Elsevier. 1965. P. 370–379.
16. *Halperin J.* Evaluation of patients with peripheral vascular disease // J. Tromb. Res. 2002. V. 106. № 6. P. 303–311.

Поступила в редакцию 20.05.09 г.

Для контактов:
e-mail: jvkosayev@mail.ru

УДК 616.12-008.46:616.89 «367»

Никитин А.В., Пышнограева Л.В.

Эффективность лазеротерапии в комплексном лечении обострений хронической обструктивной болезни легких у больных с ишемической болезнью сердца

Nikitin A.V, Pishnograeva L.V. (Voronezh, Russia)

Efficiency of laserotherapy in complex treatment of exacerbation of chronical obstractive pulmonary disease in patient with ischemic heart disease

Воронежская государственная медицинская академия им. Н.Н. Бурденко

В статье представлены результаты изучения эффективности низкоинтенсивного лазерного излучения у больных с сочетанием хронической обструктивной болезни легких и ишемической болезни сердца при обострении респираторной патологии. Показано, что включение лазеротерапии в комплексное лечение больных с указанной сочетанной патологией повышает эффективность медикаментозного лечения бронхообструктивного синдрома и способствует снижению частоты клинических проявлений ишемии миокарда. *Ключевые слова: низкоинтенсивная лазерная терапия, хроническая обструктивная болезнь легких, ишемическая болезнь сердца.*

Purpose. **To study effects of low-level laser therapy (LLLT) at the clinical manifestations of chronic obstructive pulmonary disease accompanied by the ischemic heart disease.** *Materials and methods.* **97 patients with chronic obstructive pulmonary disease and ischemic heart disease have been included into the study. They were admitted to the hospital with the symptoms of their disease exacerbation. Laser therapy was used in the studied group in addition to traditional medicamentous therapy. Laser irradiation at the projection of cubital vein (wavelength 0.63mkm, power 4 mWt, exposure 20 min) was done. All patients had standard clinical examination including blood and urine analyses, spirometry and ECG monitoring.** *Results*. **In the studied group a positive dynamics has been seen which was reliably different of that in the control group. ECG monitoring also showed a positive effect of LLLT at the course of the disease.** *Conclusions.* **Supravenous LLLT in such patients improves effectiveness of respiratory therapy, reduces the incidence of ischemic attacks. Thus, it can be recommended to apply the studied method in the above mentioned pathology.** *Key words: low-level laser therapy, obstructive pulmonary disease, ischemic heart disease.*

Актуальность

Ишемическая болезнь сердца (ИБС) является лидирующей причиной смертности во всем мире. Хроническая обструктивная болезнь легких (ХОБЛ) в этом списке стоит на 6-м месте. По прогнозам, к 2020 году первое место среди причин смертности по-прежнему будет оставаться за ИБС, а ХОБЛ переместится на 3-е место [1, 5, 6]. Таким образом, ИБС и ХОБЛ представляют важную социальную проблему. Часто в клинической практике встречается сочетанное существование указанных заболеваний у одних и тех же больных. В средней и старшей возрастных группах число больных с сочетанием этих заболеваний составляет 60% [4]. Причины указанного многообразны. Наиболее значимыми из них являются высокая распространенность этих заболеваний у лиц среднего и пожилого возраста и единый фактор риска в виде табакокурения. Существует прямая корреляционная зависимость между курением и развитием хронических заболеваний органов дыхания, а также курением и атеросклерозом коронарных артерий. Значимым фактором риска развития острой коронарной патологии признается обострение ХОБЛ, что может быть связано с усугублением гипоксемии и метаболических нарушений [3]. У больных ХОБЛ, независимо от наличия или отсутствия ИБС, ухудшение бронхиальной проходимости способствует увеличению ЧСС, повышению эктопической активности миокарда, а при наличии сочетания ХОБЛ с ИБС ишемические изменения миокарда существенно усугубляются.

Лечение рассматриваемых больных составляет серьезную проблему, поскольку используемые лекарственные препараты для лечения одного заболевания могут негативно влиять на клиническое течение другого. Например, широко используемые для лечения ИБС β-блокаторы, даже селективные, у некоторых пациентов с ХОБЛ ухудшают бронхиальную проходимость. Применяемые же для лечения ХОБЛ бронходилятаторы (теофиллины, β_2-агонисты) обладают рядом кардиотоксичных эффектов. Особенно возрастает риск развития их кардиотоксического действия при обострении ХОБЛ, когда на фоне гипоксемии резко увеличивается объем бронхолитической терапии.

В связи с вышесказанным является актуальной разработка новых немедикаментозных методов лечения обострений ХОБЛ у больных с ИБС, которые бы позволяли снизить необходимые дозы лекарственных средств и, следовательно, уменьшить ятрогенное воздействие на сердечно-сосудистую систему. Учитывая широкое применение лазеротерапии в лечении ряда внутренних болезней [2] и наличие лишь единичных сообщений о целесообразности ее применения при сочетании ХОБЛ и ИБС, была проведена настоящая работа.

Целью работы являлось изучение влияния низкоинтенсивного лазерного излучения (НИЛИ) на клинические признаки обострения ХОБЛ у больных с сопутствующей ИБС и в соответствии с получен-

ными данными – разработка рекомендаций по применению НИЛИ у больных с обострением ХОБЛ и сопутствующей ИБС.

Материалы и методы

В исследование были включены 97 пациентов (84 мужчины и 13 женщин), страдающих сочетанным заболеванием – ХОБЛ и ИБС и поступивших в пульмонологическое отделение ГКБ № 20 г. Воронежа в связи с обострением респираторной патологии. Все пациенты, впоследствии разделенные на 2 группы, имели клинически подтвержденные среднюю степень тяжести ХОБЛ, 2-й функциональный класс стабильной стенокардии напряжения и 1-ю стадию хронической сердечной недостаточности. Пациентам 1-й группы проводили только медикаментозное лечение, соответствующее медицинским стандартам для данной категории больных, пациентам 2-й группы дополнительно проводили сеансы лазеротерапии. Характеристика больных, принявших участие в исследовании, представлена в табл. 1. В качестве источника НИЛИ был использован аппарат «Мулат» (Россия). Во время сеанса терапии применяли длину волны излучения 0,63 мкм, мощность 4 мВт, экспозицию 20 мин. Облучение проводили чрескутанно на область проекции кубитальной вены. Лазеротерапевтическое лечение было ежедневным в течение 10 дней. Пациентам выполняли общепринятые клинические и биохимические лабораторные анализы, функциональное исследование внешнего дыхания выполняли методом спирометрии. Тестирование обратимости бронхиальной обструкции проводили в соответствии с рекомендациями GOLD. Мониторное наблюдение ЭКГ осуществляли с помощью системы «Кардиотехника-2000» (ИНКАРТ, Санкт-Петербург).

Таблица 1

Клиническая характеристика больных (M ± m)

	1-я группа	2-я группа
Количество рандомизированных пациентов, n	51	46
Возраст, лет	56,2 ± 4,7	58,8 ± 6,2
Мужчины/женщины	44/7	46/4
Курение*, пачко-лет	33,3 ± 10,5	31,2 ± 11,2
Длительность ХОБЛ, лет	12,1 ± 5,5	11,0 ± 5,0
Длительность ИБС, лет	10,3 ± 5,3	10,7 ± 5,4
ОФВ 1,% от должного	48,0 ± 10,6	49,0 ± 12,5
ОФВ 1/ФЖЕЛ,%	50,0 ± 10,6	51,9 ± 11,2
Средняя ЧСС днем	94,8 ± 12,7	92,5 ± 13,9
Средняя ЧСС ночью	72,6 ± 11,2	69,8 ± 10,3
Частота ишемических изменений ST-T в сутки	5,1 ± 2,1	4,9 ± 2,5

* – Стаж курения оценивается согласно показателю европейского и российского респираторных обществ в показателе «пачко-лет» = (количество сигарет в день / 20) × годы.

Математическую обработку данных проводили с применением программы Statistica 7/0.

Результаты и обсуждение

В результате проведенного двухнедельного лечения у пациентов обеих групп были выявлены признаки регресса клинических проявлений обострения ХОБЛ (рис. 1). При этом при комбинированной фармакотерапии и лазеролечении больных, которые жаловались на одышку и кашель, было достоверно меньше, чем в контрольной группе. 68,6% пациентов 1-й группы и 67,4% 2-й при поступлении в стационар указывали на ограничение физической активности. После лечения жалоб на снижение физической активности было значимо меньше. Достоверных различий по данному показателю после лечения в группах сравнения получено не было.

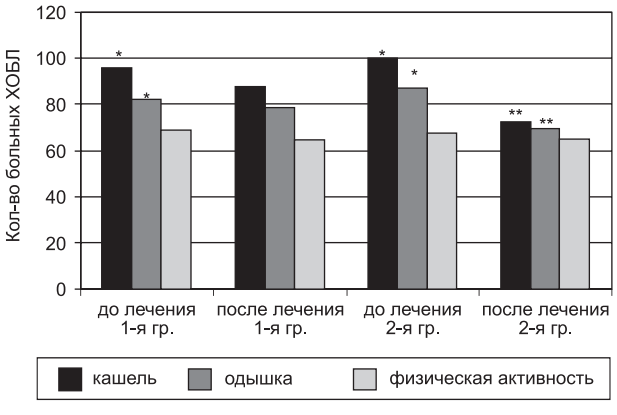

Рис. 1. Динамика симптомов обострения ХОБЛ после лечения (* – $p < 0,05$ – различия достоверны до и после лечения, ** – $p < 0,05$ – различия достоверны в группах сравнения)

Основной характеристикой ХОБЛ является ограничение воздушного потока, обусловленное малообратимой обструкцией дыхательных путей, нарастающей с течением времени. Эффективность проводимой терапии оценивали по динамике показателей ОФВ 1 (рис. 2). Данные, приводимые на рис. 2, свидетельствуют о том, что на 14-й день лечения показатель ОФВ 1 у пациентов, получающих лазеролечение, был достоверно больше, чем у больных группы контроля.

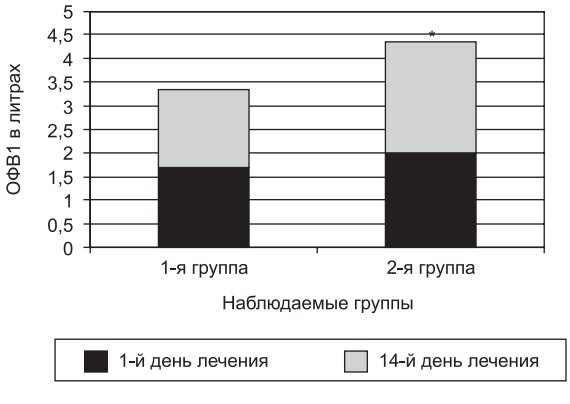

Рис. 2. Изменение ОФВ 1 после лечения в группах сравнения (*– $p < 0,05$ – различия достоверны в группах сравнения)

Аналогичные результаты были получены и при анализе показателя ФЖЕЛ, который после лечения в первой группе соответствовал значениям 3,1 ± 1,2 л, во второй – 3,9 ± 1,3 л ($p < 0,05$). Анализ результатов мониторного исследования ЭКГ свидетельствует о позитивном влиянии сеансов НИЛИ-воздействия на частоту проявления эпизодов ишемических изменений ST. На 14-й день лечения количество ишемических эпизодов в сутки у больных 2-й группы, получающих лазеротерапию, было достоверно меньшим, чем у пациентов 1-й группы (2,8 ± 2,1 и 4,1 ± 1,9 соответственно, $p < 0,05$). Рис. 3 свидетельствует о том, что среднее значение показателя ЧСС днем на 14-й день лечения также было значимо меньшим у пациентов 2-й группы.

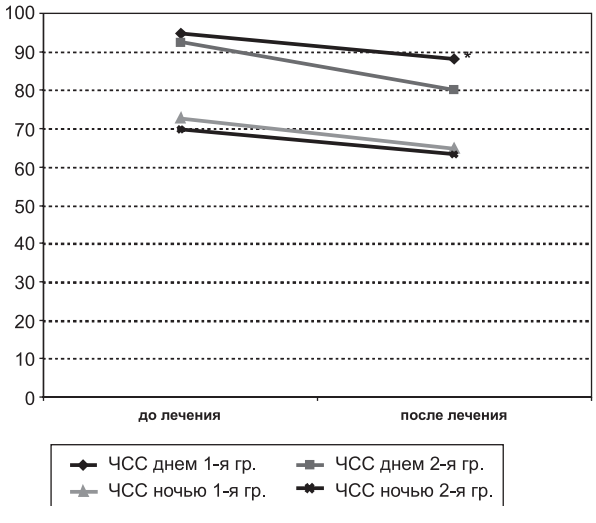

Рис. 3. Динамика ЧСС после лечения в группах сравнения. (*– $p < 0,05$ – различия достоверны в группах сравнения)

Выводы

1. Включение сеансов НИЛИ-воздействия при фармакотерапии больных с обострением ХОБЛ и сопутствующей ИБС повышает эффективность терапии респираторной патологии.
2. Применение лазеротерапии способствует уменьшению случаев развития ишемических эпизодов у больных, страдающих обострением ХОБЛ на фоне существующей ИБС.
3. Метод надвенного облучения крови (длина волны излучения 0,63 мкм, мощность 4 мВт, экспозиция 20 мин) можно рекомендовать для лечения обострений ХОБЛ у больных с сопутствующей ИБС.

Литература

1. Глобальная стратегия диагностики, лечения и профилактики хронической обструктивной болезни легких. Пересмотр 2006 г. /Пер. с англ.; под ред. Чучалина А.Г. М.: Атмосфера, 2007. 96 с.
2. *Никитин А.В., Есауленко И.Э., Васильева Л.В. и др.* Применение низкоинтенсивнных лазеров и нелазерных источников света в комплексной терапии заболеваний внутренних органов. Мат. науч.-практич. конф. «Совр. достижения лазерной медицины и их применение в практич. здравоохранении». М., 2006. С. 121.
3. *Шмелев Е.И.* Хроническая обструктивная болезнь легких // Респираторная медицина: Руководство / Под ред. Чучалина А.Г. М.: ГЭОТАР-Медиа, 2007. С. 597–651.
4. *Чарейская Н.К.* Материалы фармацевтической группы Сервье. 2005. С. 16.
5. *Lopez A.D., Shibuya K., Rao C. et al.* Chronic obstructive lung disease: current burden and future projections. Eur. Respir. J. 2006. Vol. 27 (2). P. 397–412.
6. *Murray C.J., Lopez A.D.* Alternative projections of mortality and disability by cause 1990–2020. Global Burden of Diseas Study. Lancet. 1997. Vol. 349 (9064). P. 1498–1454.

Поступила в редакцию 15.07.08 г.

Для контактов:
e-mail: mdm112@mail.ru

УДК 618.1-089:616-002.3.31

Исмаилова Л.В., Крикунова Л.И., Каплан М.А., Евстигнеев А.Р., Эфендиев В.А.

Современные методы профилактики и лечения инфекционных осложнений послеоперационных ран у гинекологических больных

Ismailova L.V., Krikunova L.I., Kaplan M.A., Yevstignejev A.R., Efendijev V.A. (Obninsk, Kaluga, Russia)

Modern techniques for prophylactics and treatment of infectious complications in postoperative wounds in gynecological patients

Медицинский радиологический научный центр, г. Обнинск. ГУЗ «Калужский областной онкологический диспансер», г. Калуга

Цель. **Изучить влияние магнитно-лазерной терапии для профилактики и лечения послеоперационных гнойных осложнений ран при плановых операциях.** *Материалы и методы*. **210 больных с различными гинекологическими заболеваниями были распределены на 3 группы: основная (140 больных) состояла из 70 больных с доброкачественными опухолями матки и придатков (I группа), 70 больных со злокачественными новообразованиями матки и придатков (II группа), которые получали в послеоперационном периоде магнитно-лазерную терапию в сочетании с антибиотикопрофилактикой. Контрольная (70 больных) состояла из 35 больных с доброкачественными опухолями и 35 больных со злокачественными новообразованиями матки и придатков, которым проводили только стандартную антибактериальную профилактику.** *Результаты*. **Терапевтические эффекты магнитно-лазерной терапии ран проявлялись в более быстром стихании клинических симптомов и снижении послеоперационных гнойных осложнений ран.** *Заключение*. **Магнитно-лазерная терапия является эффективным методом профилактики и лечения гнойно-воспалительных осложнений послеоперационных ран.** *Ключевые слова: гнойное осложнение, магнитно-лазерная терапия, профилактика и лечение.*

Purpose. **To study the effect of magnet-laser therapy for prophylactics and treatment of postoperative purulent wound complications after planned surgeries.** *Materials and methods.* **210 patients with different gynecological diseases were divided into 3 groups: basic group (140 patients) included 70 patients with benign neoplasms in the uterus and adnexes (Group 1), 70 patients with malignant neoplasms in the uterus and adnexes (Group 2) those who had magnet-laser therapy in combination with antibioticoprophylactics in their post-operative period. Control group (70 patients) included 35 patients with benign tumours and 35 patients with malignant neoplasms in the uterus and adnexes who had only conventional antibioticoprophylactics.** *Results.* **Therapeutic effect of magnet-laser therapy brought more rapid decrease of clinical symptoms and less amount of postoperative purulent complications.** *Conclusion.* **Magnet-laser therapy has turned to be an effective technique for prophylactics and treatment of purulent-inflammatory complications in postoperative wounds.** *Key words: purulent complications, magnet-laser therapy, prophylactics and treatment*

Введение

Несмотря на достигнутые успехи в профилактике и лечении гнойных и септических осложнений послеоперационных ран, наличие мощных антибиотиков широкого спектра действия, современных средств стерилизации и дезинфекции, проблема профилактики и лечения послеоперационных гнойно-септических осложнений ран при плановых и экстренных операциях остается актуальной и в настоящее время [2, 6, 7, 10, 11]. Особенно это касается больных гинекологического профиля, имеющих в анамнезе хронические воспалительные заболевания половой сферы, сопутствующие хронические неинфекционные заболевания, сахарный диабет, заболевания сердечно-сосудистой системы и болезни вен.

Число гнойно-септических осложнений ран в гинекологических стационарах составляет, по данным различных авторов, от 3 до 17% [1, 4, 5, 8].

Длительный опыт применения физиотерапевтических методов профилактики и лечения послеоперационных гнойных осложнений внес определенный вклад в их снижение [5, 9]. Интерес к применению физических методов воздействия в целях улучшения (ускорения) процессов заживления ран привлекает все большее внимание различных авторов. В последние годы в лечении гинекологических заболеваний получила широкое применение низкоинтенсивная лазерная терапия в сочетании с магнитотерапией [3, 12].

Однако до настоящего времени не разработаны критерии определения оптимальных профилактических и лечебных режимов воздействия магнитно-лазерной терапией при послеоперационных осложненных и неосложненных ранах у гинекологических больных.

Целью настоящего исследования явилась разработка мер повышения эффективности физиотерапевтической профилактики и лечения послеоперационных инфекционных осложнений ран при плановых оперативных вмешательствах у гинекологических больных.

Материалы и методы исследования

В соответствии с примененными методами профилактики и лечения все больные были распределены на 3 группы. I группа в количестве 70 больных с доброкачественными заболеваниями матки и придатков, II группа в количестве 70 больных со злокачественными новообразованиями матки и придатков – в общем количестве 140 больных – составили основные группы, в которых в послеоперационном периоде проводили МЛТ для профилактики послеоперационных инфекционно-воспалительных осложнений. III группа (контрольная) состояла из 70 больных, 35 из которых имели доброкачественные опухоли, 35 – злокачественные опухоли матки и придатков. В этой группе в послеоперационном периоде пациентам проводили только антибиотикопрофилактику.

Все пациенты были тщательно обследованы, особое внимание мы обращали на гинекологический анамнез. Одним из факторов, отягчающих гинекологический статус, является наличие длительно протекающих воспалительных процессов женских половых органов (кольпит, цервицит, уретрит, эндометрит, сальпингит, аднексит) не леченных вообще или леченных неадекватно и переходящих в хронические вялотекущие или «дремлющие» формы. Для оценки состояния пациентов были изучены перенесенные ими ранее или имеющиеся заболевания других (экстрагенитальных) органов и систем.

Всем пациенткам до поступления в стационар было проведено бактериологическое исследование влагалищного содержимого и содержимого цервикального канала, обследование на инфекции, передающиеся половым путем, обследование на вирус простого герпеса, тип II, и вирус папилломы человека.

В дооперационном периоде для выявления возможных причин развития в последующем инфекционных осложнений у женщин проводили бактериологические исследования содержимого цервикального канала на эндогенную микрофлору. У пациентов обеих групп, по нашим данным, наиболее часто встречались уреаплазмы, микоплазмы, кокковая флора и кандиды.

Наличие злокачественных новообразований влияет на общую сопротивляемость организма, снижая защитные функции организма и угнетая иммунитет. В нашем исследовании злокачественные новообразования матки и яичников имели 70 больных основной и 35 – контрольной группы. 30% больных в каждой группе была проведена предоперационная лучевая или химиотерапия.

Для прогнозирования риска возникновения инфекционно-воспалительных осложнений мы применяли балльную шкалу рисков Чичеватого А.В., модернизированную нами применительно к гинекологическим больным (табл. 1).

Для оценки степени риска возникновения гнойных осложнений каждый из факторов оценивали в баллах по возможной степени влияния на возникновение инфекционно-воспалительных осложнений. Сочетание нескольких факторов риска или наличие всех факторов многократно увеличивает риск возникновения гнойных осложнений.

Для определения связи между приведенными выше двенадцатью факторами риска и возможным возникновением гнойных осложнений был использован статистический метод корреляции и линейной регрессии. «Причинную связь» изучали определением первой и второй переменной.

При независимой переменной с суммарным баллом 10 вероятность развития гнойно-воспалительного осложнения составляет 7,8%, а при суммарном балле 80–100 – 80%, т. е. у 8 больных из 10. Для статистической обработки полученных данных была использована программа Excel. Рассчитывали среднюю арифметическую (M), ошибку средней (m). Оценку статистической значимости различий средних в выборках производили на основе t-критерия (критерий Стьюдента). Различия считали достоверными при вероятности ошибки $p < 0,05$.

Результаты исследования и их обсуждение

Магнитно-лазерную терапию (МЛТ) проводили аппаратом «Улей-ЗКС» (Россия), который представляет собой генератор низкоэнергетического импульсного лазерного излучения ближней инфракрасной области спектра, усиленного в магнитном поле.

Аппарат оснащен блоками, излучающими в импульсном режиме длину волны 0,89 ± 0,02 мкм мощностью импульса 8–15 Вт, длительность – 100 ± 20 нс и в непрерывном режиме – длину волны 0,63 ± 0,005 мкм мощностью 5 и 25 мВт, а также зеркальными магнитными насадками диаметром 29 и 43 мм, обеспечивающими напряженность магнитного поля в 100 мТл.

В первые сутки после операции пациенткам I–II групп проводили сеансы магнитно-лазерной терапии с целью профилактики гнойно-воспалительных осложнений. На всю область операционного шва (без повязки) одновременно воздействовали двухканальным магнитно-лазерным излучением инфракрасного спектра длиной волны 0,89 мкм, мощностью 12–15 Вт в импульсном режиме, частота следования импульсов 12–20 кГц, длительность экспозиции от 180 до 400 с, с дозой облучения 0,5 × 10–4 Дж/см^2, магнитной насадкой напряженностью магнитного поля 100 мТл. Магнитно-лазерные излучатели располагали в непосредственной близости (0,5 см) от кожи по линии шва. На второй день после операции и далее в течение 5 дней рану облучали по вышеописанной методике.

Таблица 1

Оценка риска возникновения гнойных осложнений в послеоперационном периоде

№ п/п	Факторы риска	Значение	Балл
1	Бактер. загрязненности посевов гениталий	наличие	6
2	ХНВП гениталий в анамнезе*	наличие	3
3	Диабет	сахар выше 10	3
4	Хронические болезни других органов и систем	наличие	3
5	Критерии T (по TNM)**	2 и более	6
6	Критерии N (по TNM)***	1 и более	6
7	Химиотерапия	наличие	9
8	Лучевая терапия	наличие	6
9	Операции с лимфаденэктомией	наличие	9
10	Комбинированная операция	2 и более органов	12
11	Лимфоцитопения	менее 8	12
12	Лейкоцитарный индекс интоксикации	> 1,4	25

Примечание. * – ХНВП – хронические неспецифические воспалительные процессы; ** – критерий T – распространение первичной опухоли; *** – критерий N – отсутствие или наличие метастазов опухоли в регионарных лимфоузлах.

Таблица 2

Время экспозиции НИМЛИ (λ = 0,89 мкм) при чистых ранах W = 0,5 · 10^{-4} Дж/см^2

Площадь раневой поверхности (см^2)	Время экспозиции (с) при мощности ЛИ на выходе световода (мВт)		
	0,008	0,01	0,15
2,0	180–200	140–160	120–150
3,0	200–230	160–190	150–180
4,0	230–260	190–230	180–210
5,0	260–300	230–260	210–240
6,0	300–390	260–300	240–280

Нами проведен расчет времени экспозиции при низкоинтенсивной магнитно-лазерной терапии (НИМЛИ) 0,89 мкм и 0,63 мкм в зависимости от площади и глубины чистых и гнойных ран.

Согласно данным табл. 2, время экспозиции НИМЛИ (λ = 0,89 мкм) для чистых ран с W = 0,5 × 10–4 Дж/см^2 с мощностью магнитно-лазерного излучения на конце световода от 8 до 15 мВт в зависимости от объема раны составляет от 120 до 390 с.

При возникновении гнойно-воспалительных процессов в пределах кожи и подкожной клетчатки без вовлечения в процесс полости живота и висцеральной брюшины мы применяли НИМЛИ импульсного инфракрасного спектра, длиной волны 0,89 мкм, мощностью 10–15 Вт, частотой следования лазерных импульсов 16–22 кГц на фоне одновременного воздействия постоянным аксиальным магнитным полем напряженностью 100 мТл с дозой лазерного излучения за сеанс 0,5 · 10–4 Дж/см^2 (табл. 3).

Время экспозиции лазерного излучения составляло до 400 с, количество процедур для осложненных ран в среднем составляло 6–8.

Таблица 3

Время экспозиции НИМЛИ (λ = 0,89 мкм) при осложненных ранах W = 0,5 ·10^{-4} Дж/см^2

Площадь раневой поверхности (см^2)	Время экспозиции (с) при мощности ЛИ на выходе световода (мВт)		
	0,008	0,01	0,15
2,0	400–420	250–280	200–230
3,0	420–440	280–300	230–260
4,0	440–460	300–320	260–290
5,0	460–480	320–350	290–300
6,0	480–500	350–400	300–330

При возникновении гнойных осложнений в виде абсцессов брюшной полости и перитонита пациентам проводили релапаротомию, ревизию брюшной полости и хирургическую санацию очага. После этого наружное НИМЛИ дополняли внутриполостным лазерным облучением.

Внутриполостной излучатель диаметром 12 мм с надетым на излучатель презервативом вводили во влагалище или полость гнойного очага через дренажное отверстие (устанавливали под контролем зрения). Внутриполостное облучение проводили низкоинтенсивным магнитно-лазерным излучением красного спектра излучения λ = 0,63 мкм, W = 0,5 Дж/см^2 в непрерывном режиме, при мощности излучения на выходе световода 0,15 мВт, время экспозиции составляло от 300 до 400 секунд. В случаях, когда абсцесс малого таза вскрывали через влагалище, внутриполостной излучатель подводили к дренажному отверстию визуально. Количество процедур для полостных гнойных ран составило 6–8 сеансов. Стерилизацию насадок и световодов осуществляли согласно постановлению Министерства здравоохранения Российской Федерации от 3 апреля 2003 г. № 30 СП 3.1.1275–03 «Профилактика инфекционных заболеваний при эндоскопических манипуляциях».

Клиническая оценка терапевтической эффективности применения методики магнитно-лазерной терапии для профилактики гнойно-воспалительных осложнений ран в послеоперационном периоде была проведена нами на основе анализа следующих критериев: состояния гемостаза; сроков исчезновения проявлений местных реакций воспалительного характера на механическую травму (операционную рану) при неосложненных ранах; определяли сроки исчезновения системных воспалительных реакций при осложненных ранах; по срокам заживления раны.

Состояние гемостаза у больных всех 3 групп наблюдения оценивали до операции, в 1, 3 и 5-й дни после операции по уровню содержания фибриногена в крови, фибринолитической активности крови, количеству тромбоцитов и СОЭ. У больных I группы (рис. 1), которым в послеоперационном периоде проводили сеансы магнитно-лазерной терапии на область операционной раны, содержание фибриногена в крови до операции составляло 3,4 ± 0,21 г/л, в первый день после операции повысилось до 4,6 ± 0,19 г/л, на 3-й день уменьшилось до 4,0 ± 0,15 г/л и к 5-му дню приблизилось к норме – 3,4 ± 0,17 г/л. У больных II группы, которым также проводили сеансы МЛТ на область раны, содержание фибриногена в крови до операции составило 3,2 ± 0,27 г/л, в 1-й день после операции – 4,9 ± 0,11 г/л, на 3-й день – 4,2 ± 0,18 г/л и в 5-й день приближалось к норме – 3,4 ± 0,16 г/л.

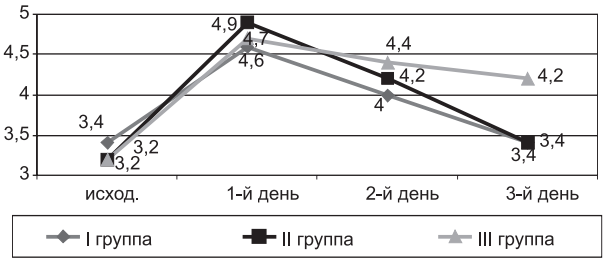

Рис. 1. Динамика содержания фибриногена у пациентов в группах наблюдения

У больных III группы, в которой больным проводили только антибактериальную профилактику, содержание фибриногена в крови до операции составило 3,2 ± 0,23 г/л, в 1-й день после операции – 4,7 ± 0,35 г/л, 3-й день – 4,4 ± 0,27 г/л и 5-й день – 4,2 ± 0,33 г/л, то есть продолжало сохраняться выше нормы.

Динамика показателя фибринолитической активности крови у обследованных пациентов представлена на рис. 2. Согласно полученным данным, фибринолитическая активность крови в I группе наблюдения до операции составила 252 ± 3 с, в 1-й день после операции – 370 ± 5 с, 3-й день – 316 ± 3 с и к 5-му дню подходила близко к норме – 256 ± 3 с.

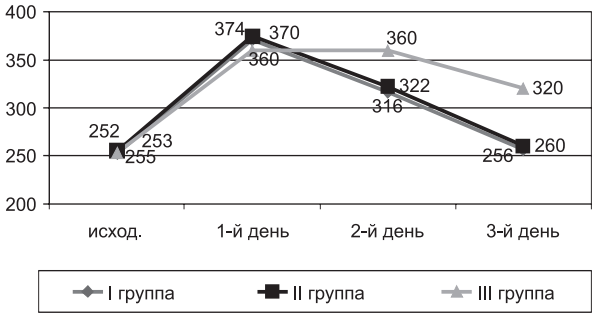

Рис. 2. Динамика показателя фибринолитической активности у пациентов в III группе

Во II группе наблюдения фибринолитическая активность до операции составила 256 ± 3 с, в 1-й день после операции повышалась до 374 ± 5 с, на 3-й день снизилась до 322 ± 3 с и к 5-му дню снизилась до 260 ± 3 с. В III группе наблюдения фибринолитическая активность крови до операции составляла 253 ± 3 с, в 1-й день после операции – 360 ± 4 с, 3-й день – 340 ± 3 с, 5-й день – 318 ± 4 с, то есть продолжала сохраняться выше нормы. Количество тромбоцитов крови в I–II группе наблюдения до операции составило 290·10^9 ± 0,19/л, в первый день после операции 400·10^9 ± 0,21/л, 3-й день – 370·10^9 ± 0,23/л, 5-й день – 296·10^9 ± 0,21/л, то есть приближалось к количеству до операции.

У больных III группы наблюдения количество тромбоцитов до операции составляло $282 \cdot 10^9 \pm 0{,}27$/л, в 1-й день после операции – $350 \cdot 10^9 \pm 0{,}25$/л, 3-й день – $340 \cdot 10^9 \pm 0{,}23$/л, на 5-й день – $330 \cdot 10^9 \pm 0{,}21$/л, то есть продолжало сохраняться выше нормы.

У больных I–II группы наблюдения показатель СОЭ до операции составлял 16 ± 1 мм/час, на 2–3-й день повышался до 30 ± 2 мм/час, на 4-й день снижался до 17 ± 1 мм/час.

У больных III группы наблюдения, не получавших в послеоперационном периоде магнитно-лазерную терапию, показатель СОЭ снижался до нормы (16 ± 1 мм/час) на 5–6-й день. Таким образом, проведение сеансов МЛТ с первых дней после операции способствовало ускорению процессов заживления раны и снижало возможности возникновения гнойно-воспалительных осложнений.

Сроки исчезновения местных воспалительных реакций в ответ на механическое повреждение тканей (операционную травму) определяли по ряду критериев (табл. 4): отечность тканей краев раны; длительность болевого синдрома области раны; общей температурной реакции организма и лейкоцитарной реакции.

По данным табл. 4, в I группе наблюдения у 69 (98,5%) больных и во II группе наблюдения у 68 (97,1%) больных отечность тканей краев раны исчезала к 4,8 ± 0,28 дню после операции, болевой синдром исчез через 2,2 ± 0,22 дня, температура тела снизилась до нормы через 1,3 ± 0,3 суток, количество лейкоцитов приближалось к дооперационным показателям на вторые сутки после операции. В III группе наблюдения у 64 (91,4%) больных явления местной воспалительной реакции исчезали к 6,2 ± 0,38 дню после операции.

Ежедневная перевязка с ревизией раны позволила установить, что применение МЛТ инфракрасного спектра с первого дня после операции способствовало более раннему и энергичному процессу заживления раневой поверхности. Клинически это проявлялось в уменьшении интерстициального отека и напряжения тканей, уменьшении лимфореи, уменьшении болевого синдрома в области операционной раны и его исчезновении на 2-е сутки после операции. Сеансы МЛТ усиливают процессы регенерации тканей, стимулируют эпителизацию раневой поверхности, что позволяло нам удалить швы на 6-й день после операции.

Таким образом, у больных, которым в послеоперационном периоде проводили сеансы воздействия на область операционной раны МЛТ, воспалительная реакция в ответ на механическую травму протекала в более быстрые сроки, чем у пациентов III группы, в которой проводили антибиотикопрофилактику, что свидетельствует о стимулирующем воздействии МЛТ на процессы заживления раны. В I–II группах наблюдения снятие швов на 7-й день после операции было произведено у 137 больных из 140 (97,8%), в III группе наблюдения – у 65 из 70 (92,8%).

В послеоперационном периоде инфекционные осложнения различного характера мы наблюдали у больных всех трех групп (табл. 5). В I группе в послеоперационном периоде было выявлено 1 (1,4%) осложнение у больной, оперированной по поводу эндометриоза. Во II группе наблюдения в послеоперационном периоде инфекционное осложнение в виде нагноения кожной раны в пределах подкожно-жировой клетчатки наблюдали у 2 (2,8%) женщин, оперированных по поводу кисты яичника. В обоих случаях после промывания рана была задренирована, назначена сочетанная (наружная и внутриполостная) МЛТ, после чего заживление раны наступило через 12 дней.

Таблица 4

Сроки исчезновения проявлений местных воспалительных реакций при неосложненных ранах

Критерии	I группа n = 70		II группа n = 70		III группа n = 70	
	Сроки (сутки)	p	Сроки (сутки)	p	Сроки (сутки)	p
Отечность тканей краев раны	4,8 ± 0,28	<0,05	5,6 ± 0,37	<0,05	6,2 ± 0,38	<0,05
Болевой синдром до 2 дней	2,2 ± 0,22	<0,05	3,2 ± 0,34	<0,05	4,4 ± 0,32	<0,05
Повышение температуры до 38° в первый день после операции	1,3 ± 0,3	<0,05	2,2 ± 0,4	<0,05	3,4 ± 0,26	<0,05
Лейкоциты до 1000 мм^3 на первый день после операции	2 ± 0,29	<0,05	3,0 ± 0,37	<0,05	4 ± 0,32	<0,05

Таблица 5

Послеоперационные гнойные инфекционные осложнения в группах наблюдения

Осложнения	1 группа n = 70		II группа n = 70		III группа n = 70		Всего	
	абс. кол–во	%	абс. кол–во	%	абс. кол–во	%	абс. кол–во	%
Инфильтрат кожи	1	1,4	–	–	2	2,8	3	1,4
Нагноение кожной раны	–	–	1	1,4	3	4,2	4	1,9
Абсцесс малого таза	–	–	1	1,4	3	4,2	4	1,9
Всего:	1	1,4	2	2,8	8	11,4	11	5,2

В III группе осложнения в послеоперационном периоде развились у 8 (11,4%) больных. Все осложнения были выявлены на 3–4-й день после операции в связи с жалобами больных и выраженными проявлениями местной и системной воспалительной реакции. У 2 (2,8%) женщин был выявлен инфильтрат кожи и подкожной клетчатки, у 3 (4,2%) – нагноение кожи и подкожной клетчатки. У 3 больных (4,2%) на 4-й и 5-й день после операции на фоне повышения температуры до 39° появилась тахикардия и боли внизу живота. При релапаротомии были обнаружены абсцессы малого таза. После хирургической обработки и промывания были установлены дренажи, назначена сочетанная (наружная и внутриполостная) МЛТ.

Таким образом, анализ полученных данных показывает, что у пациентов в I–II группах, которым после операции с первого дня проводили сеансы МЛТ, гнойно-воспалительные осложнения развивались в 2,5 – 3 раза реже, чем в группе, где больным не проводили МЛТ. Число тяжелых гнойно-септических осложнений (абсцесс брюшной полости) у онкологических больных не превышало 1,4%.

Заключение

Наружная низкоинтенсивная магнитно-лазерная терапия инфракрасным спектром излучения, частотой следования импульсов до 30кГц, мощностью потока в импульсе до 15 Вт, напряженностью магнитного поля до 100 мТл, длиной волны 0,69–0,89 мкм, дозой облучения 0,50–0,55 Дж/см^2 является эффективным методом профилактики послеоперационных гнойных осложнений ран, снижает число гнойно-воспалительных осложнений в 2,5 раза, число гнойно-септических осложнений – до 1,4%.

Литература

1. *Белоусов Ю.Б., Моисеев В.С., Лепихин В.К.* Клиническая фармакология и фармакотерапия. М. 1993. 398 с.
2. *Гельфанд Б.Р.* Абдоминальная инфекция и антибиотики // Хирургия. 2002. № 9. С. 21–29.
3. *Крикунова Л.И., Кондратьева Е.А.* Использование криодеструкции и низкоинтенсивного лазерного излучения в лечении фоновых и предраковых заболеваний шейки матки // Метод. пос. Обнинск, 2002. 22 с.
4. *Савельев В.С.* Антибактериальная терапия хирургической инфекции. М: Медицина, 1999. С. 49–57.
5. *Савельева Г.М., Антонова Л.В.* Острые воспалительные заболевания внутренних половых органов женщин. М.: Медицина, 1998. 160 с.
6. *Яковлев С.В.* Разработка программ рациональной антибактериальной терапии внебольничных и госпитальных инфекций: Дисс. … д. м. н. М., 1999. 72 с.
7. *Bariett I.G.* Pocket Book of infections Disease therapy // Williams & Wilkins, 1997. 372 p.
8. *Faro S.* Antibiotic usage in pelvic infections // An overview. I. reprod. Med. 1998. Vol. 33. Suppl. 6. 566 p.
9. *Goodman Y.D., Summer D.* Patient acceptability of laser and cold coagulation the rapy for pre-malignant olisease of the uterine cervix // Br. Iobstef Gynaecol. 1991. Vol. 98. № 1. P. 14–20.
10. *Henry-Suchet I., Gaurand M.* Infection et Teconolife. Paris: Masson, 1977. P. 17–18.
11. *Landers O.V., Sweet R.L.* Current frens in the diagnosis and treatment of fuboovarion abscess // Amer. I. Obstet. Gynecol. 1985. № 15. P. 1098–1100.
12. *Mardh P.A., Tchoudomirova K., Elshibly S., Hellberg D.* Symptoms and signs in single and mixed genital infections // Jnt. J. Gynaecol Obstet. 1998. Vol. 63. № 2. P. 145–152.

Поступила в редакцию 30.03.09 г.

Для контактов:
тел.: (4842) 72-56-78, 72-57-62

УДК 618.1-006.6:615.831 (476)

Лапцевич Т.П., Истомин Ю.П., Чалов В.Н.

Фотодинамическая терапия с фотолоном цервикальной интраэпителиальной неоплазии II–III степени

Laptsevich T.P., Istomin Yu.P., Chalau V.M. (Minsk, Belarus)

Photodynamic therapy with Photolon in the treatment of high-grade cervical intraepithelial neoplasia

ГУ «Республиканский научно-практический центр онкологии и медицинской радиологии им. Н.Н. Александрова», г. Минск

Целью **нашего исследования было изучение эффективности фотодинамической терапии (ФДТ) с использованием фотосенсибилизатора фотолона для лечения цервикальной интраэпителиальной неоплазии (ЦИН).** *Материал и методы.* **ФДТ с фотолоном была проведена 62 пациенткам (средний возраст 35,2 ± 1,6 года) с подтвержденным диагнозом – ЦИН II (17 пациенток) и ЦИН III (65 пациенток). Фотосенсибилизатор вводили внутривенно (2,0–2,5 мг/кг массы тела) за 3–3,5 часа до облучения диодным лазером с длиной волны 670 нм. Экзоцервикс облучали поверхностно световодом с микролинзой в дозе световой энергии 100 Дж/см^2 и с плотностью мощности 0,1–0,2 Вт/см^2. Цервикальный канал облучали с удельной дозой 100 Дж/см и удельной плотностью мощности 0,08–0,17 Вт/см длины цервикального канала.** *Результаты.* **Полная излеченность получена в 77 (94%) случаях из 82 при наблюдениях от 3 до 36 мес. Кожную фототоксичность наблюдали на протяжении менее 3 суток после введения фотосенсибилизатора. Серьезное осложнение в виде обструкции цервикального канала наблюдали в одном случае. Полученные результаты позволяют сделать вывод о том, что ФДТ с фотолоном является безопасным и эффективным методом лечения ЦИН.** *Ключевые слова: цервикальная интраэпителиальная неоплазия, методы лечения, фотодинамическая терапия, фотолон.*

The aim **of this study was to evaluate effectiveness of photodynamic therapy (PDT) using photosensitiser Photolon for the treatment of cervical intraepithelial neoplasia (CIN). Sixty two patients (average age 35,2 ± 1,6 years) with pathologically proven**

CIN II (17 patient) and CIN III (65 patients) received PDT with Photolon. The photosensitiser was injected i. v. (2,0–2,5 mg/kg of body weight) 3–3,5 h before irradiation with a diode laser at 670 nm. The exocervix was irradiated with a frontal diffuser at a light dose of 100 J/cm^2 and fluence rate 0,1–0,2 W/cm^2. The endocervix was irradiated intraluminally at a dose of 100 J/cm and fluence rate 0,08–0,17 W/cm of endocervix length. Complete response has been received in 77 (94%) cases out of 82 during follow-up period 3–36 months. Skin sensitivity lasted less than 3 days. Only one side effect was seen – obstruction of endocervical canal. Our *results* **have demonstrated than PDT with Photolon is safe and effective therapy for CIN.** *Key words: cervical intraepithelial neoplasia, methods of treatment, photodynamic therapy, Photolon.*

Введение

Цервикальная интраэпителиальная неоплазия (ЦИН) является одним из самых распространенных предраковых заболеваний женской репродуктивной системы. Своевременная диагностика и эффективное лечение ЦИН являются реальной вторичной профилактикой рака шейки матки, способствующей также и значительной экономии средств [3]. Методы лечения ЦИН условно подразделяют на два вида: деструктивные (диатермокоагуляция, криодеструкция, лазерная вапоризация) и хирургические (ножевая, лазерная, электрическая и радиоволновая эксцизии) [1].

Общими побочными эффектами упомянутых методов лечения являются кровотечения, лимфорея, болевой синдром, травматизация подлежащих тканей с образованием грубых рубцов, стенозов и стриктур цервикального канала. Ввиду высокой вероятности возникновения рецидивов для достижения полного эффекта нередко необходимо выполнение повторных процедур. Наступающие после лечения изменения анатомической структуры шейки матки препятствуют нормальному родоразрешению, приводят к потере ее функциональной полноценности, выражающейся в уменьшении выработки цервикального секрета, снижению вероятности зачатия, повышению риска выкидышей и увеличению уровня перинатальной смертности [9, 14, 16]. Поэтому в каждом конкретном случае перед гинекологом стоит проблема выбора оптимального метода лечения, основанного на данных клинических, кольпоскопических и морфологических исследований, с учетом возраста пациентки, состояния ее менструальной и генеративной функций, показаний и противопоказаний, эффективности и атравматичности.

Поиск высокоэффективных органосохраняющих методов лечения ЦИН сохраняет свою актуальность. Одним из перспективных направлений является фотодинамическая терапия (ФДТ), которая основана на применении фотосенсибилизаторов, избирательно накапливающихся в опухолевой ткани. Согласно определению Е.Ф. Странадко, «ФДТ – это метод локальной активации селективно накопившегося в опухоли фотосенсибилизатора видимым красным светом, что в присутствии кислорода тканей приводит к развитию фотохимической реакции, разрушающей опухолевые клетки» [4]. Преимуществами ФДТ являются избирательность поражения, отсутствие риска, присущего хирургическому вмешательству, и тяжелых системных осложнений и возможность многократного повторения сеансов [10]. Немаловажным обстоятельством, вызывающим интерес к применению ФДТ, является относительно низкая стоимость процедуры по сравнению с другими методами лечения [12].

Цель данного исследования – разработка и оценка эффективности лечения цервикальной интраэпителиальной неоплазии II–III степени у женщин репродуктивного возраста методом ФДТ с применением фотосенсибилизатора фотолона.

Материалы и методы

В работу были включены 82 больных с морфологически верифицированным диагнозом ЦИН II–III. Исследование было одобрено этическим комитетом ГУ РНПЦ ОМР им. Н.Н. Александрова. Каждая пациентка была проинформирована о методике лечения и возможных осложнениях. ФДТ проводили после получения письменного согласия больных. Средний возраст женщин составил 35,2 ± 1,6 года. Общий статус у всех пациенток по шкале Карновского соответствовал 80–100%.

Клиническое обследование перед сеансом ФДТ включало бактериоскопическое и морфологическое исследование, проведение обзорной и расширенной кольпоскопии и пробы Шиллера.

Из 82 больных у 17 морфологическая картина до лечения соответствовала ЦИН II, у 65 пациенток – ЦИН III и рак *in situ* (табл. 1). Четыре пациентки были с рецидивом заболевания после выполненной ранее операции Штурмдорфа.

Таблица 1

Степень тяжести и локализация ЦИН

Степень тяжести	Экзо-цервикс		Эндо-цервикс		Экзо- и эндо-цервикс		Кол-во больных	
	Абс.	%	Абс.	%	Абс.	%	Абс.	%
Дисплазия II степени	16	19,5	1	1,2	–	–	17	20,7
Дисплазия III степени	56	68,3	3	3,7	6	7,3	65	79,3
Итого:							82	100

Методом полимеразной цепной реакции (ПЦР) проводили идентификацию и дифференцировку 12 онкогенных типов ВПЧ (16, 18, 31, 33, 35, 39, 45, 51, 52, 56, 58, 59) с использованием комплекта реагентов «АмплиСенс ВПЧ ВКР скрин-титр-RTF 4х»

(ФГУН ЦНИИ эпидемиологии МЗ РФ, г. Москва) на приборе «Mx3000P» (фирма «Stratagene», США).

У 69 из 82 пациенток (84,1%) до начала лечения в соскобах эпителия и биоптатах шейки матки были выявлены генотипы ВПЧ высокого канцерогенного риска (табл. 2).

Таблица 2

Детекция ДНК ВПЧ до начала лечения

Степень тяжести	ВПЧ +		ВПЧ –	
	Абс.	%	Абс.	%
ЦИН II степени	12	14,6	5	6,1
ЦИН III степени	57	69,5	8	9,8
Итого:	69	84,1	13	15,9

В качестве фотосенсибилизатора был использован препарат фотолон (РУП «Белмедпрепараты», Минск), который представляет собой комплекс тринатриевых солей хлорина е6 с низкомолекулярным медицинским поливинилпирролидоном и полосой поглощения в красной длинноволновой области спектра – 660–670 нм. Фотолон зарегистрирован в министерствах здравоохранения Республики Беларусь и Российской Федерации и разрешен к клиническому применению в этих странах. Раствор фотолона готовили *ex tempore*, растворяя в 200 мл 0,9% раствора натрия хлорида, и вводили в вену капельно, в течение 30 мин, в дозе 2,0–2,5 мг на кг массы тела больной в затемненном помещении. Сеанс фотооблучения проводили через 3–3,5 часа после введения препарата. В течение 3–4 дней после проведенного лечения пациентки соблюдали специальный световой режим, избегая попадания прямого солнечного света.

Сеанс ФДТ проводили однократно с применением медицинской лазерной установки «ЛД680–2000» («Биоспек», Москва) на основе полупроводникового лазера с длиной волны излучения 670 нм. Независимо от локализации патологического процесса облучению подвергали как влагалищную часть шейки матки, так и цервикальный канал.

Лечение осуществляли в два этапа. На первом облучали поверхность влагалищной части шейки матки с применением оптоволоконного световода с микролинзой («Биоспек» или «Полироник», Москва), обладающего более равномерным, чем у световодов с прямым торцом, распределением излучения по световому пятну. Количество и размер полей облучения определяли в зависимости от распространенности зоны поражения шейки матки. Больным, размер ЦИН у которых не превышал 3 см, фотооблучение осуществляли одним полем диаметром до 4 см. При этом поле облучения превышало область ЦИН, как правило, на 0,5 см. Если размеры зоны ЦИН превышали 3 см, то лечение осуществляли четырьмя полями диаметром 2–2,5 см. Световод жестко закрепляли на двустворчатом зеркале Куско с помощью фиксатора специальной конструкции. Плотность энергии облучения составляла 100 Дж/см^2 при плотности мощности облучения не более 0,2 Вт/см^2. Основанием при выборе данного режима послужили результаты, полученные ранее при лечении опухолей кожи [17].

На втором этапе проводили внутриполостное облучение цервикального канала на протяжении всей его длины с помощью катетера с цилиндрическим диффузором («Полироник», Москва). Длину диффузора подбирали индивидуально для каждой пациентки по результатам предварительного измерения длины канала маточным зондом. У большинства больных использовали диффузор длиной 3 см. Исключение составляли пациентки после операции Штурмдорфа. У них, в связи с укорочением шейки матки после операции, облучение проводили с применением более короткого диффузора длиной 1–2 см. Удельная энергия облучения цервикального канала составляла 100 Дж на 1 см длины диффузора при удельной мощности 80–170 мВт на 1 см длины диффузора. Дистальный конец световода с диффузором перед введением в цервикальный канал помещали в стерильный одноразовый катетер для предотвращения непосредственного контакта световода с тканями и предохранения диффузора от механических повреждений. Для контроля мощности излучения на выходе как световодов с микролинзой, так и световодов с цилиндрическим диффузором использовали измеритель мощности с интегрирующей сферой. Мощность контролировали перед каждым сеансом ФДТ. Контроль за степенью накопления и выведения фотолона в коже пациентов до и после ФДТ проводили с использованием лазерного электронно-спектрального анализатора ЛЭСА-6 («Биоспек», Москва).

Результаты

После окончания сеанса ФДТ у всех больных наблюдали отек и гиперемию на шейке матки в зоне светового воздействия с последующим, в течение 3–4 дней, формированием некротического струпа на шейке матки и образованием фибриновых пленок в цервикальном канале. Полная эпителизация шейки матки происходила спустя 5–6 нед. после лечения. У ряда больных во время сеанса ФДТ наблюдалась боль внизу живота различной степени выраженности, которую купировали снижением плотности мощности излучения в два раза при сохранении неизменной дозы энергии облучения, а также введением анальгетиков.

Контроль за эффективностью ФДТ с фотолоном, который проводили каждые три месяца, был основан на данных клинического осмотра, обзорной и расширенной кольпоскопии, цитологического исследования мазков по Паппенгейму, ДНК-диагностики методом ПЦР на наличие ВПЧ из шейки матки и цервикального канала. Гистологическое исследование биоптатов шейки матки осуществляли каждые 12 мес.

К настоящему времени из 82 пациенток до 6 месяцев наблюдаются 14, до 1 года – 9, до 2 лет – 33,

свыше 2 лет – 17 и свыше 3 лет – 9 больных (табл. 3).

Критерии клинической оценки эффективности ФДТ включали в себя: полный и частичный эффект, стабилизация и прогрессирование ЦИН. Полная регрессия была достигнута у 77 (94%) больных, у которых при морфологическом контрольном обследовании данных за ЦИН не обнаружено (табл. 4).

У 11 женщин после лечения и полного выздоровления впоследствии была определена беременность, которая у трех закончилась нормальными доношенными родами. У 4 пациенток произведено прерывание по собственному желанию. Четыре женщины в настоящее время готовятся к родам. У одной больной спустя 3 мес. после ФДТ возникла необходимость в бужировании цервикального канала из-за развившегося стеноза.

При вирусологическом обследовании спустя 3 мес. полная эрадикация ВПЧ после однократного сеанса ФДТ была установлена у 35 из 69 пациенток (50,7%), имевших до начала лечения в соскобах эпителия и биоптатах шейки матки генотипы ВПЧ высокого канцерогенного риска. Среди пациенток, которых наблюдали свыше 2–3 лет, при контрольном обследовании высокоонкогенные типы ВПЧ выявлены у 19 женщин (73,1%). При этом у 6 больных обнаружена персистентная инфекция ВПЧ – сохранение генотипа вируса, у 13 – реинфицирование 31, 45, 39, 51 и 52-м типами, при отсутствии морфологических изменений в мазках и биоптатах.

Причин этого явления, по нашему мнению, несколько. Локальное воздействие не избавляет пациенток от ВПЧ из-за значительного числа мультифокальных поражений и наличия скрытого компонента. В настоящее время этиопатогенетической терапии, избирательно воздействующей на вирус папилломы человека, не существует, и ни один из методов лечения не приводит к полному излечению от папилломавирусной инфекции. Проведение генотипирования позволяет отличить реинфицирование от персистентной инфекции в процессе динамического наблюдения.

Таблица 3

Сроки наблюдения больных после ФДТ с фотолоном

Сроки наблюдения	ЦИН II степени		ЦИН III степени	
	Абс.	%	Абс.	%
До 6 месяцев	3	3,7	11	13,4
До 1 года	4	4,9	5	6,1
До 2 лет	6	7,3	27	32,9
Свыше 2 лет	1	1,2	16	19,5
Свыше 3 лет	3	3,7	6	7,3
Всего:	17	20,8	65	79,2

Обсуждение

Попытки лечения ЦИН методом ФДТ интенсивно предпринимаются последние 10 лет. Большие надежды возлагались на фотосенсибилизаторы на основе 5-аминолевулиновой кислоты (5-АЛА), которые применяли наружно. При этом были получены противоречивые результаты.

Одними из первых в 1999 г., которые, к сожалению, безуспешно попытались применить ФДТ с аппликацией 5-АЛА при лечении 10 больных с ЦИН II–III, были P. Hillemanns с соавт. [11]. Для этого 10 мл 20% раствора 5-АЛА они накладывали на шейку матки за 3–5 ч до сеанса. Спустя 3 мес. регрессия ЦИН была отмечена у 3 пациентов, остальным 7 была выполнена ножевая конизация шейки матки.

В рандомизированном исследовании на 25 женщинах с ЦИН I–II сравнили эффективность ФДТ с 3% гелем 5-АЛА (12 пациенток) с контролем (13 пациенток – плацебо) и не получили статистических различий по результатам лечения. При гистологическом исследовании через 3 мес. биоптатов шейки матки после ФДТ у 4 пациенток была обнаружена полная регрессия, у 5 – стабилизация процесса и у 3 – прогрессия болезни. В группе контроля данные были аналогичными [6].

О малоуспешном лечении 40 женщин с ЦИН II–III методом ФДТ с аппликацией 5-АЛА в рамках I и II фаз клинического исследования сообщали K. Keefe с соавт. [15]. Авторы использовали эскалацию дозы облучения с 50 до 150 Дж/см^2. 32 женщины (80%) были прослежены в течение 1 года. У 24 из них была ЦИН III и у 16 – ЦИН II. При цитологическом и кольпоскопическом контроле через 4, 8, и 12 мес. после лечения полная регрессия отмечена у 15 больных спустя 4 мес., у 13 – через 8 мес. и у 9 больных – спустя 12 мес. Эффект не зависел от дозы света. У 3 пациентов отмечена прогрессия заболевания.

Анализируя приведенные выше работы, следует отметить, что авторы либо не проводили облучение цервикального канала вообще, либо, как в случае P. Hillemanns с соавт. [11], использовали аппликационные фармакологические формы фотосенсибилизатора для наружного применения.

В другом исследовании авторы сравнили эффективность хирургического лечения (контроль) в виде

Таблица 4

Эффективность ФДТ с фотолоном

Степень тяжести	Кол-во больных		Полная регрессия		Частичная регрессия		Стабилизация		Прогрессирование	
	Абс.	%	Абс.	%	Абс.	%	Абс.	%	Абс.	%
ЦИН II степени	17	20,8	16	19,6	–	–	1	1,2	–	–
ЦИН III степени	65	79,2	61	74,4	2	2,4	2	2,4	–	–
Итого:	82	100	77	94	2	2,4	3	3,6	–	–

конизации шейки матки 11 женщин с ЦИН II, пораженных ВПЧ, с ФДТ с 5-АЛА в виде аппликации (11 больных). При контрольном осмотре через 3 мес. у 8 пациенток (73%) обеих групп ВПЧ не определялся. Через 12 мес. ВПЧ не определялся у 100% больных опытной группы и у 91% в контроле. Авторы не получили статистических различий в эффективности между группами [8]. Следует отметить, что в группу с ФДТ были отобраны пациентки, у которых не было данных за наличие ЦИН в цервикальном канале и облучение его не проводилось. Согласно нашим данным, у 26% пациенток с ЦИН II–III наблюдается наличие атипии как в экзоцервиксе, так и в эндоцервиксе.

Более оптимистичные результаты были получены при внутривенном применении фотосенсибилизаторов на основе гематопорфиринов и их производных. Группа японских авторов сообщила об успешном лечении 31 больной, у 2 из которых была ЦИН II и у 29 – ЦИН III. В качестве фотосенсибилизатора авторы использовали производное гематопорфирина – polyhematoporphyrin ether/ester (PHE), который вводили внутривенно. При морфологическом обследовании через 12 мес. у всех больных была получена полная регрессия ЦИН [13]. Спустя 2 года та же группа исследователей представила данные об успешном лечении методом ФДТ с внутривенным введением фотофрина II у 105 больных ЦИН I–III. Полная регрессия через 3 мес. после лечения была отмечена у 90% больных (94/105). Во всех случаях авторы производили облучение как шейки матки, так и цервикального канала [18].

В Московском НИОИ им. П.А. Герцена ФДТ с фотогемом была проведена 44 больным ЦИН III и 12 – интраэпителиальным раком шейки матки. При этом у 26 из 44 больных ЦИН III (59%) и у 4 из 12 больных интраэпителиальным раком шейки матки (33%) патология располагалась в эндоцервиксе [2]. Облучали как влагалищную часть шейки матки, так и цервикальный канал с плотностью энергии облучения 150–200 Дж/см^2. Полная регрессия была достигнута в 84% (37/44) наблюдений у больных ЦИН III и всего в 60% (8/12) у больных неинвазивным раком шейки матки. В другом исследовании той же группы, в котором ФДТ с фотогемом была выполнена 10 женщинам с ЦИН III и 4 женщинам с преинвазивной формой рака шейки матки, полную регрессию наблюдали уже в 100% лечения карциномы *in situ* и в 90% (9/10) лечения ЦИН III [5].

Анализируя опубликованные в научной литературе данные и сравнивая их с полученными нами результатами, можно сделать следующие выводы.

ФДТ с наружным применением фотосенсибилизаторов, как правило, на основе 5-АЛА, неэффективна. Причиной является, вероятно, невозможность излечения ЦИН в цервикальном канале.

При ФДТ с системным введением препаратов на основе гематопорфирина и его производных эффективность лечения соизмерима с традиционными хирургическими методами при условии облучения влагалищной части шейки матки и цервикального канала.

Полученные нами результаты (полная регрессия достигнута в 94% случаев) позволяют утверждать, что ФДТ с внутривенным введением фотолона не уступает по эффективности ФДТ с производными гематопорфиринов, при этом необходимая доза облучения в 1,5–2 раза ниже. Преимущество фотолона – более короткий период кожной фототоксичности. Через три дня после его введения в коже пациентов методом флуоресцентной спектроскопии *in vivo* определяются лишь следовые количества препарата. Для фотосенсибилизаторов на основе производных гематопорфирина этот период может достигать нескольких месяцев [7].

Заключение

Избирательность повреждающего действия на пораженные ткани шейки матки, отсутствие выраженных побочных реакций, короткий период фототоксичности и возможность проведения повторных курсов лазерного облучения качественно отличают ФДТ с фотолоном от традиционных деструктивных методов лечения данных больных. ФДТ с фотолоном ЦИН II–III степени может быть предложена в качестве высокоэффективного метода органосохраняющего лечения. Необходимым условием достижения высокой эффективности лечения является системное введение фотосенсибилизатора и облучение как влагалищной порции шейки матки, так и цервикального канала на протяжении всей его длины.

Литература

1. *Бохман Я.В.* Руководство по онкогинекологии // Л.: Медицина, 1989. 464 с.
2. *Новикова Е.Г., Трушина О.И., Соколов В.В., Филоненко Е.В.* Флюоресцентная диагностика и фотодинамическая терапия предопухолевой патологии и начальной формы рака шейки матки // Росс. онкол. журнал. 2005. № 6. С. 28–33.
3. *Сельков С.А., Рищук С.В., Костючек Д.Ф., Веденеева Г.Н.* Ранняя диагностика и лечение предраковых состояний шейки матки // Акушерство и гинекология. 2005. № 3. С. 17–20.
4. *Странадко Е.Ф.* Исторический очерк развития фотодинамической терапии // Лазерная медицина. 2002. Т. 6. № 1. С. 4–8.
5. *Трушина О.И., Завалишина Л.Э., Новикова Е.Г. и др.* Детекция ДНК вируса папилломы человека при фотодинамической терапии предрака и начального рака шейки матки // Рос. онкол. журнал. 2007. № 2. С. 24–26.
6. *Barnett A.A., Haller J.C., Cairnduff F. et. al.* A randomised, double-blind, placebo-controlled trial of photodynamic therapy using 5-aminolaevulinic acid for the treatment of cervical intraepithelial neoplasia // Int. J. Cancer. 2003. Vol. 103. № 6. P. 829–832.
7. *Bellnier D.A., Greco W.R., Loewen G.M. et. al.* Clinical pharmacokinetics of the PDT photosensitizers porfimer sodium (Photofrin), 2-[1-hexyloxyethyl]-2-devinyl pyropheophorbide-a (Photochlor) and 5-ALA-induced protoporphyrin IX // Lasers Surg. Med. 2006. № 38. P. 439–444.
8. *Bodner K., Bodner-Adler B., Wierrani F. et. al.* Cold-knife conization versus photodynamic therapy with topical 5-aminolevulinic acid (5-ALA) in cervical intraepithelial neoplasia (CIN) II with associated human papillomavirus infection: a comparison of preliminary results // Anticancer Res. 2003. № 23. P. 1785–1788.

9. *Diakomanolis E., Haidopoulos D., Chatzipapas I. et al.* Negative cone biopsies. A reappraisal // J. Reprod. Med. 2003. Vol. 48. № 8. P. 617–621.
10. *Dougherty T.J., Gomer C.J., Henderson B.W. et al.* Photodynamic therapy // J. Natl. Cancer Inst. 1998. № 90. P. 889–905.
11. *Hillemanns P., Korell M., Schmitt-Sody M. et. al.* Photodynamic therapy in women with cervical intraepithelial neoplasia using topically applied 5-aminolevulinic acid // Int. J. Cancer. 1999. Vol. 81. №1. P. 34–38.
12. *Hopper C., Niziol C., Sidhu M.* The cost-effectiveness of Foscan mediated photodynamic therapy (Foscan-PDT) compared with extensive palliative surgery and palliative chemotherapy for patients with advanced head and neck cancer in the UK // Oral. Oncol. 2004. Vol. 40. № 4. P. 372–382.
13. *Ichimura H., Yamaguchi S., Kojima A. et al.* Eradication and reinfection of human papillomavirus after photodynamic therapy for cervical intraepithelial neoplasia // Int. J. Clin. Oncol. 2003. № 8. P. 322–325.
14. *Jakobsson M., Gissler M., Sainio S. et al.* Preterm delivery after surgical treatment for cervical intraepithelial neoplasia // Obstet. Gynecol. 2007. Vol. 109. № 2. Pt. 1. P. 309–313.
15. *Keefe K.A., Tadir Y., Tromberg B. et al.* Photodynamic therapy of high-grade cervical intraepithelial neoplasia with 5-aminolevulinic acid // Lasers Surg. Med. 2002. № 31. P. 289–293.
16. *Sadler L., Saftlas A.* Cervical surgery and preterm birth // J. Perinat. Med. 2007. Vol. 35. № 1. P. 5–9.
17. *Sheleg S., Zhavrid E., Khodina T., Kochubeev G. et al.* Photodynamic therapy with chlorin e(6) for skin metastases of melanoma // Photodermatol. Photoimmunol. Photomed. 2004. Vol. 20. № 1. P. 21–26.
18. *Yamaguchi S., Tsuda H., Takemori M. et al.* Photodynamic therapy for cervical intraepithelial neoplasia // Oncology. 2005. № 69. P. 110–116.

Поступила в редакцию 03.11.08 г.

Для контактов:
e-mail: istomin06@mail.ru

УДК 616.002.3.001.4

Гаджиев Э.А., Елисеенко В.И.

Морфологические особенности заживления гнойной раны при традиционном способе лечения и потенцировании ее сеансами местного воздействия импульсно-индукционным магнито- и низкоинтенсивным лазерным излучением

Gadzhijev E.A., Yelisejenko V.I. (Moscow, Russia)

Morphological peculiarities of purulent wound healing under traditional treatment and under potentiating it by wound topical irradiation with pulsed-induced magnet- and low-level laser light

ФГУ «ГНЦ лазерной медицины ФМБА России», Москва

Цель. **Изучение морфологических особенностей заживления гнойной раны при традиционном способе лечения и его потенцировании сеансами местного воздействия импульсно-индукционным магнито- и низкоинтенсивым лазерным излучением.** *Материалы и методы*. **Были обследованы 75 пациентов с гнойными ранами, выделенных в две группы – 15 пациентов в контрольной группе, в которой применялось только традиционное лечение, и две подгруппы по 20 пациентов каждая, в которых традиционную терапию потенцировали сеансами низкоинтенсивного лазерного излучения (НИЛИ) и импульсно-индукционной магнитотерапией. После чего проводились морфологические обследования тканей.** *Результаты*. **Гистологическое изучение репаративных процессов показало, что дополнение традиционного лечения сеансами местного воздействия импульсной индукционной терапии и НИЛИ существенно улучшают микроциркуляцию, сокращая сроки и улучшая качество репаративного процесса (7–8 дней в сравнении с 12–14 днями традиционного лечения).** *Ключевые слова: морфологическое исследование, гнойные раны, импульсно-индукционно магнитное излучение, низкоинтенсивное лазерное излучение.*

Purpose. **To study morphological peculiarities of purulent wound healing under traditional treatment and under potentiating it by topical irradiation of the wound with pulsed-induced magnet- and low-level laser light.** *Materials and methods.* **There have been studied 75 patients with purulent wounds: 15 patients in the control group with only traditional treatment and two studied groups (20 patients in each) with low-level laser irradiation and pulsed induced magnet therapy. After that morphological examination was performed.** *Results.* **Histological examination of reparative processes has shown that traditional treatment plus low-level laser irradiation and magnet therapy considerably increase microcirculation and, reparative processes are better and shorter (by the 7–8th day while under traditional treatment by the 12–14th day).** *Key words: morphological study, purulent wounds, pulsed-induced magnet irradiation, low-level laser light.*

По современным данным, общее число известных видов микроорганизмов приближается к 3000 (из различных локусов организма человека выделяют более 450 видов), при этом потенциально любой из них может оказаться в ране [12, 13]. Инфекции мягких тканей составляют 40% всех госпитальных инфекций. Об актуальности проблемы лечения гнойных ран свидетельствуют многочисленные исследования как прошлого столетия [5, 6, 9, 11], так и опубликованные в последние десятилетия [2, 10, 12, 13, 15]. Поиски путей решения рассматриваемой проблемы в наши дни достаточно разнообразны [7, 16, 17], одним из них является разработка и внедрение новых технологий лазерного воздействия и магнитотерапии [1, 3, 4, 8, 14, 18–20].

Цель исследования – изучение морфологических особенностей заживления гнойной раны при традиционном способе лечения и его потенцировании сеансами местного воздействия импульсно-индукционным магнито- и низкоинтенсивным лазерным излучением.

Материал и методы морфологических исследований. Работа основана на обследовании 75 пациентов с гнойными ранами, выделенных в две группы: I – контрольная (15 больных), в которой применяли традиционное лечение (растворы современных антисептиков, протеолитические ферменты, гидрофильные мази и другие лекарственные препараты), и II – основная (по 20 больных в каждой подгруппе), в которой традиционную терапию потенцировали: II A – сеансами воздействия низкоинтенсивным лазерным излучением (НИЛИ), II B – импульсно-индукционной магнитотерапией (ИИТ) и II C – НИЛИ и ИИТ. Для проведения морфологических исследований скальпелем иссекали кусочки тканей из стенок и дна раневого дефекта, которые затем фиксировали в 10% забуференном нейтральном растворе формалина по Лилли с последующей заливкой в парафин. В последующем готовили срезы толщиной 5–8 мкм, которые окрашивали гематоксилином и эозином, пикрофуксином по Ван-Гизону (для выявления коллагеновых волокон), альциановым синим по Стидмену (для определения кислых гликозамингликанов).

Результаты морфологических исследований и их обсуждение

Гистологическая характеристика течения раневого процесса при традиционном лечении больных с гнойными ранами

При гистологическом исследовании биоптатов, взятых из гнойных ран пациентов во время ПХО раны, в них были обнаружены: выраженные некротический и фибринозно-лейкоцитарные слои с колониями микробов; подлежащая жировая клетчатка, инфильтрированная нейтрофилами. При этом в ней выявлялись признаки отека, периваскулярные и очаговые кровоизлияния, гиперемия и явления стаза (рис. 1).

У пациентов, которым осуществляли традиционное лечение, признаки очищения ран от фибринозного и фибринозно-лейкоцитарных масс и формирование преимущественно в области краев ран грануляционной ткани очагового характера мы отмечали на 7-е сутки от начала лечения раны. Грануляционная ткань в этом случае, как правило, была представлена многочисленными беспорядочно расположенными сосудами, в которых выявлялись гиперемия, спазм и микротромбы. Среди сосудов мы также обнаруживали и многочисленные нейтрофилы, нередко формирующие периваскулярные инфильтраты. В окружающей фиброзной ткани существовали участки фибриноидного некроза в виде очаговой пикринофилии коллагеновых волокон (рис. 2). В коже, окружающей рану, мы обнаруживали явные признаки отека дермы с очаговой периваскулярной лимфоидно-гистоцитарной инфильтрацией с примесью нейтрофилов. Аналогичные инфильтраты были выявлены также и вокруг волосяных фолликулов и сальных желез. В эпидермисе присутствовали явления акантоза в виде врастаний сосочкового характера клеток шиповатого и зернистого слоев в дерму. К 7-м суткам

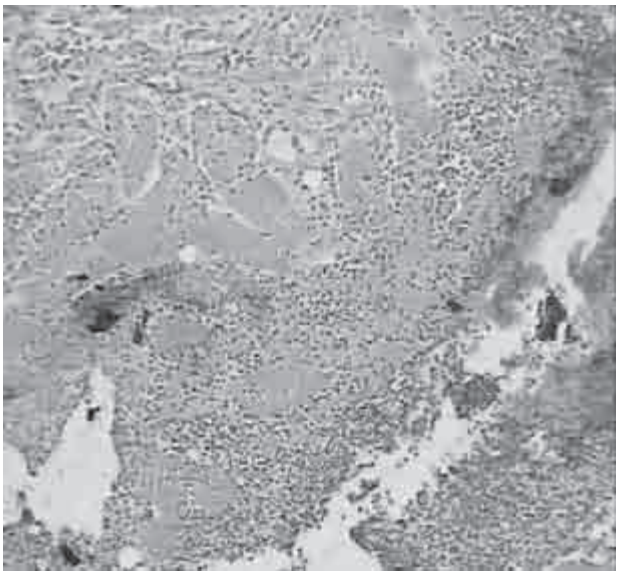

Рис. 1. Гистологическая картина биоптата из тканей гнойной раны на 3-и сутки после ПХО и начала лечения традиционным способом (контрольная группа I). Фиброзно-лейкоцитарный экссудат на поверхности раны. Артериальная и венозная гиперемия, отек, периваскулярные и очаговые кровоизлияния. Г–Э. ×100

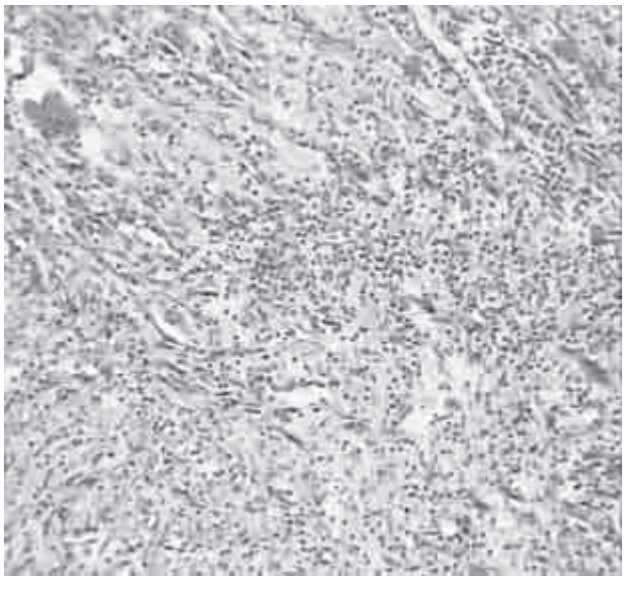

Рис. 2. Биоптат из тканей на 7-е сутки после начала лечения традиционным способом (контрольная группа I). Сохраняется нейтрофильная инфильтрация, формирование грануляционной ткани с большим количеством новообразованных капилляров. Многочисленные макрофаги, фибробласты, новообразованные пучки коллагеновых волокон. Г–Э. ×100

от начала традиционного лечения (I контрольная группа) у пациентов продолжались процессы очищения раневой поверхности, которые морфологически подтверждались наличием пленки фибрина с многочисленными нейтрофилами и небольшим количеством микробных колоний. Грануляционная ткань типичного гистологического строения была инфильтрирована нейтрофилами. Между капиллярами, приобретающими вертикальную направленность, мы обнаруживали клеточные элементы макрофагального и фибробластического ряда (рис. 2).

К 14-м суткам лечения рассматриваемой категории пациентов раны гистологически характеризовались наличием грануляционной ткани, обильно инфильтрированной нейтрофилами. На поверхности ран сохраняются элементы фибринозно-лейкоцитарного слоя фрагментарного характера. В окружающей рану коже к рассматриваемому сроку уменьшались явления отека и нейтрофильной инфильтрации дермы, однако признаки сосудистой гиперемии продолжали сохраняться. К уже отмеченным явлениям добавлялась краевая регенерация эпидермиса в виде утолщенного эпителиального пласта, наползающего на грануляционную ткань (рис. 3).

Динамика гистологических изменений в тканях при проведении традиционного лечения в комплексе с местным воздействием импульсной индукционной терапии и сеансов низкоинтенсивного лазерного излучения

При гистологическом исследовании биоптатов, взятых через 3 суток от момента начала проведения традиционного лечения в комплексе с местным воздействием импульсной индукционной терапии, мы отмечали уменьшение объема некротического и фибринозно-лейкоцитарного слоев, а к 5-м суткам в области дна гнойных ран мы обнаруживали лишь фрагменты фибринозно-лейкоцитарного слоя. Межуточное вещество грануляционной ткани дает выраженную метахромию, свидетельствующую о высоком синтезе кислых гликозаминогликанов (рис. 4).

На 7-е сутки грануляционная ткань содержала большое количество вертикальных сосудов, фибробласты приобретали горизонтальную архитектонику. Увеличивался синтез коллагена фибробластами, что проявлялось в образовании фуксинофильных коллагеновых волокон, формирующих пучки. В краевых участках нами были отмечены признаки процесса эпителизации, проявлявшегося в наползании на грануляционную ткань, регенерирующего эпителиального пласта. По полученным нами данным, складывается убедительное впечатление, что при дополнении методов традиционного лечения гнойных ран использованием физических воздействий на рану, в частности импульсной индукционной терапии, процесс эпителизации был более выражен. При этом регенерирующий эпителий был дифференцирован на слои, характеризующиеся наличием четкой базальной мембраны. По полученным данным, к 12-м суткам лечения пациентов раны были практически полностью эпителизированы. Грануляционная ткань характеризовалась уменьшенным содержанием количества сосудов, большим количеством коллагеновых волокон с расположенными между ними фибробластами и фиброцитами. Гистологически можно утверждать, что наблюдается практически

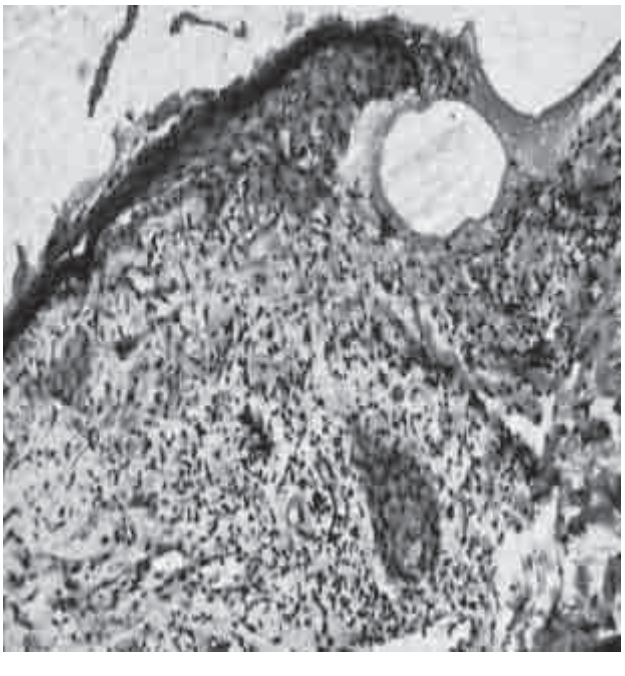

Рис. 3. Краевая эпителизация раны на 14-е сутки традиционного лечения (контрольная группа I). Фиброзная трансформация грануляционной ткани с лимфоидно-гистиоцитарной инфильтрацией. Г–Э. ×100

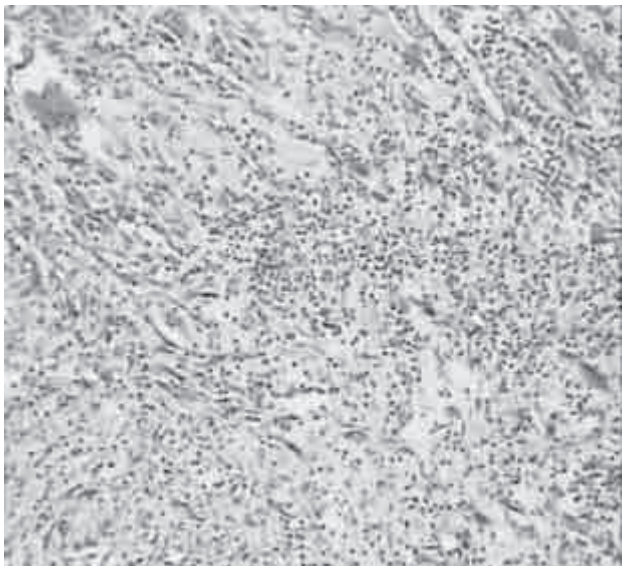

Рис. 4. Биоптат из тканей раны на 5-е сутки после традиционного лечения с местным воздействием импульсной индукционной терапии (основная группа II В). Большое количество новообразованных гиперемированных капилляров грануляционной ткани, пролиферация фибробластов, активизация синтеза коллагена с образованием пучков коллагеновых волокон. Г–Э. ×180

Рис. 5. Биоптат из тканей раны на 12-е сутки после лечения с применением импульсной индукционной терапии (основная группа II В). Краевая эпителизация раны над созревающей грануляционной тканью. Уменьшение количества сосудов, макрофагов. Формирование зрелых коллагеновых волокон. Окр. метиленовым зеленым. ×80

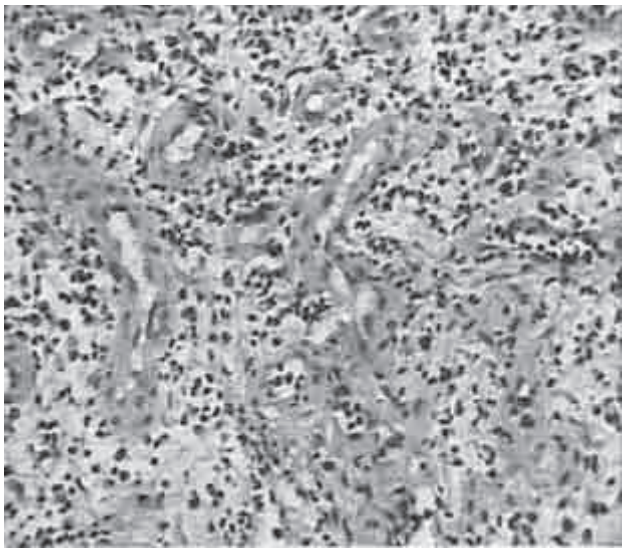

Рис. 6. Биоптат из тканей раны на 5-е сутки после воздействия импульсной индукционной терапии и НИЛИ (основная группа II С). Незначительный отек ткани в глубине раны, венозное полнокровие, формирование грануляционной ткани с большим количеством новообразованных капилляров и клеточных элементов макрофагального ряда. Г–Э. ×100

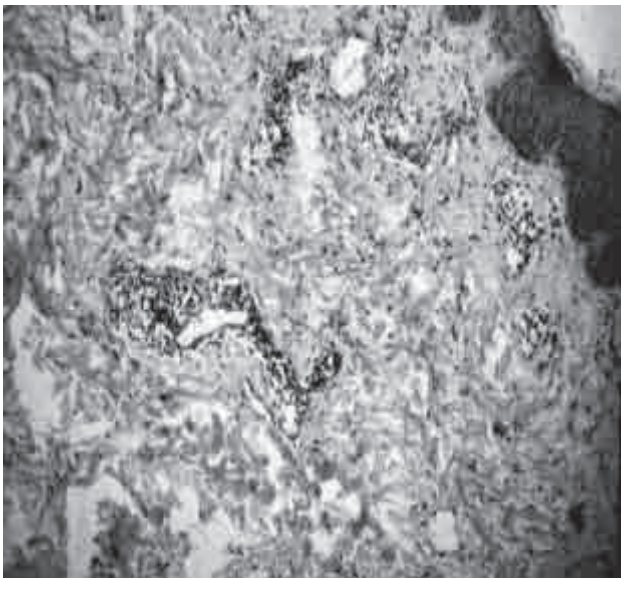

Рис. 7. Полная эпителизация раны на 10-е сутки комплексного лечения с воздействием НИЛИ и импульсной индукционной терапии (основная группа II С). Регенерация придатков кожи не отмечается. Периваскулярные лимфоидно-гистиоцитарные инфильтраты в дерме. Г–Э. ×100

процесс формирования фиброзной ткани, покрытой эпидермисом (рис. 5).

Проведение на фоне традиционного лечения сеансов импульсной индукционной терапии (ИИТ) в сочетании с воздействием НИЛИ (основная группа II С), т. е. комплексной, комбинированной физиотерапии, по нашим данным, значительно ускоряло очищение ран от нежизнеспособных тканей, уменьшало интенсивность экссудативных процессов в связи с разрешением признаков нарушения микроциркуляции, хотя гиперемия и проявления вазодилятации несколько усиливались в связи с воздействием импульсной индукционной магнитотерапии (ИИТ).

При гистологическом исследовании биоптатов на 5-е сутки комплексного, комбинированного лечения отмечалось практически полное очищение поверхности ран от фибринозно-лейкоцитарных масс и формирование на 7-е сутки грануляционной ткани с большим количеством новообразованных капилляров и клеточных элементов макрофагального ряда (рис. 6).

На 10-е сутки гистологическое исследование биоптатов позволило обнаружить признаки краевой эпителизации ран, очищенных от фибринозно-лейкоцитарного струпа. Имеет место сокращение поверхности ран в связи с формированием и ретракцией грануляционной ткани, связанной с ее созреванием. Помимо клеточных элементов макрофагального и фибробластического ряда наблюдалось появление пучков фуксинофильных коллагеновых волокон. Полная эпителизация раневой поверхности над сформированной зрелой фиброзной тканью, по нашим данным, завершается к 7–8-м суткам после применения комплексной, комбинированной методики лечения больных (рис. 7).

Заключение. Таким образом, гистологическое изучение репаративных процессов при лечении гнойных ран традиционным способом демонстрирует факты очищения гнойных ран от фиброзно-лейкоцитарных масс и формирование грануляционной ткани к 12–14-м суткам, в этот же период отмечается и их краевая эпителизация. Дополнение традиционного лечения гнойных ран сеансами местного воздействия импульсной индукционной терапией и НИЛИ, которые, по существующим представле-

ниям, существенно улучшают микроциркуляцию, позволяло в нашей работе в более короткие сроки улучшить трофику тканей, снизить воспалительные и экссудативные проявления, очистить раневую поверхность, что нашло свое подтверждение и в данных морфологических исследований, демонстрирующих существенное сокращение сроков восстановления тканей. Полученные нами результаты позволяют заключить, что разработанное и предлагаемое нами комплексное, комбинированное лечение обеспечивает существенное стимулирование процессов фагоцитоза. Разработанные методики обеспечивают снижение клинических проявлений воспаления и индукцию репаративных процессов, а также одновременно стимулируют макрофагальные реакции, пролиферацию фибробластов и эпителия. Морфологические исследования подтверждают клиническую картину течения раневого процесса. У пациентов мы наблюдали ускорение сроков очищения ран, более раннее формирование грануляционной ткани с последующей ее фиброзной трансформацией и эпителизацией раневых дефектов. Дополнение традиционных методов лечения воздействиями физических факторов лазерного воздействия НИЛИ и ИИТ, по полученным результатам морфологических исследований, стимулирует макрофагальную реакцию, активирует биосинтетическую функцию фибробластов, оптимизирует процессы ангио- и фибриллогенеза, способствуя тем самым более быстрому созреванию грануляционной ткани и ее фиброзной трансформации, которая завершается в этих условиях к 7–8-м суткам.

Литература

1. *Войтенок Н.К., Зильбер В.М., Лобанов В.В. и др.* Действие лазерного излучения на микрофлору ран // Вест. хирургии им. Грекова. 1984. № 4. С. 20.
2. *Вялов С.А., Пшениснов К.П., Куиндоз П. и др.* Современное представление о регуляции процесса заживления ран // Анн. пластич., реконструкт. и эстетич. хирургии. 1999. № 1. С. 49–56.
3. *Гостищев В.К., Вертьянов В.А., Новоченко А.М. и др.* Низкоинтенсивное лазерное излучение при лечении гнойных ран // Сов. медицина. 1986. № 12. С. 102–103.
4. *Дуванский В.А.* Физические и физико-химические методы в комплексном лечении гнойных ран и трофических язв // Дисс. … д. м. н. М., 2002. 280 с.
5. *Кузин М.И., Костюченок Б.М.* (ред.) Раны и раневая инфекция. М.: Медицина, 1990. 591 с.
6. *Мурадян Р.Г.* Современные методы местного лечения ран, стимулирующие репаративные процессы (экспериментально-клиническое исследование): Автореф. дисс. … д. м. н. М., 1996. 45 с.
7. *Назаренко Г.И., Сугурова И.Ю., Глянцев С.П.* Рана, повязка, больной. Совр. мед. технол. М.: Медицина, 2002. 472 с.
8. *Плетнев С.Д.* Лазеры в клинической медицине: Руководство для врачей. М.: Медицина, 1981. 252 с.
9. *Светухин А.М.* Эволюция метода активного хирургического лечения гнойных ран за 20 лет (1073–1993 гг.) // Мат. межд. конф. «Раны и раневая инфекция». М., 1993. С. 36–38.
10. *Светухин А.М.* Гнойная хирургия: современное состояние проблемы // Росс. врачебная газета. М., 2003. № 12. С. 3–5.
11. *Светухин А.М., Матасов В.М. и др.* Этиопатогенетические принципы хирургического лечения гнойных ран // Хирургия. 1999. № 1. С. 9–11.
12. *Сидоренко С.В., Резван С.П., Еремина Л.В. и др.* Этиология и антибиотикочувствительность возбудителей тяжелых госпитальных инфекций в отделениях реанимации // Антибиот. и химиотерап. 2005. Т. 50 (2–3). С 33–37, 80.
13. *Сидоренко С.В., Резван С.П., Еремина Л.В. и др.* Этиология тяжелых госпитальных инфекций в отделениях реанимации и антибиотико-резистентность среди их возбудителей // Антибиот. и химиотерап. 2005. Т. 50. С. 33–41.
14. *Скобелкин О.К., Брехов Е.И. и др.* Применение лазеров в гнойной и пластической хирургии // Хирургия. 1978. № 8. С. 151–152.
15. *Стручков В.И., Григорян А.В., Гостищев В.К.* Гнойная рана. М.: Медицина, 1975. 311 с.
16. *Страчунский Л.С., Решедько Г.К., Рябкова Е.Л. и др.* // Рекоменд. по оптимизации антимикробной терапии нозокомиальных инфекций, вызванных грамотрицательными бактериями в отделениях реанимации и интенсивной терапии: Пос. для врачей. Смоленск: Боргес, 2002. 24 с.
17. *Kopp B.J.* Clinical and economic analysis of methicillin-susceptible and resistant Staphylococcus aureus infections // Ann. Pharmacother. 2004. Vol. 38 (9). P. 1377–1382.
18. *Minton J.P.* The laser in surgery. A 23 year perspective // Am. J. Surg. 1986. Vol. 10. № 6. P. 725–729.
19. *Ohshiro T., Calderhead R.G.* Low level laser therapy: a practical introduction // New York. 1988. 170 p.
20. *Wilson M., Dobson J., Harvey W.* Sensitization of oral bacteria to killing by low-power laser light // Curr. Microbiol. 1992. Vol.25. P. 77–81.

Поступила в редакцию 15.04.09 г.

Для контактов:
тел. (499) 249-80-76

УДК 616.65-002

Кошкакарян А.Л., Козлов В.И., Азизов Г.А.

ЛДФ в диагностике расстройств микроциркуляции в половом члене у больных хроническим простатитом

Koshkakaryan A.L., Kozlov V.I., Azizov G.A. (Moscow, Russia)

LDF diagnostics of microcirculation disorder in the penis of patients with chronic prostatitis

Российский университет дружбы народов, г. Москва

Цель. **Изучить состояние кожной микроциркуляции и реактивность микрососудов полового члена при хроническом простатите.** *Материалы методы.* **Обследовано 82 больных хроническим абактериальным простатитом (категория IIIа) в возрасте от 20 до 75 лет (основная группа) и 25 здоровых мужчин в возрасте от 18 до 40 лет (контрольная группа).**

Для исследования кожной микроциркуляции полового члена применяли: лазерную доплеровскую флоуметрию (ЛДФ) головки полового члена и ее компьютерную капилляроскопию (ККС). *Результаты.* **При обследовании с помощью лазерной доплеровской флоуметрии и компьютерной капилляроскопии кожной микроциркуляции в головке полового члена у здоровых мужчин показано, что при визуально-слуховой эротической стимуляции происходит увеличение плотности капиллярной сети, диаметра капилляров, возрастание скорости кровотока и параметра микроциркуляции (при ЛДФ-метрии), которые достигают своего максимума в фазу полной эрекции. У больных хроническим абактериальным простатитом (категория IIIa) в 86% случаев выявлены расстройства микроциркуляиии. Эти нарушения характеризуются структурными изменениями микрососудов, реологическими сдвигами и снижением реактивности микрососудов, которые нарастают по мере развития заболевания.** *Выводы.* **Лазерная доплеровская флоуметрия и компьютерная капилляроскопия головки полового члена могут быть рекомендованы как достоверные методы при исследовании микроциркуляторных расстройств мужских половых органов у больных хроническим простатитом.** *Ключевые слова: хронический простатит, микроциркуляция, компьютерная капилляроскопия, лазерная доплеровская флоуметрия.*

Purpose. **To study the state of skin microcirculation and microvascular reactivity of the penis in chronic prostatitis.** *Materials and methods.* **82 patients with chronic abacterial prostatitis (category IIIa) aged 20–75 (basic group) and 25 healthy men aged 18–40 (control group) have been chosen for the study. To study skin microcirculation in the penis laser Doppler flowmetry (LDF) of penis head and its computerized capillaroscopy (CCS) were used.** *Results:* **While examining skin microcirculation in the penis head in healthy men with laser Doppler flowmetry (LDF) and computerized capillaroscopy (CCS) it has been shown that at visual-acoustic erotic stimulation the density increase in capillary network , increase of capillary diameter, increase of blood flow rate and microcirculation parameters (in LDF-metry) take place. They reach their maximum at the phase of complete erection. In chronically ill patients having abacterial prostatitis (category IIIa) in 86% of cases microcirculation disorders have been revealed. These disorders are characterized with: structural changes in microvessels, rheological impairments and decreased reactivity in microvessels which are getting worse with the course of the disease.** *Conclusion.* **If a man has chronic prostatitis laser Doppler flowmetery and computerized capillaroscopy of his penis head may be recommended as a reliable technique for examining microcirculatory impairments in his genitalia.** *Key words: chronic prostatitis, microcirculation, computerized capillaroscopy, laser Doppler flowmetry.*

Несмотря на то что в патогенезе хронического воспаления в простато-везикулярной зоне нарушениям микроциркуляции отводится существенная роль, разработка диагностических мероприятий по выявлению расстройств тканевого кровотока в половых органах находится лишь в начальной стадии. При хроническом простатите уже на ранних стадиях заболевания наблюдаются значительные изменения в микрососудах, которые характеризуются замедлением линейной скорости кровотока, внутрисосудистой агрегацией эритроцитов и повышением проницаемости стенки сосудов [4, 5, 6, 9, 11, 12, 13]. Согласно литературным данным, нарушения микроциркуляции при хроническом простатите происходят не только в простате, но и в близлежащих половых органах, имеющих общие источники кровоснабжения.

Единичные предложенные методы обследования микроциркуляции половых органов на сегодняшний день не нашли широкого применения, с одной стороны, в силу инвазивности подхода, а с другой – из-за отсутствия единых требований к протоколу исследования [10]. Поэтому в современных условиях ведется поиск адекватных методов исследования микроциркуляции путем ее изучения в рядом расположенных с простатой органах. Таким органом может являться половой член, имеющий с простатой общие источники кровоснабжения.

В этой связи была поставлена цель изучить состояние кожной микроциркуляции и реактивность микрососудов полового члена при хроническом простатите.

Материалы и методы

В основу настоящей работы, выполненной на кафедре лазерной медицины РУДН и городской поликлиники № 139 СЗАО г. Москвы, положен анализ результатов исследования микроциркуляции в половом члене у больных с хроническим простатитом и здоровых мужчин. Всего было обследовано 82 больных хроническим абактериальным простатитом (категория IIIa) в возрасте от 20 до 75 лет (основная группа) и 25 здоровых мужчин в возрасте от 18 до 40 лет (контрольная группа).

Для исследования кожной микроциркуляции полового члена применяли лазерную доплеровскую флоуметрию (ЛДФ) головки полового члена и ее компьютерную капилляроскопию (ККС). Обследование выполняли в положении пациентов сидя. Пациентов предупреждали о необходимости воздержания от полового акта в течение 2 дней до исследования, а также от курения в течение 1 часа до исследования. Предварительно у пациентов измеряли АД и температуру исследуемого объекта (головки полового члена).

Лазерная доплеровская флоуметрия основана на неинвазивном оптическом зондировании тканей монохроматическим сигналом и анализе частотного спектра отраженного от движущихся эритроцитов сигнала. Отраженное от неподвижных компонентов ткани лазерное излучение не изменяет своей частоты, а отраженное от эритроцитов – имеет доплеровское смещение частоты относительно зондирующего сигнала. Переменная составляющая отраженного сигнала, пропорциональная мощности спектра доплеровского смещения, определяется двумя факторами: концентрацией эритроцитов в зондируемом объеме и их скоростью. Регистрируемый при ЛДФ сигнал характеризует кровоток в микрососудах в объеме 1–1,5 мм^3 ткани. Это означает, что в коже человека ЛДФ дает интегральную информацию по очень большому количеству эритроцитов, порядка

$3{,}4 \times 10^4$, одновременно находящихся в зондируемом объеме ткани [1].

Для измерения параметров микроциркуляции нами использовали отечественный флоуметр ЛАКК-02 (НПО «Лазма»). При ЛДФ-метрии в головке полового члена регистрировали: параметр микроциркуляции (ПМ), характеризующий в перфузионных единицах (перф. ед.) поток эритроцитов в единицу времени через единицу объема ткани; СКО – его среднее квадратическое отклонение, показывающее временную изменчивость микроциркуляции, или колеблемость потока эритроцитов («flux»); а также индекс флаксмоций (ИФМ) – отношение вазомоторных и высокочастотных флюктуаций в ЛДФ-грамме (рис. 1). Наряду со стандартной флоуметрией измеряли оксигенацию крови в микрососудах (кислородную сатурации – SO_2) и объем эритроцитарной фракции в них (V_r). Параметры SO_2 и V_r определяли в процентах.

Для визуализации капилляров и близлежащих сосудов проводили капилляроскопию головки полового члена с помощью компьютерного капилляроскопа (ЗАО «Центр «Анализ веществ»). При капилляроскопии (рис. 2) определялись: плотность капилляров (1/N) – площадь, занятая микрососудами, в%; структурные изменения микрососудов, диаметр капилляра (артериальный отдел) ($D_{ка}$) – в мкм; диаметр капилляра (венозный отдел) ($D_{кв}$) – в мкм; скорость эритроцитов в артериальном отделе ($V_а$) – мкм/с; скорость эритроцитов в венозном отделе ($V_в$) – мкм/с; периваскулярная зона – в мкм. Наш алгоритм оценки состояния микрогемоциркуляции при капилляроскопии [2] включал также полуколичественный учет признаков, характеризующих: гемодинамику в микрососудах, реологические сдвиги, а также состояние барьерной функции микрососудов. Такой подход позволяет рассчитать интегральный показатель – индекс нарушений микроциркуляции (ИМ), который суммарно характеризует степень накопления структурных и функциональных изменений в микрососудах, а также оценить степень нарушения микроциркуляции.

Для выявления реактивности микрососудов производили измерения параметров микроциркуляции при эрекции, возникающей при визуально-слуховой эротической стимуляции: а) в латентной фазе эрекции, б) в фазе полной эрекции и в) в фазе детумесценции.

Результаты

У здоровых мужчин параметр микроциркуляции в половом члене в состоянии покоя составил 11,9 ± 1,07 перф. ед., в то время как при полной эрекции он увеличивался до 18,2 ± 1,78 перф. ед. СКО в состоянии покоя составляло 4,9 ± 0,49 перф. ед., при полной эрекции оно возрастало до 8,7 ± 0,71 перф. ед. Изменения параметров микроциркуляции сопряжены со структурными преобразованиями микрососудов; так, диаметр артериального отдела капилляра увеличился с 5,2 ± 0,83 мкм в состоянии покоя до 15,8 ± 1,31 мкм при полной эрекции; соответственно возрастал и диаметр венозного отдела капилляра (с 8,9 ± 1,19 мкм до 22,4 ± 2,09 мкм). Плотность капиллярной сети при полной эрекции увеличивалась в 2,6 раза, при этом скорость капиллярного кровотока в артериальном отделе возрастала с 478,3 ± 44,31 мкм/с до 744,8 ± 69,93 мкм/с (табл. 1). Прирост кожного кровотока при полной эрекции у здоровых мужчин составил 85,3 ± 8,38%, т. е. реактивность микрососудов в половом члене достаточно высокая. Скорость кровотока в венозном отделе капиллярного русла, напротив, снижалась с 357,1 ± 32,53 мкм/с (в состоянии покоя) до 178,9 ± 16,19 мкм/с (при полной эрекции), вплоть до полной остановки. В фазу детумесценции параметры микроциркуляции сравнительно быстро (в течение 4–5 мин) возвращались к исходному уровню.

Таким образом, при исследовании кожной микроциркуляции головки полового члена здоровых муж-

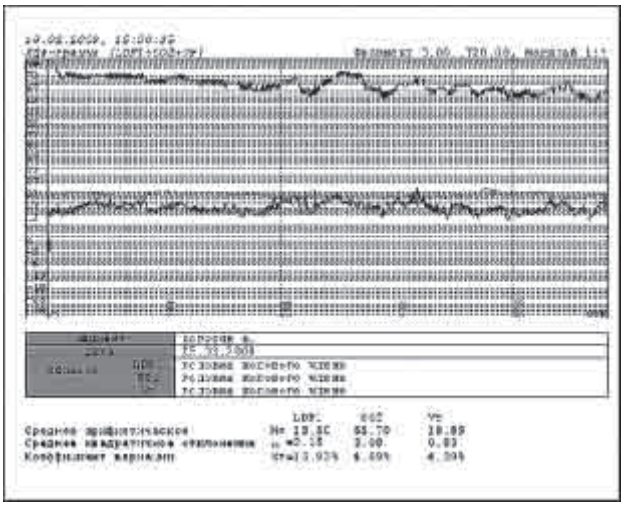

Рис. 1. ЛДФ-грамма головки полового члена здорового мужчины 28 лет

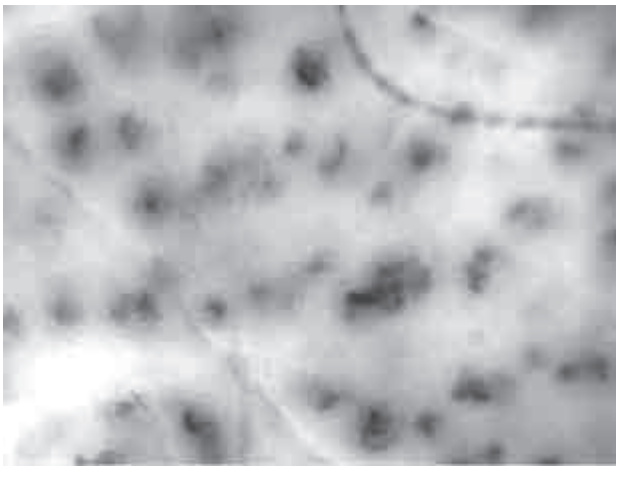

Рис. 2. Капилляры головки полового члена (здоровый мужчина 30 лет; капилляроскопия. ×200)

чин выявлены ее нормативные показатели, а также показана разная степень усиления микроциркуляции в половом члене в разные фазы эрекции. В фазе полной эрекции наблюдаются максимальные значения ПМ, плотности капиллярной сети, диаметров капилляров и скорости кровотока.

Как показали исследования, у 86% пациентов хроническим простатитом имеют место микроциркуляторные нарушения в головке полового члена, которые характеризуются структурными изменениями микрососудов, сопровождающимися увеличением диаметра капилляров и возрастанием их количества в поле зрения, повышением внутрисосудистой агрегации эритроцитов, снижением скорости эритроцитов, а также застойными явлениями в венозном отделе микроциркуляторного русла. Так, при капилляроскопии в группе пациентов с хроническим простатитом при длительности заболевания менее 5 лет наблюдались увеличение плотности капиллярной сети и легкая деформация капилляров (рис. 3). При длительности заболевания более 10 лет повышенная плотность капиллярной сети сопровождалась появлением деструктивных изменений в капиллярах, их выраженной извитостью, а также диапедезом эритроцитов (рис. 4).

Проведение ЛДФ у больных хроническим простатитом показало, что у них уровень ПМ повышен в среднем на 39,5 ± 2,9% по сравнению со здоровыми.

Рис. 3. Деформация капилляров у пациента с хроническим простатитом (больной П., 54 года, длительность заболевания 4,5 года; капилляроскопия. ×200)

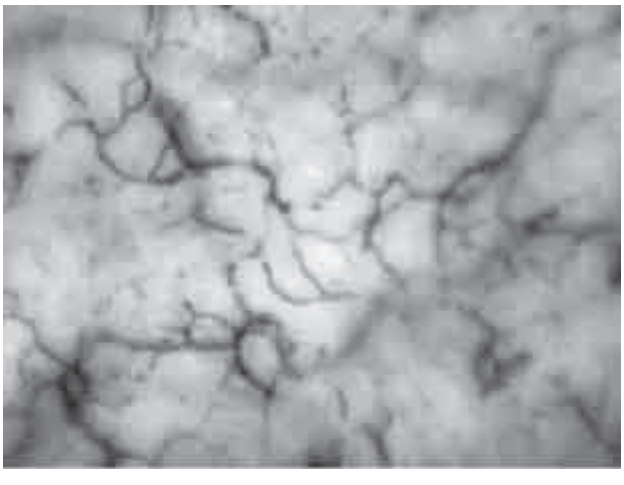

Рис. 4. Застойные явления в микроциркуляторном русле, сопровождаемые реологическими сдвигами (больной М., 58 лет, хронический простатит, длительность заболевания более 12 лет; капилляроскопия. ×200)

Таблица 1

Изменение состояния кожной микроциркуляции в половом члене при эрекции (контрольная группа)

Показатели микроциркуляции	Фаза покоя	Фаза латентной эрекции	Фаза полной эрекции	Фаза детумесценции
ЛДФ-метрия				
ПМ, перф. ед.	11,9 ± 1,07	13,7 ± 1,12	18,2 ± 1,78	13,1 ± 1,09
СКО, перф. ед.	4,9 ± 0,39	5,3 ± 0,44	8,7 ± 0,71	6,3 ± 0,53
ИФМ	1,42 ± 0,16	1,21 ± 0,17	1,44 ± 0,09	1,33 ± 0,12
Реактивность микрососудов, %	–	> 39,6 ± 3,47	> 85,3 ± 8,38	–
Кислородная сатурация, SO_2, %	71,4 ± 3,07	74,9 ± 2,89	69,2 ± 2,56	75,5 ± 3,76
V_r, %	21,3 ± 1,47	24,4 ± 3,23	29,4 ± 2,42	20,9 ± 2,76
Капилляроскопия				
Диаметр капилляров АО, мкм	5,2 ± 0,83	15,7 ± 1,39	15,8 ± 1,31	16,1 ± 1,28
Диаметр капилляров ВО, мкм	8,9 ± 1,19	13,9 ± 1,08	22,4 ± 2,09	13,2 ± 0,99
Плотность капиллярной сети, %	8,2 ± 0,78	12,6 ± 1,17	21,7 ± 2,24	11,8 ± 1,02
Скорость капиллярного кровотока АО, мкм/с	478,3 ± 44,31	926,2 ± 86,74	744,8 ± 69,93	471,2 ± 42,67
Скорость капиллярного кровотока ВО, мкм/с	357,1 ± 32,53	349,2 ± 30,01	178,9 ± 16,19	389,4 ± 35,28
Индекс нарушений микроциркуляции ИМ, балл	0,1 ± 0,05	–	–	–

Увеличение ПМ тем более выражено, чем дольше был анамнез заболевания, что объясняется нарастанием застойных явлений в венозном русле полового члена. При этом у пациентов хроническим простатитом имело место увеличение плотности капиллярной сети на 63,4 ± 5,8%; диаметр артериального отдела капилляров возрастал на 22,0 ± 1,3%; а диаметр венозного отдела – на 111,2 ± 15,8% (табл. 2). Резко возрастал индекс нарушений микроциркуляции, в среднем ИМ увеличивался в 6,5 раза. Этим структурным изменениям сопутствовало уменьшение скорости эритроцитов как в артериальном отделе – на 82,7 ± 9,2% (VэрА), так и в венозном отделе – на 89,9 ± 7,6% (VэрV).

Реактивность микрососудов, выявляемая при визуально-слуховой сексуальной стимуляции, по сравнению с контрольной группой снижалась на 50–60%, при этом регистрировался запоздалый вазомоторный ответ.

Обсуждение

Застойные изменения в венах малого таза и нарушение дренирования ацинусов простаты большинство исследователей рассматривают как один из основных этиологических факторов более чем у двух третей больных хроническим простатитом [8, 11]. Венозный застой, связанный с кровенаполнением вен таза, приводит к нарушению микроциркуляции в простате. Конгестия не только может быть базой развития хронического простатита, но и провоцирует его рецидивы после лечения [3].

Как показали наши исследования, развитие хронического простатита сопровождается нарушениями микроциркуляции в половом члене, так как застойные явления в венозном русле простато-везикального комплекса находят свое отражение в гемодинамике полового члена. Этот процесс следует считать доминирующим, поскольку он всегда присутствует при всех предрасполагающих факторах (переохлаждение, инфицирование, половые эксцессы или, наоборот, воздержание).

В системе кровообращения микроциркуляторное русло является связующим звеном между артериальным и венозным сосудами; в силу этого состояние капиллярного кровотока зависит от большого числа факторов, действующих на тканевом уровне. Непосредственно патофизиологический механизм расстройства микроциркуляции при хроническом простатите может развиваться по типу нарушений оттока крови и прогрессирования венозного застоя в половых органах. При этом в механизм расстройства микроциркуляции вовлекаются нарушения проницаемости стенки микрососудов и гемореологические сдвиги, приводящие к нарастающей гипоксии и ишемии тканей половых органов.

Наряду с застойными явлениями в посткапиллярно-венулярных звеньях одним из ранних признаков нарушения микроциркуляции при хроническом простатите является снижение интенсивности кровотока в нутритивном звене капиллярного русла и возрастание шунтирующего кровотока, что ведет к усилению анаэробного метаболизма в тканях. Развитие хронического воспалительного процесса связано с объемным дефицитом капиллярного кровотока, при этом страдают тонкие механизмы, регулирующие транскапиллярный массоперенос и обменные процессы в тканях. Значительно повышается уровень пероксидного окисления липидов, что приводит к дестабилизации мембран и усилению структурных изменений в тканях предстательной железы [8], а также близлежащих половых органах, в частности в половом члене.

Таблица 2

Расстройства кожной микроциркуляции в половом члене при хроническом простатите

Показатели микроциркуляции	Контрольная группа	Больные хроническим простатитом	Степень отклонения показателей, %
ПМ, перф. ед.	11,9 ± 1,07	16,6 ± 2,78*	+ 39,5 ± 2,9
СКО, перф. ед.	4,9 ± 0,39	6,6 ± 2,65**	+ 34,7 ± 3,3
ИФМ	1,42 ± 0,16	1,73 ± 0,32*	+ 21,8 ± 2,5
Реактивность микрососудов, %	85,3 ± 8,38	35,4 ± 2,42**	–58,5 ± 6,1
Кислородная сатурация, SO_2, %	71,4 ± 3,07	53,5 ± 2,75**	–25,1 ± 3,7
$V_г$, %	21,3 ± 1,47	27,4 ± 2,11**	+ 28,6 ± 1,9
Диаметр капилляров АО, мкм	5,27 ± 0,83	6,43 ± 0,63*	+ 22,0 ± 1,3
Диаметр капилляров ВО, мкм	8,9 ± 1,19	18,8 ± 2,41*	+ 111,2 ± 15,8
Плотность капиллярной сети, %	8,2 ± 0,78	13,4 ± 1,57**	+ 63,4 ± 5,8
Скорость капиллярного кровотока АО, мкм/с	478,3 ± 44,31	83,2 ± 4,32**	–82,7 ± 9,2
Скорость капиллярного кровотока ВО, мкм/с	357,1 ± 32,53	39,5 ± 3,01**	–89,9 ± 7,6
Индекс нарушений микроциркуляции ИМ, балл	0,1 ± 0,05	0,65 ± 0,0075*	+ 650 ± 8,1

Примечание. * – достоверность различий < 0,05; ** – достоверность различий < 0,01.

Практический интерес представляет вопрос об эректильной дисфункции, как правило, сопутствующей хроническому простатиту. В последние годы на хронический простатит и сексуальные дисфункции у пациентов с воспалением простаты обратили пристальное внимание [15], и были высказаны предположения о возможном развитии эректильной дисфункции при хроническом простатите. Наши исследования кожной микроциркуляции в головке полового члена прямо показывают, что венозный застой в простато-везикулярном комплексе приводит к нарушению микроциркуляции в наружных половых органах. Это, в свою очередь, приводит к склерозу и атрофии мышечных элементов кавернозных тел и, возможно, к деструкции эндотелиальной выстилки кавернозных синусов и как следствие – к нарушению нормального высвобождения нейротрансмиттеров эрекции (NO, простагландинов Е, катехоламинов, VIP), с дальнейшим развитием эректильной дисфункции. В этой связи важное значение имеет ранняя диагностика нарушения микроциркуляции в половых органах.

Заключение

Гемодинамические нарушения у больных хроническим простатитом (категории IIIа) находят отражение в показателях кожной микроциркуляции головки полового члена. 86% пациентов с хроническим простатитом (категории IIIа) имеют микроциркуляторные нарушения, которые характеризуются: структурными изменениями микрососудов, реологическими сдвигами и снижением реактивности микрососудов, которые нарастают по мере развития заболевания.

Лазерная доплеровская флоуметрия и компьютерная капилляроскопия головки полового члена могут быть рекомендованы как достоверные методы при исследовании микроциркуляторных расстройств мужских половых органов у больных хроническим простатитом.

Литература

1. *Козлов В.И., Корси Л.В., Соколов В.Г.* Лазерная доплеровская флоуметрия и анализ коллективных процессов в системе микроциркуляции // Физиология человека. 1998. Т. 24. № 6. С. 112–121.
2. *Козлов В.И., Гурова О.А., Азизов Г.А., Сабанцева Е.Г., Литвин Ф.Б., Морозов М.В. и др.* Лазерная доплеровская флаксметрия в оценке состояния микроциркуляции крови // Методы исследования регионарного кровообращения и микроциркуляции в клинике: Матер. конф. СПб., 2004. С. 71.
3. *Лопаткин Н.А.* Руководство по урологии. М.: Медицина, 1998. Т. II. С. 400–439.
4. *Лоран О.Б., Сегал А.С.*. Хронический простатит // Мат. X Росс. съезда урологов. М., 2002. С. 209–222.
5. *Мазо Е.Б.* Хронический инфекционный простатит // Пленум правл. Росс. общества урологов: Материалы. М., 2004. С. 267–289.
6. *Ткачук В.Н.* Диагностика и лечение воспалительных заболеваний предстательной железы // Пленум всеросс. общества урологов: Тезисы. Пермь, 1994. С. 4–9.
7. *Ткачук В.Н.* Хронический простатит. М., 2006. С. 12–20.
8. *Barbalias G.A., Nikiforidis G., Liatsikos E.N.* Alpha-blockers for the treatment of chronic prostatitis in combination with antibiotics. // J. Urol. 1998. Vol. 159 (3). P. 883–887.
9. *Fawzy A., Shirvani A.* The incidence of chronic prostatitis in ultrasound guided prostate biopsy of asymptomatic men with elevated PSA // Brit. J. Urol. 1997. Vol. 80. № 2. P. 213–218.
10. *Irwin P.P., Galloway N.T.* Impaired bladder perfusion in interstitial cystitis: a study of blood supply using laser Doppler flowmetry. J. Urol. 1993. Vol. 149 (9). P. 890–892.
11. *Krieger I., Riley D.* Prostatitis: what is the role of infection // Intern. J. Antimicrob. Agents. 2002. Vol. 19 (6). P. 475–479.
12. *Kaplan S., Te A., Jackobs B.* Urodynamic evidence of vesical neck obstruction in men with misdiagnosed chronic nonbacterial prostatitis // J. Urol. 1994. Vol. 152. P. 2063–2065.
13. *Kaplan S., Volpe M., Te A.* A prospective, 1-year trial using saw palmetto versus finasteride in the treatment of category III prostatitis // J. Urol. 2004. Vol. 171. P. 284–288.
14. *Moon T.* Management of nonbacterial prostatitis and prostatodinia // H. Lepor (ed.) Prostatic diseases. Philadelphia, 2000. P. 571–576.
15. *Nickel J.* Textbook of prostatitis. Oxford. 1999. P. 617.

Поступила в редакцию 16.06.09 г.

Для контактов:
тел. (495) 491-01-34

УДК 616.352-007.253-089.168.1-06

Мамедов М.М., Мамедов Н.И.

Эффективность применения новых лазерных технологий при многоэтапном методе хирургического лечения больных с посттравматическими свищами прямой кишки

Mamedov M.M., Mamedov N.I. (Baku, Azerbaijan)

The effectiveness of the modern laser technique, during the multistage surgical treatment of the posttraumatic rectal fistulas

Научный центр хирургии им. М.А. Топчибашева, г. Баку, Азербайджан

При лечении 46 больных с посттравматическими свищами прямой кишки был использован многоэтапный метод хирургического лечения с применением современной лазерной техники специальных инструментов и новых технологий. Двухэтапное хирургическое лечение было применено при лечении 11 (23,9%) пациентов, 3-этапное – 31 (67,4%), а 4-этапное – при лечении 4 (8,7%) больных. Многоэтапный метод хирургического лечения с применением современных лазерных технологий позволяет купировать воспалительный процесс в параректальной клетчатке, обеспечивает возможность выполнения сочетанных хирургических вмешательств, способствует улучшению функциональных результатов, умень-

шению частоты рецидивов, сокращению сроков заживления раны и снижению риска возникновения недостаточности анального сфинктера. *Ключевые слова: посттравматические свищи прямой кишки, новые лазерные технологии.*

The multistage surgical method with applying the modern laser technique and special instruments was used during treatment of the 46 patients with posttraumatic rectal fistulas. In 11 (23,9%) patients was used 2 stage, in 31 (67,4%) patients 3 and in 4 (8,7%) patients was used 4 stage therapy. The multistage surgical method with using the modern laser technique helps to liquidate the inflammatory process in pararectal tissue, guarantees using combined surgical tactics, improves functional results, decreases relapses, reduces while wound healing, and avoid the anal incontination. *Key words: posttraumatic, rectal fistulas, modern laser technique.*

Введение

Следует признать, что до настоящего времени выбор метода хирургического лечения высоких посттравматических свищей прямой кишки окончательно не решен. По данным ряда авторов [1, 2, 4, 8] сложность выбора способа хирургического лечения этой патологии обусловлена многообразием анатомических особенностей: строением свищевого хода, вариантами расположения его, отношением свища к волокнам сфинктера прямой кишки, его функциональным состоянием и наличием сопутствующих заболеваний дистального отдела прямой кишки. Кроме того, при хирургическом вмешательстве пересекаются не только анальный жом, но и лонопрямокишечная мышца, которая, являясь составной структурой запирательного аппарата прямой кишки, во многом определяет состояние указанной функции. Повреждение анатомических структур запирательного аппарата неизбежно приводит к ухудшению его функционального состояния. Операция по ликвидации высокой фистулы технически сложна. Любой разрез при каудальном доступе не позволяет широко раскрыть рану в зоне операции, особенно в области внутреннего свищевого отверстия, а выраженные рубцовые и воспалительные процессы вокруг свища еще более затрудняют работу хирурга. Кроме того, высокое расположение внутреннего отверстия свища, как правило, не позволяет обеспечить полное купирование гнойно-воспалительного процесса [2, 3, 7, 11].

Все перечисленные факторы при высоких посттравматических свищах диктуют необходимость отключения прямой кишки, то есть формирования колостомы и применения многоэтапного хирургического лечения с использованием новых технологий.

Целью исследования являлось изучение возможности применения современной лазерной техники и новых технологий при многоэтапном методе хирургического лечения посттравматических свищей прямой кишки.

Материалы и методы

В НЦХ им М.А. Топчибашева на стационарном лечении под нашим наблюдением находились 76 больных, страдавших посттравматическими свищами прямой кишки «высокого» уровня. Из них многоэтапное хирургическое вмешательство в основной группе было выполнено у 46 (60,5%) больных в возрасте от 21 до 73 лет – 16 (34,8%) женщин и 30 (65,2%) мужчин. При лечении этих больных были использованы новые подходы диагностики и лечения. В контрольную группу, в которой использовали общепринятую лечебную тактику, вошли 30 (39,5%) больных – 10 (33,3%) женщин и 20 (66,7%) мужчин – в возрасте от 20 до 70 лет с экстрасфинктерными свищами прямой кишки.

Причины, приведшие к формированию свищей прямой кишки, в обеих группах были в основном идентичны. В основной группе наиболее часто посттравматические свищи прямой кишки формировались у пациентов при травме, полученной во время падения на острые предметы (травма по типу «падения на кол») – 12 (26,1%) пациентов. После ятрогенных повреждений прямой кишки свищи сформировались у 10 (21,7%) больных. Огнестрельное ранение отмечено в анамнезе у 8 (17,4%) больных. В 6 (13,1%) случаях этиологическим фактором послужили ножевые ранения. В 5 (10,9%) наблюдениях свищи прямой кишки возникли в результате нагноения послеоперационной раны. Несостоятельность швов на стенке прямой кишки привела к возникновению свищей у 3 (6,5%) больных. У 2 (4,3%) пациентов причиной развития заболевания явились последствия дорожно-транспортных происшествий.

При обследовании больных со свищами прямой кишки мы прежде всего выясняли их строение, локализацию наружного и внутреннего свищевых отверстий, отношение свищевого хода к волокнам наружного жома заднего прохода, а также исследовали сократительную способность запирательного аппарата прямой кишки (ЗАПК).

В основной группе больных наиболее часто внутренние свищевые отверстия были расположены в нижне-ампулярном – 20 (43,5%) и средне-ампулярном – 12 (26,1%) наблюдений – отделах прямой кишки. В 8 (17,4%) случаях дефект располагался в стенке верхне-ампулярного отдела прямой кишки. Все эти фистулы, по сути, являются внесфинктерными (экстрасфинктерными) свищами прямой кишки, т. е. свищами «высокого» уровня, а свищи «низкого» уровня были выявлены нами у 6 (13,0%) больных.

Свищи прямой кишки «низкого» уровня у пациентов данной группы характеризовались размерами (d) внутреннего отверстия более 0,8 см, значительной выраженностью рубцового процесса, а также наличием вокруг свищевого хода гнойных полостей.

Среди них свищи III степени сложности были диагностированы у 4 больных, а свищи IV степени сложности выявлены у 2 пациентов.

Анальной инконтиненцией II степени (недержание газов и жидкого кала) страдали 4 больных, анальной инконтиненцией III степени (полное недержание кишечного содержимого) – 2 пациента. Эти факторы явились основанием для выбора многоэтапного метода хирургического лечения с использованием современных прецизионных лазерных технологий оперирования (8).

Все больные после полного клинического, лабораторного и эндоскопического обследований были оперированы. Во время операции мы использовали углекислотный лазерный аппарат «Ланцет-2» (Россия) длиной волны 10,6 мкм, мощностью до 20 Вт и контактный лазерный аппарат «Аткус-15» (Россия), генерирующий длину волны 0,81 мкм, мощностью до 15 Вт.

Первый этап хирургического лечения заключался в ликвидации свища прямой кишки. Второй этап состоял в выполнении пластических операций, направленных на восстановление мышц ЗАПК.

У 40 (86,9%) пациентов, страдавших посттравматическими свищами прямой кишки «высокого» уровня, была сформирована колостома, при этом в 16 (40,0%) наблюдениях – в экстренном порядке, при госпитализации пострадавших с обширными повреждениями прямой и ободочной кишок. В качестве первого этапа хирургического лечения высоких посттравматических свищей прямой кишки у 24 (60,0%) пациентов формировали различные колостомы в плановом порядке (табл. 1).

Таблица 1

Виды сформированных колостом

Виды колостом	Кол-во больных	
	Абс. число.	%
Двуствольная петлевая сигмостома	16	40,0
Одноствольная сигмостома	14	35,0
Первично-отсроченный анастомоз и приводящая колостома	6	15,0
Пристеночная сигмостома	3	7,5
Трансверзостома	1	2,5
Всего:	40	100

На первом этапе лечения пациентов двуствольная петлевая сигмостома была сформирована у 16 (40,0%), одноствольная сигмостома – у 14 (35,0%) больных. Первично-отсроченный анастомоз и приводящая колостома были наложены 6 (15,0%) пациентам, пристеночная сигмостома – 3 (7,5%), а трансверзостома – 1 (2,5%) пациенту.

Из табл. 2 следует, что в основной группе иссечение свища на протяжении, ушивание внутреннего отверстия без захвата слизистой сфинктеролеваторопластикой были выполнены у 6 (13,0%); формирование колостомы, проведение комлексной консервативной терапии, ликвидация колостомы были выполнены у 5 (10,9%); формирование первично-отсроченного анастомоза и приводящей колостомы, иссечение свищевого хода на протяжении и ликвидация культи свищевого хода с помощью имплантата (клиппа), ликвидация колостомы – у 3 (6,5%); формирование колостомы с одновременным иссечением свища на протяжении, ликвидация колостомы были выполнены у 16 (34,8%); формирование первично-отсроченного анастомоза и приводящей колостомы, ликвидация свищевого хода на протяжении и проведение лигатуры, ликвидация колостомы – у 3 (6,5%); формирование колостомы, иссечение свища на протяжении со сфинктеролеваторопластикой, ликвидация колостомы – у 5 (10,9%); формирование колостомы, иссечение свища на протяжении, сфинктеропластика, ликвидация колостомы – у 4 (8,7%); формирование колостомы, иссечение свища на протяжении и проведение лигатуры, ликвидация колостомы – у 4 (8,7%) больных. Характер операций, выполненных у пациентов контрольной группы, представлен в табл. 3.

В **основной группе** у 8 больных внутреннее отверстие свища локализовалось в нижне-ампуляр-

Таблица 2

Характер операций, выполненных при многоэтапном хирургическом лечении у пациентов основной группы

Объем оперативных пособий	Абс. число	%
Иссечение свища на протяжении; сфинктеролеваторопластика	6	13,0
Формирование колостомы; проведение комлексной консервативной терапии; ликвидация колостомы.	5	10,9
Формирование первично-отсроченного анастомоза и приводящей колостомы; иссечение свища на протяжении, ликвидация культи свищевого хода с помошью имплантата (клиппа); ликвидация колостомы	3	6,5
Формирование колостомы; иссечение свища на протяжении; ликвидация колостомы	16	34,8
Формирование первично-отсроченного анастомоза и приводящей колостомы; иссечение свища на протяжении, ликвидация свищевого хода с проведением лигатуры; ликвидация колостомы	3	6,5
Формирование колостомы; иссечение свища на протяжении со сфинктеролеваторопластикой; ликвидация колостомы	5	10,9
Формирование колостомы; иссечение свища на протяжении; сфинктеропластика; ликвидация колостомы	4	8,7
Формирование колостомы; иссечение свища на протяжении с проведением лигатуры; ликвидация колостомы	4	8,7
Всего:	46	100

Таблица 3

Характер операций, выполненных при многоэтапном хирургическом лечении у пациентов контрольной группы

Объем оперативных пособий	Абс. число	%
Иссечение свища с проведением лигатуры	10	33,5
Иссечение свища с ушиванием сфинктера (сфинктеропластика)	5	16,7
Иссечение свища с ушиванием его культи в промежностной ране, ушивание внутреннего отверстия свища с низведением слизисто-мышечного лоскута прямой кишки	5	16,7
Иссечение свища с ушиванием его культи в промежностной ране, ушивание внутреннего отверстия свища и задняя дозированная сфинктеротомия по А.Н. Рыжих	3	10,0
Иссечение свища на протяжении с перемещением слизистой оболочки дистального отдела прямой кишки по Н.М. Блинничеву	3	10,0
Иссечение свища на протяжении с перемещением слизистой оболочки дистального отдела прямой кишки по А.М. Аминеву	2	6,7%
Иссечение свища на протяжении, ушивание внутреннего отверстия без захвата слизистой со сфинктеролеватаропластикой	2	6,7%
Всего:	30	100

ном отделе на задней стенке прямой кишки. Эти клинические ситуации потребовали выбора позадипрямокишечного доступа, когда разрез производят посередине между копчиком и задним проходом с обязательным рассечением ано-копчиковой связки. Этот прием способствовал адекватному обзору операционного поля и облегчал выполнение хирургических манипуляций в области внутреннего отверстия свища. Иссечение свища производили с использованием контактного лазера «Аткус-15». Сшивание стенки кишки выполняли в продольном направлении атравматической рассасывающейся нитью. При этом швы не захватывали слизистую оболочку. Операцию завершали дренированием ретро-ректального пространства с последующим ежедневным чрездренажным лазерным облучением с экспозицией 10–12 мин полости с помощью модифицированного аппарата «ИГЛА» (Россия), длиной волны излучения 0,89 мкм и мощностью 20 мВт на выходе.

В 6 случаях внутреннее отверстие свища располагалось на боковой стенке нижне-ампулярного отдела прямой кишки. В данных ситуациях мы производили полулунный разрез в перианальной области через седалищно-прямокишечную ямку с частичным рассечением мышцы, поднимающей задний проход. У этих больных внутреннее отверстие (d) свища прямой кишки не превышало 0,5 см в диаметре и характеризовалось минимальной выраженностью рубцов. После иссечения внутреннего отверстия свища контактным лазерным скальпелем «Аткус-15» с помощью лазерного зажима дефект в стенке кишки ушивали однорядными узловыми швами без захвата слизистой оболочки. Операцию завершали восстановлением мышц ЗАПК.

Значительные трудности возникли при выборе хирургической тактики у больных с локализацией внутреннего отверстия свища в средне- и верхне-ампулярном отделах прямой кишки. Подобная локализация свища была выявлена у 20 больных, при этом размер (d) внутреннего отверстия свища превышал 0,5 см в диаметре. Во всех случаях был обнаружен выраженный рубцовый процесс по ходу свищевой трубки и выявлены гнойные полости в параректальной клетчатке.

Как показал накопленный опыт, при наличии свища «высокого» уровня любой из вариантов промежностных доступов не обеспечивает адекватного хирургического доступа. При этом наиболее выгодным мы считаем парасакральный хирургический доступ с резекцией копчика.

По данным некоторых авторов [7, 10, 11], недостатком данного хирургического доступа является возможное развитие остеомиелита и смещение заднего прохода кпереди. Однако подобных осложнений в своих исследованиях мы не отмечали. В указанной группе 20 больным было выполнено иссечение свища и рубцовых тканей по ходу свищевой трубки на протяжении с использованием контактного лазера «Аткус-15», а обширные дефекты в стенке прямой кишки были ушиты в поперечном направлении рассасывающейся атравматической нитью.

У 5 пациентов при операции формирования колостомы с иссечением свища на протяжении прямой кишки и сфинктеролеватаропластикой мы использовали контактный лазер «Аткус-15». Показанием для данного хирургического вмешательства явилось наличие анальной инконтиненции III степени на фоне минимально выраженных рубцовых и воспалительных процессов в околопрямокишечной клетчатке. В зависимости от локализации дефектов в наружном жоме заднего прохода мы выполняли переднюю или заднюю сфинктеролеватаропластику.

Локализация внутреннего отверстия свища в области задней стенки прямой кишки была выявлена в 4 случаях, этим больным выполнено иссечение свища на протяжении с использованием контактного лазера «Аткус-15» в сочетании с задней сфинктеропластикой.

Хирургическое лечение в 2 этапа было выполнено 11 (23,9%) больным. Из них 5 больным на первом этапе лечения была наложена превентивная колостома. Затем на фоне комплексной консервативной терапии у данной группы больных удалось добиться ликвидации формирующегося свища прямой кишки. Следует

отметить, что внутреннее отверстие свища прямой кишки (d) не превышало 0,5 см и отсутствовали активные воспалительные процессы в параректальной клетчатке. Впоследствии после ликвидации фистулы колостома была ликвидирована.

Отключение прямой кишки позволяет купировать воспалительный процесс в параректальной клетчатке и обеспечивает возможность выполнения сочетанных хирургических вмешательств, то есть ликвидировать свищ и корригировать анальную инконтиненцию.

Хирургические операции в три этапа мы осуществили при лечении 31 (67,4%) больного. Данная группа больных характеризовалась наличием свищей прямой кишки III и IV степеней сложности, при этом у 16 больных первым этапом сформировали петлевую сигмостому.

Второй этап заключался в иссечении с использованием контактного лазера «Аткус-15» свища на протяжении прямой кишки, при этом в 5 случаях данную операцию сочетали со сфинктеролеваторопластикой. После иссечения и заживления свища прямой кишки третьим, завершающим этапом являлось внутрибрюшное закрытие колостомы.

У 3 больных с экстрасфинктерными свищами прямой кишки были сформированы первично-отсроченные анастомозы и приводящие колостомы (получено положительное решение на изобретение № U 20080005 от 05.01.2009 г.) [5]. Иссечение свища на протяжении осуществляли с помощью контактного лазера «Аткус-15». Культю свищевого хода в стенке прямой кишки ликвидировали с помощью имплантата (клиппа) из сплава никелид-титана с «памятью» формы, после чего закрывали колостому. Показанием для данного хирургического вмешательства явилось наличие свищей II и IV степеней сложности.

Наложение первично-отсроченного анастомоза и приводящий колостомы, иссечение свища на протяжении и проведение лигатуры через внутреннее отверстие, ликвидация колостомы были выполнены при лечении 3 больных с III степенью сложности.

В 4 (8,7%) случаях при посттравматических свищах прямой кишки «высокого» уровня IV степени сложности, на фоне превентивной колостомы, была выполнена операция иссечения свища на протяжении с использованием контактного лазера «Аткус-15» и проведением лигатуры через внутреннее отверстие. Показанием для данного способа хирургического лечения явилось наличие рубцового процесса в области внутреннего отверстия и по ходу свищевой трубки, а также наличие в параректальной клетчатке множественных гнойных полостей. Заключительным этапом хирургического лечения было внутрибрюшинное закрытие колостомы.

Хирургическое лечение в 4 этапа, было осуществлено 4 (8,7%) пациентам. У этих больных были выявлены посттравматические свищи прямой кишки III степени сложности. Характерными признаками свищей в данной группе явились: размер внутреннего отверстия, приближающийся к 0,8 см, значительная выраженность рубцового процесса и наличие гнойных полостей вокруг свищевого хода. Во всех случаях при обследовании мы выявляли анальную инконтиненцию II и III степени. Наличие рубцов, деформирующих анальный канал, являлось препятствием к его герметичному смыканию. Недержание кишечного содержимого, кроме того, было обусловлено наличием дефектов в мышцах ЗАПК. Наличие активных воспалительных процессов в параректальной клетчатке препятствовало проведению одномоментной ликвидации свища и коррекции анальной инконтиненции, в связи с чем после формирования колостомы мы проводили комплекс консервативной терапии.

Затем вторым этапом выполняли иссечение свища на протяжении с применением контактного хирургического лазера «Аткус-15».

Третьим этапом явилась пластическая операция по восстановлению функции мышц ЗАПК с последующей ликвидацией колостомы.

В ходе пластических операций во всех случаях был выявлен дефект анального сфинктера, не превышающий 1/4 его окружности, что позволило выполнять операции в объеме сфинктеропластики.

Ликвидация колостомы в 31 (77,5%) случае была выполнена внутрибрюшинным способом. В 9 (22,5%) наблюдениях колостома была ликвидирована внебрюшинным способом, при этом у 6 пациентов колостома была ликвидирована по разработанной нами методике.

Операции, выполняемые с помощью современных лазерных технологий, протекали практически бескровно, технически прецизионно. Послеоперационный период характеризовался гладким течением, незначительными болевыми ощущениями и отеком в области послеоперационных ран.

Среди 76 пациентов, находившихся на стационарном лечении со свищами «высокого» уровня, отдаленные результаты были изучены в основной группе у 36 (47,4%) пациентов. При этом в сроки от 1 до 3 лет после выписки из стационара обследовано 26 больных, от 3 до 5 лет – 10 пациентов. В контрольной группе в сроки от 3 до 5 лет были оценены результаты лечения у 28 (36,8%) пациентов.

Результаты исследования и их обсуждение

Результаты лечения мы оценивали на основании жалоб больных, осмотра и данных клинико-инструментальных методов исследования. Полученные данные оценивали как хорошие, удовлетворительные и неудовлетворительные.

Хорошими результатами считали случаи выздоровления пациентов, отсутствие жалоб, связанных с перенесенным хирургическим лечением, полное восстановление трудоспособности, отсутствие признаков недостаточности ЗАПК и нарушений ритма дефекации.

Как удовлетворительные рассматривали случаи, когда пациенты предъявляли жалобы на периодические боли в области послеоперационных рубцов, преходящие нарушения при дефекации в виде неполного опорожнения прямой кишки.

К **неудовлетворительным** исходам относили случаи развития рецидивов свища и возникновение после перенесенных вмешательств недостаточности анального сфинктера.

На основании анализа полученных результатов можно заключить, что у прослеженных в основной группе 36 (78,3%) больных отдаленные **хорошие** результаты были достигнуты у 25 (69,4%) пациентов, **удовлетворительные** у 9 (25,0%) и **неудовлетворительные** у 2 (5,6%) больных. **Неудовлетворительный** результат в одном случае проявлялся недостаточностью ЗАПК I степени, в другом – развитием рецидива свища.

В контрольной группе **хорошие результаты** были получены у 14 (50,0%), **удовлетворительные –** у 13 (46,4%), а **неудовлетворительные –** у 1 (3,6%) пациента, у которого через два года после операции возник рецидив свища и недостаточность ЗАПК II степени. При повторном хирургическом вмешательстве ему была выполнена операция иссечения свища и задняя сфинктеролеваторопластика.

Выводы

При локализации внутреннего свищевого отверстия в нижне-, средне- и верхне-ампулярном отделах прямой кишки, с наличием выраженных воспалительных осложнений, гнойных полостей по ходу свища и сопутствующим анальным недержанием, хирургическое лечение должно быть многоэтапным.

В качестве первого этапа лечения этих больных мы считаем показанным наложение временной колостомы, и только после ликвидации активного воспалительного процесса и уменьшения его распространенности на фоне проводимого комплекса консервативных мероприятий можно приступить ко второму этапу – иссечению свища на протяжении с ушиванием внутреннего отверстия.

При недостаточности анального сфинктера I степени, но сохраненной функции ЗАПК, мы считаем более предпочтительным иссечение свища на протяжении с использованием контактного хирургического лазера «Аткус-15» и последующим ушиванием внутреннего отверстия.

При расположении внутреннего отверстия свища выше лонно-прямокишечной мышцы мы рекомендуем иссечение свища на протяжении с использованием хирургического лазера «Аткус-15» с ушиванием внутреннего отверстия.

При локализации внутреннего отверстия свища на задней стенке средне- или верхне-ампулярного отделов прямой кишки его иссечение следует осуществлять из парасакрального доступа с резекцией копчика. Наложение швов на кишечную стенку желательно проводить после иссечения рубцов с использованием контактного хирургического лазера «Аткус-15» в области внутреннего отверстия свища прямой кишки.

При расположении внутреннего отверстия свища выше уровня второго крестцового позвонка ушивание внутреннего отверстия технически осуществимо только внутрибрюшным доступом.

Литература

1. *Безлуцкий Г.С., Горбань В.А.* Травматические повреждения прямой кишки как причина образования острого и хронического парапроктита // Акт. вопр. проктол. Уфа, 1987. С. 83–84.
2. *Дульцев Ю.В., Лебедев А.В., Полетов Н.Н.* Клиника и лечение травматических свищей прямой кишки // Хирургия. 1990. № 7. С. 97–102.
3. *Коплатадзе А.М., Бондарев Ю.А.* Травмы и инородные тела прямой кишки // Хирургия. 1990. № 9. С. 53–56.
4. *Калантаров Т.К. с соавт.* Есть ли альтернатива колостоме? // Ранения толстой кишки в военное и мирное время: Мат. конф. Красногорск, 1997. С. 114–115.
5. *Мамедов Н.И., Мамедов М.М., Мусаев Х.Н., Рахимов Р.М.В., Бабанлы М.Б.* Проволочное устройство из титана-никелида в хирургии прямой и ободочной кишки (Положительное решение о выдаче предварительного патента на изобретение № U 20080005 от 05.01.2009 г., выданное Госпатентом Республики Азербайджан).
6. *Мамедов Н.И.* Причины возникновения посттравматических свищей прямой кишки // Хирургия. Азербайджан. 2009. № 2. С. 36–40.
7. *Родкин С.А.* Травмы прямой кишки и анального канала. Хирургия желудочно-кишечного тракта. Куйбышев–М., 1987. С. 64–65.
8. *Соловьев О.Л., Наумов А.А., Наумов А.И., Хомочкин В.В.* Новая операция при сложных параректальных свищах с использованием АИГ-неодимового лазера. ВМА. Волгоград // Мат. межд. конф. «Новые направления лазерной медицины» / Под ред. О.К. Скобелкина. М., 1996. С. 94–95.
9. *Скобелкин О.К., Ицкович Л.Н., Федин И.А.* Новый комплект инструментов для лазерной хирургии // Мат. межд. конф. «Новые направления лазерной медицины» / Под ред. О.К. Скобелкина. М., 1996. С. 373–375.
10. *Федоров В.Д., Воробьев Г.И., Ривкин В.Л.* Клиническая оперативная колопроктология. М.: Медицина, 1994. 450 с.
11. *Komer J. et al.* Latrogenic Rectumperforationtn. Coloproctology. 1985. Vol. 74. P. 216–219.

Поступила в редакцию 19.11.08 г.

Для контактов:
e-mail: sevilmm@rambler.ru

УДК 616–006:618.14:615.849.19

Асташов В.В., Малыгин М.В., Майоров А.П., Масычева В.И., Даниленко Е.Д., Старкова Е.В.

Структурное исследование регионарных лимфатических узлов при экспериментальной опухоли матки в условиях фотодинамической терапии

Astashov V.V., Malygin M.V., Mayorov A.P., Masycheva V.I., Danilenko E.D., Starcova E.V. (Novosibirsk, Russia)

Research on structural changes in the regional inguinal lymphatic nodes in experimental cancer of the uterus and their correction with photodynamic therapy using different techniques of photosensizer injections

ГУ «НИИ клинической и экспериментальной лимфологии СО РАМН», Институт лазерной физики СО РАН, г. Новосибирск, Научно-исследовательский конструкторско-технологический институт биологически-активных веществ ГНЦ ВБ «Вектор», г. Бердск (Новосибирская область)

В статье представлены данные структурных и клеточных преобразований в регионарных (подвздошных) лимфатических узлах и опухолевом узле в матке при фотодинамической терапии экспериментального рака тела матки у животных. В качестве фотосенсибилизатора был использован раствор производного гематопорфирина – НрД, который вводили внутрибрюшинно и лимфотропно (в стенку матки), далее проводили лазерное облучение области проекции матки (доза облучения 200 Дж/см^2, длина волны 608 нм, средняя мощность излучения 90 мВт). Показана стимуляция Т-клеточного звена иммунитета, клеточная пролиферация и активация дренажно-детоксикационной функции лимфатических узлов на фоне ФДТ. *Ключевые слова: экспериментальная опухоль матки, фотодинамическая терапия, лимфатический узел.*

Purpose. **To study morphological reorganization of the uterus and lymph nodes under photodynamic therapy using various ways of photosensitiser injections in experimental tumours.** *Materials and methods.* **Structural and cellar changes in the inguinal lymphatic nodes and in uterine tumour have been studied with light microscopy in experimental animals. Solution of hematoporphyrine derivative (HpD) has been used as a photosentizer. It was injected intraperitoneally and in the uterine wall (intra tissue); after that laser irradiation at the projection of uterus (irradiation dose 200 J/cm^2, wavelength 608 nm, average power of irradiation 90 mWt) was performed.** *Results.* **It has been found out that intra tissue injections in the experimental tumour (in the tumoural node and in metastases) caused marked necrotic foci; in regional lymphatic nodes structural signs of lymphsuppration appeared.** *Key words: tumor of uterus, photodynamic therapy, lymph nodes.*

Введение

Разработка новых методов лечения злокачественных новообразований является одной из самых актуальных проблем в современной медицине. В последние десятилетия отмечено значительное увеличение заболеваемости раком тела матки (РТМ), который занимает в настоящее время 1-е место среди злокачественных опухолей женской половой сферы [2].

Поиск эффективных и щадящих методов лечения злокачественных опухолей ведется по разным направлениям, и одним из них, несомненно, является фотодинамическая терапия (ФДТ). К настоящему времени показана высокая терапевтическая эффективность ФДТ: положительный эффект в 70–80% случаев, а показатель пятилетней выживаемости при некоторых локализациях опухоли достигает 70% [11]. В настоящее время актуальной является разработка точных методов доставки фотосенсибилизаторов (ФС) в необходимую зону, так называемая «направленная фотодинамическая терапия». При ее использовании многократно снижается требуемое количество ФС [7]. В этом плане доставка фотосенсибилизатора через корни лимфатической системы при его внутритканевом (лимфотропном) введении, на наш взгляд, является перспективной.

Большинство злокачественных опухолей на различных этапах своего развития метастазируют по лимфатической системе [10]. У каждой четвертой больной РТМ к моменту выявления опухоли уже имеются регионарные или отдаленные метастазы [5]. Это подчеркивает необходимость изучения реакции регионарного лимфатического русла при опухолях матки.

Целью исследования являлось выявление морфофункциональных преобразований в матке и в регионарном лимфатическом русле в динамике опухолевого роста и в условиях коррекции ФДТ с различными способами введения фотосенсибилизатора.

Материал и методы

Работа выполнена на мышах-самках линии СВА с исходной массой 17–20 г в возрасте 3 месяцев, взятых из питомника ИЦиГ СО РАН. Эксперименты проводили в соответствии с «Правилами проведения работ с использованием экспериментальных животных» (Приложение к приказу Министерства здравоохранения СССР от 12.08.1977 г. № 755). В ходе эксперимента животных разделили на следующие группы (по 10 животных в каждой группе): 1) интактные животные (первый контроль); 2) экспериментальная опухоль матки без коррекции; 3) экспериментальная опухоль матки при внутрибрюшинном введении фотосенсибилизатора (ФС); 4) экспериментальная опухоль матки при внутритканевом введении ФС; 5, 6) экспериментальная опухоль матки при внутрибрюшинном и внутритканевом введении 0,9% раствора NaCl (второй контроль).

Создание экспериментальной опухоли матки проводили по оригинальной методике введением в стенку правого маточного рога асцитной карциномы Эрлиха в дозе 6,5–7,5*10^3 клеток в 0,05 мл 0,9% раствора NaCl в соответствии с запатентованной нами методикой [9]. Через 7 суток с момента прививки опухоли макроскопически определялся опухолевый узел в области соединения тела и правого рога матки (рис. 1), с этого момента начинали фотодинамическую коррекцию. В работе использован фотосенсибилизатор – раствор производного гематопорфирина (ПГП) – НрД (разработан НИКТИ БАВ НПО «Вектор» МЗ РФ). Фотосенсибилизатор в дозе 10 мг/кг массы животного вводили двумя способами: внутрибрюшинно (аналог внутривенного введения у человека) и в стенку матки (лимфотропно). Лимфотропное введение осуществляли интраоперационно, в область соединения тела и правого маточного рога проксимальнее и дистальнее опухолевого узла. Далее в условиях эфирной общей анестезии проводили двукратное лазерное облучение области проекции матки через 3 и 24 часа с момента введения ФС (доза облучения 200 Дж/см^2). В работе использовали твердотельный лазер с ламповой накачкой, длина волны 608 нм. Излучатель построен по схеме с внутрирезонаторным рамановским преобразованием излучения с длиной волны 1079 нм, получаемого в кристалле Nd:YAP, в излучение с длиной волны 1216 нм и последующим удвоением частоты этого излучения в нелинейных кристаллах KTiPO4 или RbTiPO4. В качестве рамановской среды использовались элементы из кристалла Ba(NO3)2. Средняя мощность излучения в многомодовом режиме на длине волны 608 нм составила 90 мВт. Через сутки после второго облучения, т. е. на 9-е сутки роста опухоли, забирали гистологический материал после эвтаназии животных в условиях эфирного наркоза.

В качестве объектов для гистологического исследования были выбраны: стенка матки из области соединения тела и правого маточного рога, содержащая опухолевый узел и регионарный к матке лимфатический узел (правый подвздошный). Для изучения особенностей структурно-функциональных характеристик лимфатических узлов и матки проводили морфометрию и исследование цитоархитектоники лимфатических узлов, определение ядерно-цитоплазматического и стромально-паренхиматозного соотношений в опухолевой ткани методом световой микроскопии.

Материал забирали и обрабатывали по общепринятой гистологической методике [6]. Для морфометрии зон лимфатических узлов готовили срезы 7 мкм, для анализа клеточного состава узлов и ткани опухоли готовили срезы толщиной 5 мкм. Для морфометрического исследования применяли окраску гематоксилином Майера и эозином, для цитологического исследования – окраску азур II и эозином. Определение стромально-паренхиматозного соотношения производили методом «полей» [1]. Ядерно-цитоплазматическое соотношение в опухолевых клетках определяли по аналогичной схеме при увеличении в 100 раз. Определение фотосенсибилизатора (гематопорфирина) в опухолевой ткани проводили с помощью специальной методики [12]. Все полученные данные обработаны методом вариационной статистики Стьюдента–Фишера с определением средней арифметической, ее ошибки и доверительного интервала с надежностью р-95%.

Рис. 1. Макропрепарат: 1 – опухолевые узлы в рогах матки, 2 – широкая связка матки, 3 – яичник, 4, 5 – тело и рога матки

Результаты исследования

Результаты структурного анализа подвздошных лимфатических узлов при ФДТ опухоли матки с внутрибрюшинным введением ПГП по сравнению с группой без коррекции показали следующее: корково-мозговой индекс лимфатического узла увеличился на 58,88% (табл. 1), площадь коркового вещества возросла за счет паракортикальной зоны (в 1,28 раза), межузелковой зоны (в 1,23 раза) и первичных лимфоидных узелков (на 15,04%). Общая площадь вторичных лимфоидных узелков лимфатических узлов не изменилась, однако произошла их следующая структурная перестройка: площадь герминативных центров уменьшилась на 46,90%, площадь короны увеличилась на 12,40%. Мозговое вещество лимфатических узлов уменьшилось на 25,29%, как за счет тяжей (на 14,57%), так и синусов (на 38,18%). При цитологическом исследовании было выявлено, что в герминативных центрах увеличилось число иммунобластов и макрофагов на 37,84% и 64,32% со-

Таблица 1

Относительные размеры структурных компонентов лимфатического узла (x ± Sx), %

Структурные компоненты	Интактные	Опухолевый процесс без коррекции	Опухолевый процесс + внутрибрюшинное введение ПГП	Опухолевый процесс + лимфотропное введение ПГП
Герминативный центр	2,40 ± 0,31	2,26 ± 0,09	1,20 ± 0,05*•	4,15 ± 0,40*•°
Корона	2,60 ± 0,09	5,97 ± 0,32*	6,71 ± 0,20*•	5,25 ± 0,36*°
Вторичные лимфоидные узелки	5,0 ± 0,40	8,23 ± 0,41*	7,91 ± 0,25*	9,40 ± 0,76*°
Межузелковая зона	14,80 ± 0,65	20,67 ± 0,42*	25,42 ± 0,41*•	23,72 ± 0,45*•°
Паракортикальная зона (Т-зона)	27,70 ± 0,59	17,10 ± 0,51*	21,95 ± 0,39*•	19,27 ± 0,47*•°
Мозговые тяжи	13,0 ± 0,56	15,72 ± 0,49*	13,43 ± 0,45•	15,71 ± 0,46*°
Мозговые синусы	13,90 ± 0,64	13,07 ± 0,38	8,08 ± 0,19*•	6,34 ± 0,20*•°
Капсула	2,0 ± 0,54	3,50 ± 0,17*	2,04 ± 0,15•	2,29 ± 0,30•
Трабекулы	1,50 ± 0,01	1,72 ± 0,19	0,30 ± 0,08*•	2,02 ± 0,23*°
Корковое вещество	64,20 ± 1,76	61,56 ± 1,98	73,18 ± 1,34*•	68,90 ± 2,0*•°
Мозговое вещество	26,9 ± 0,94	28,79 ± 0,87*	21,51 ± 0,64*•	22,05 ± 0,66*•
В-зона	34,70 ±1,94	39,51 ± 1,54*	39,24 ± 0,99*	41,62 ± 1,54*
Корково-мозговой индекс	2,38 ± 0,51	2,14 ± 0,12	3,40 ± 0,11*•	3,12 ± 0,09*•°
Метастазы	0	5,28 ± 0,13	5,15 ± 0,11	4,75 ± 0,09•°
Стромально-паренхиматозное соотношение в метастазах опухоли матки		0,52 ± 0,052	0,54 ± 0,062	0,65 ± 0,020•
Ядерно-цитоплазматическое соотношение в метастазах опухоли матки		0,53 ± 0,040	0,52 ± 0,053	0,42 ± 0,014•

Примечание. * – отличия достоверны в сравнении с интактными животными при $p < 0,05$; • – отличия достоверны в сравнении с нелечеными животными при $p < 0,05$; ° – отличия группы лимфотропного введения от внутрибрюшинного, достоверны при $p < 0,05$.

ответственно на фоне уменьшения клеток на стадии митоза (на 60,47%). В паракортикальной зоне уменьшилось содержание атипичных опухолевых клеток и клеток с пикнотическими ядрами на 17,40% и 91,71% соответственно. В тяжах мозгового вещества увеличилось количество иммунобластов на 21,73%, макрофагов – на 20,95% и клеток с пикнотическими ядрами – в 2,69 раза. В мозговых синусах в 2,02 раза возросло количество макрофагов, на 29,65% – незрелых плазмоцитов, на 50,33% – зрелых плазматических клеток и снизилось содержание клеток с пикнотическими ядрами на 79,24%, ретикулярных клеток – на 49,53%.

При внутритканевом (лимфотропном) введении ПГП животным с экспериментальной опухолью матки по сравнению с группой без коррекции в подвздошном лимфатическом узле выявлены следующие изменения. Увеличивается корково-мозговой индекс на 45,79% (табл. 1). Увеличиваются относительные размеры коркового вещества на 11,92% на фоне уменьшения размеров мозгового вещества на 23,41% за счет уменьшения площади синусов на 51,50%. Цитологическое исследование лимфатического узла показало выраженные отклонения значений от показателей группы нелеченных животных: в герминативных центрах увеличено число иммунобластов на 38,27% и ретикулярных клеток – на 69,22%. В паракортикальной зоне увеличено число иммунобластов на 17,75% и макрофагов – на 10,29%; уменьшено процентное содержание атипичных опухолевых клеток на 78,04%, клеток с пикнотическими ядрами – на 16,48%, ретикулярных клеток – на 22,20%. В тяжах мозгового вещества уменьшено содержание макрофагов на 17,34%, ретикулярных клеток – на 56,24% на фоне увеличения числа иммунобластов на 34,95%, незрелых плазмоцитов – на 20,58% и клеток с пикнотическими ядрами – в 4,04 раза. В мозговых синусах наиболее значимо увеличилось содержание макрофагов – в 2,07 раза, зрелых и незрелых плазмоцитов – на 60,73% и 55,26% соответственно. Снизилось число клеток с пикнотическими ядрами на 20,34% и ретикулярных клеток – на 52,02%.

Метастазы в подвздошных лимфатических узлах на момент забора материала (9-е сутки роста опухоли) располагались преимущественно в паракортикальной зоне (рис. 2). При внутрибрюшинном введении ПГП в узле появляются зоны некроза, иногда занимающие до 40% площади всего метастаза (по сравнению с группой нелеченых животных). При внутритканевом введении ПГП площадь метастазов уменьшается на 10,04%, стромально-паренхиматозное соотношение в ткани опухоли увеличивается в 1,25 раза; ядерно-цитоплазматическое соотношение в 1,26 раза уменьшается, в большинстве наблюдений определялись обширные зоны некроза.

В первичном опухолевом узле в стенке матки (рис. 3) стромально-паренхиматозное соотношение при внутрибрюшинном введении ПГП в 5,13 раза больше, чем в группе нелеченых животных; очаги

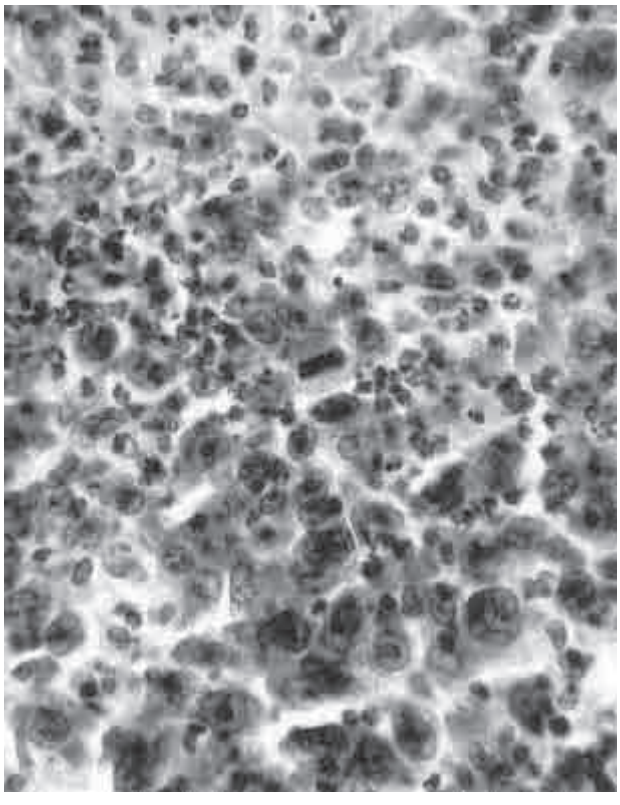

Рис. 2. Микропрепарат. Метастаз в паракортикальной зоне регионарного лимфатического узла. Атипичные клетки, лимфоциты. Окраска гематоксилином и эозином. Увеличение: ок. 10, об. 40

некроза составляют 42,61% от площади опухоли. На фоне лимфотропного введения ПГП стромально-паренхиматозное соотношение в опухолевом узле в 2,80 раза больше, чем в группе нелеченых животных, и в 1,83 раза меньше, чем при внутрибрюшинной коррекции; ядерно-цитоплазматическое соотношение в 1,50 раза меньше, чем в группе без коррекции, очаги некроза составляют 67, 14% (табл. 2).

При внутрибрюшинном и внутритканевом введении 0,9% раствора NaCl (второй контроль) экспериментальным животным с опухолевым процессом в матке достоверных отличий от группы без лечения не выявлено.

Биохимическими исследованиями было установлено достоверно большее накопление ФС (гематопорфирина) в опухолевом узле в матке при внутритканевом его введении (11,06 ± 1,38 мкг ФС/мг

Таблица 2

Стромально-паренхиматозное и ядерно-цитоплазматическое соотношения в опухолевом узле в матке (x ± Sx), %

Соотношение	Без коррекции	Внутрибрюшинное введение ПГП	Лимфотропное введение ПГП
Стромально-паренхиматозное	0,15 ± 0,018	0,77 ± 0,075•	0,42 ± 0,032•°
Ядерно-цитоплазматическое	0,25 ± 0,022	0,24 ± 0,018	0,16 ± 0,012•

Примечание. • – отличия достоверны в сравнении с нелечеными животными при $p < 0,05$; ° – отличия группы лимфотропного введения от внутрибрюшинного, достоверны при $p < 0,05$.

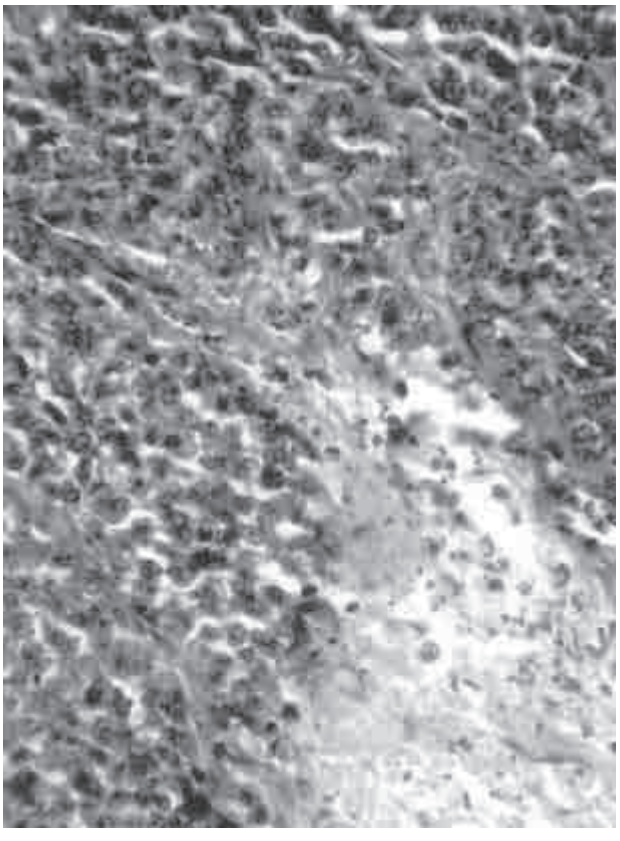

Рис. 3. Микропрепарат. Первичный опухолевый узел в стенке маточного рога. Атипичные клетки, зоны некроза. Окраска гематоксилином и эозином. Увеличение: ок. 10, об. 40

ткани) в сравнении с внутрибрюшинным введением (0,71 ± 0,08 мкг ФС/мг ткани). После двукратного облучения области проекции матки происходит дальнейшая кумуляция фотосенсибилизатора, также более выраженная при внутритканевом введении препарата (19,6 ± 1,6 мкг ФС/мг ткани) в сравнении с внутрибрюшинным (11,87 ± 1,4 мкг ФС/мг ткани) введением.

Обсуждение результатов

В регионарных подвздошных лимфатических узлах у животных с экспериментальной опухолью матки как при внутрибрюшинном, так и при лимфотропном способе введения фотосенсибилизатора значительно увеличивается площадь Т-зависимой паракортикальной зоны, в цитологическом составе которой наблюдается возрастание количества бластов, средних и малых лимфоцитов и макрофагов на фоне уменьшения содержания атипичных опухолевых и клеток с пикнотическими ядрами. Изменения размеров паракортикальной зоны лимфатических узлов могут быть связаны как с перераспределением жидкости и форменных элементов между кровеносным руслом и лимфоидной тканью, так и с рециркуляцией иммунокомпетентных клеток, которая происходит через посткапиллярные венулы паракортикальной зоны. Здесь локализуются не только лимфоциты-киллеры – основные цитотоксические противоопухоле-

вые элементы, но и клетки, осуществляющие оперативную регуляцию иммунного ответа – Т-хелперы и Т-супрессоры. Таким образом, выявленные преобразования свидетельствуют об активации Т-клеточного звена иммунитета, что прогностически благоприятно, так как доказано [4, 10], что противоопухолевая иммунная реакция осуществляется преимущественно за счет клеточного звена иммунитета. Аналогичные изменения при проведении противоопухолевой терапии, наблюдаемые другими авторами [3, 8], также были связаны с благоприятным течением патологического процесса и большим процентом выживаемости. При внутритканевом введении ПГП в мозговом веществе лимфатических узлов наблюдается уменьшение площади мозговых синусов, в которых увеличивается содержание тучных клеток. При усилении секреции тучных клеток активизируется лимфоцитопоэз и плазмоцитопоэз, а медиаторы, выделяемые тучными клетками, стимулируют процесс морфогенеза лимфоидной ткани. При ФДТ опухоли в регионарном лимфатическом узле было выявлено уменьшение площадей капсулы и трабекул, что скорее всего свидетельствует об уменьшении на фоне ФДТ явлений отека тканей. В первичном опухолевом узле в стенке матки отмечено увеличение стромально-паренхиматозного соотношения, особенно выраженное при внутрибрюшинном введении ПГП.

В зависимости от способа введения ПГП было выявлено, что при внутритканевом введении в метастазах опухоли наблюдается тенденция к уменьшению тканевого и клеточного атипизма, а при внутрибрюшинном способе видимых изменений нет. Относительные площади вторичных лимфоидных узелков подвздошных лимфатических узлов при внутрибрюшинной коррекции не изменяются, а при внутритканевом введении – увеличиваются, преимущественно за счет герминативных центров, в которых также увеличивается количество бластных форм клеток и макрофагов. В стенке матки, в первичном опухолевом узле при внутритканевом (лимфотропном) введении выявляется тенденция к уменьшению клеточного атипизма, а при внутрибрюшинном введении показатель ядерно-цитоплазматического соотношения достоверно не отличается от данных, полученных в группе без коррекции.

По данным литературы, 9-е сутки экспериментального опухолевого роста являются критическими для выявления морфофункциональных изменений лимфатических узлов и определения физиологических критериев выживаемости/летальности животных [3, 8]. В нашем исследовании было определено, что при развитии экспериментальной опухоли матки без лечения смертность у животных составила 33% в среднем на 5–7-е сутки, 39% – на 9-е сутки, такой высокий показатель вполне совпадает с полученными ранее данными по перевиваемым опухолям Эрлиха [8]. В группы для проведения ФДТ отбирались животные с опухолью матки (67%), которые выживали на 7-е сутки прививки опухоли. Использование ФДТ с внутрибрюшинным введением ПГП приводило к 18% гибели животных на 9-е сутки; у животных с лимфотропным введением ПГП гибель составила всего 13% в эти же сроки. По всей видимости, «адресная» доставка фотосенсибилизатора через лимфатическую систему к очагу поражения способствует накоплению препарата в очаге поражения и уменьшению его концентрации в кровеносном русле, что способствует уменьшению частоты побочных эффектов ФДТ.

Заключение

Таким образом, при анализе разных путей введения фотосенсибилизатора (внутрибрюшинный как аналог внутривенного и внутритканевой – лимфотропный) при проведении ФДТ экспериментальной опухоли матки нами выявлено, что использование лимфотропного метода введения ПГП обеспечивает более выраженные изменения. На этом фоне в опухолевом узле в стенке матки и в метастазах опухоли в лимфатических узлах наблюдаются очаги некрозов, а летальность животных достоверно ниже.

В регионарных подвздошных лимфатических узлах при внутритканевом (лимфотропном) введении фотосенсибилизатора в сравнении с внутрибрюшинным введением в большей степени происходит восстановление структурно-функциональных взаимоотношений в лимфатических узлах, свидетельствующих о так называемом лимфосупрессивном действии данного метода противоопухолевой терапии:

– признаки структурной активации В-зависимых зон иммунного ответа (увеличение размеров мозговых тяжей, вторичных лимфоидных узелков, межфолликулярной зоны, числа плазматических клеток);

– увеличение размеров коркового вещества лимфатических узлов, уменьшение мозгового слоя лимфатических узлов;

– уменьшение размеров краевого и мозговых синусов.

Полученные данные свидетельствуют о том, что предлагаемый способ коррекции приводит к замедлению транспорта лимфы через регионарный лимфатический узел, активизирует гуморальное звено иммунного ответа, в целом стимулируя «цензорную» и барьерно-детоксикационную функции лимфатического узла.

Литература

1. *Автандилов Г.Г.* Медицинская морфометрия. М.: Медицина, 1990. 384 с.
2. *Аксель Е.М., Давыдов М.И.* Статистика заболеваемости и смертности от злокачественных новообразований в 2000 г. // Злокачественные новообразования в России и странах СНГ. М.: РОНЦ им. Н.Н. Блохина РАМН, 2002. С. 85–106.
3. *Афанасьева О.Г.* Регионарные лимфатические узлы при экспериментальной опухоли конечности и в условиях коррекции препаратами платины. Автореф. дисс. … к. м. н. Новосибирск, 2001. 18 с.
4. *Бородин Ю.И., Красильников С.Э., Головнев В.А., Бабаянц Е.В., Обухова Л.А., Юкляева Н.В.* Патоморфологическая характе-

ристика регионарных лимфатических узлов при плоскоклеточном раке шейки матки в условиях эндолимфатического введения некоторых цитостатиков // Бюлл. СО РАМН. 2004. № 1. С. 45–49.
5. *Ганина К.П., Полищук Л.З., Бугинская Л.Г.* Цитоморфология и цитогенетика железистой гиперплазии и рака эндометрия. Киев: Наукова думка, 1990. 160 с.
6. *Елисеев В.Г.*Основы гистологии и гистологической техники. М: Медицина, 1972. 268 с.
7. *Миронов А.Ф.* Фотосенсибилизаторы на основе порфиринов и родственных соединений // Итоги науки и техники. Совр. проблемы лазерной физики. М.: ВИНИТИ, 1996. Т. 3. С. 222–224.
8. *Мичурин И.Е.* Регионарные лимфатические узлы яичка в норме, при экспериментальном опухолевом росте в яичке и его лечение цитостатиками и фитопрепаратом. Автореф. дисс. … к. м. н. Новосибирск, 2003. 19 с.
9. *Бородин Ю.И., Малыгин М.В., Асташов В.В., Маринкин И.О., Ларионов П.М., Мичурин И.Е., Третьякова Л.В.* Способ моделирования опухоли тела матки для исследования ее регионарного лимфатического русла. 2002116930/14 (017735) от 24.06.2002. (Решение о выдаче патента на изобретение).
10. *Цыплаков Д.Э.* Рак и регионарные лимфоузлы // Арх. патол. 1997. № 1. С. 12–19.
11. *Dougherty T.J., Thoma R.E., Boyle D., Weishaupt K.R.* Photoradiation therapy for the treatment of malignant tumors: Role of the laser // Laser in Photomedicine and Photobiology R. Pratesi, C.A. Sacchi (eds). New-York: Springer, 1980. P. 67–75.
12. *Pantelides M.L., Moore J.V.* Blacklock. A comparison of serum kinetics and tissue distribution of photofrin 2 following intravenous and intraperitoneal injection in mice // Photochem. Photobiol. 1989. Vol. 49. P. 67–70.

Поступила в редакцию 20.02.09 г.

Для контактов:
e-mail: vastashov@academ.org

УДК 616-001.17-085.849.19

Шин Ф.Е., Толстых П.И., Странадко Е.Ф., Соловьева А.Б., Иванов А.В., Елисеенко В.И., Шин Е.Ф., Кулешов И.Ю., Караханов Г.И.

Фотодинамическая терапия экспериментальных ожоговых ран

Shin F.E., Tolstykh P.I., Stranadko E.Ph., Solovjeva A.B., Ivanov A.V., Yelisejenko V.I., Shin E.F., Kuleshov I.Yu., Karahanov G.I. (Moscow, Russia)

Photodynamic therapy in experimental burn wounds

ФГУ «ГНЦ лазерной медицины ФМБА РФ», г. Москва

Цель исследования. **Дать сравнительную оценку влияния отечественных фотосенсибилизаторов (фотодитазина, иммобилизованного на амфифильных полимерах, фотосенса и холосенса на течение раневого процесса). Исследование проведены на 80 нелинейных крысах массой 250 ± 20 г. *В результате* проведенных исследований было установлено, что лазерная фотодинамическая терапия с фотодитазином, иммобилизованным на амфифильных полимерах, по сравнению с другими формами фотосенсибилизаторов (растворами холосенса и фотодитазина, а также холосенсом в составе геля) способствует нормализации микроциркуляторных нарушений, активации пролиферации клеточных элементов макрофагального и фибробластического ряда, ангио- и коллагеногенезу и ускорению созревания грануляционной ткани. Разработанный в эксперименте и патогенетически обоснованный фотодинамический метод лечения ожоговых ран с фотодитазином, иммобилизованным на амфифильных полимерах, высокоэффективен и может быть рекомендован в клиническую практику.** *Ключевые слова: фотодитазин, холосенс, фотодинамическая терапия, экспериментальные ожоговые раны.*

Purpose. **To give a comparative assessment of the effect of home-made photosensitizers (Photoditazin immobilized on amphiphilic polymers, Phtosense and Holosense) at wound healing process.** *Materials and methods.* **In this study experimental animals – 80 rats of non-linear line weighing 250 ± 20 gr – were used.** *Results:* **It has been shown that laser photodynamic therapy with Photoditazin immobilized on amphiphilic polymers promotes better normalization of microcirculatory disorders, better activation of proliferation of cellular elements of macrophageal and fibroblasic raw, better angio- and colegenjgenesis and more rapid maturation of granulation tissue comparing to other forms of photosensitizers (solutions of Holosense and Photoditazin and Holosense as an ingredient in gel).** *Conclusions.* **The technique of photodynamic treatment of burns with Photoditazin immobilized on amphiphilic polymers which has been developed in this experimental work and has been pathogenetically backgrounded I is highly effective and can be recommended for application in clinical practice.** *Key words: Photoditazin, Holosense, photodynamic therapy, experimental burn wounds.*

Введение

В настоящее время для местного лечения ожоговых ран применяют около трех тысяч различных препаратов, разработано много способов и методов, перечислить которые трудно и вряд ли целесообразно. Одни оказывают одно-, другие – поливалентное действие на раневой процесс, а именно: подавляют раневую инфекцию, восстанавливают местный гомеостаз, способствуют отторжению некротических тканей и стимулируют заживление ран. В последние годы появился новый метод лечения гнойных ран – фотодинамическая терапия (ФДТ), суть которой состоит в использовании фотосенсибилизаторов – веществ, способных под воздействием лазерного света генерировать синглетный кислород [1, 2, 3]. Основные недостатки ФДТ обусловлены необходимостью использования высоких доз лекарства, приводящих к ряду побочных эффектов и высокой стоимости лечения (патент РФ № 2314806, 2008).

В некоторых работах [4, 5] отмечается, что низкотоксичные амфифильные полимеры значительно увеличивают способность ряда порфириновых фотосенсибилизаторов, в том числе фотодитазина, катализировать процессы окисления с участием синглетного кислорода (патент РФ № 2314806, 2008). Такой подход является одним из путей решения обозначенной проблемы, так как позволяет снизить лекарственную дозу на порядок, сохраняя лечебный эффект на прежнем уровне [4, 5].

Цель исследования: дать сравнительную оценку влияния отечественных фотосенсибилизаторов (фотодитазина и холосенса) на течение раневого процесса.

Материалы и методы исследования

Нами проведено экспериментальное исследование, целью которого было изучение ранозаживляющих свойств фотодинамической терапии с фотодитазином и холосенсом, в различных лекарственных формах (водного раствора и геля), выполненное на 80 нелинейных крысах массой 250 ± 20 г. В зависимости от методов лечения животные были распределены на четыре группы (табл. 1).

В первой и второй опытных группах (по 20 крыс) ожоговые раны у животных лечили ФДТ с холосенсом и фотодитазином в форме раствора соответственно, а в третьей и четвертой использовали упомянутые фотосенсибилизаторы в форме 0,5% геля. Исследуемые гели получали путем их иммобилизации на амфифильном полимере. В работе применяли модель ожоговой раны в межлопаточной области спины крысы, наносимой с помощью специального устройства, разработанного в НИИИ МО РФ (Шин Ф.Е.), площадью 320 мм^2 с полным поражением всей толщи кожи (ожог III степени). В конструкции устройства в качестве нагревателя был использован паяльник электрический бытовой (220 В, мощностью 100 Вт).

Оценку эффективности лечения осуществляли на основе клинического наблюдения за раневым процессом с учетом выраженности и продолжительности воспалительных явлений в области раны (отек, гиперемия, инфильтрация параульнарных тканей, количество и характер гнойного отделяемого, сроки появления грануляции и эпителизации, состояния дна и стенок раны, сроки отторжения струпа и полного заживления), морфологического исследования тканей из области ожоговой раны, гистохимических методов (выявление глюкозаминогликана и их комплексов с белками, ПАС-реакция для выявления гликогена и гликопротеинов, реакция Браше для выявления РНК и реакция Фильгена для выявления ДНК в клетках) и микробиологического исследования микробной обсемененности раневой поверхности

Местное лечение ран начинали сразу после нанесения крысам ожоговой травмы. Лечебные мероприятия включали иссечение первичного ожогового струпа и закрытие раневой поверхности марлевой салфеткой, пропитанной исследуемым лекарственным препаратом. В контрольной группе раны покрывали салфетками с димексидом (в концентрации 2 мг/мл).

Опытных животных лечили ФДТ с фотосенсибилизаторами фотодитазин и холосенс. В 1-й и 2-й опытных группах использовали салфетки, содержащие изучаемые фотосенсибилизаторы в форме раствора, в концентрации 500 мкг/мл. У животных 3-й и 4-й опытных групп ФДТ осуществляли с применением холосенса и фотодитазина в форме геля. После 40 мин аппликации повязки удаляли, а ожоговую поверхность у животных после санации растворами антисептиков равномерно облучали лазерным излучением полупроводникового лазерного аппарата «АТКУС 2» (Россия) с расстояния 1–2 см от поверхности ожоговой раны. Длина волны 661 ± 0,03 нм, плотность мощности 1,0 Вт/см^2, плотность энергии за сеанс составляла 25–30 Дж/см^2. У крыс опытных групп до полного очищения ожоговой поверхности от вторичного струпа и некротических масс перевязки осуществляли ежедневно, а после завершения некролиза и до полного заживления – через сутки.

Общая характеристика изученных фотосенсибилизаторов

Фотосенсибилизатор *«Фотодитазин»* относится к препаратам нового поколения. Он создан на основе

Таблица 1

Результаты лечения экспериментальных ожоговых ран у крыс

Группы животных и метод лечения	Средний срок, сутки		Ускорение заживления ран по отношению к контролю, %
	Отторжения первичного струпа	Заживления	
Контрольное традиционное лечение (n = 20)	15,2 ± 1,4	29,8 ± 0,8	–
1-я опытная (ФДТ с холосенсом в форме раствора) (n = 20)	13,1 ± 0,6	26,3, ± 0,6*	11,7
2-я опытная (ФДТ с фотодитазином в форме раствора) (n = 20)	13,5 ± 0,7*	26,0 ± 0,5	12,7
3-я опытная (ФДТ с холосенсом в форме геля) (n = 20)	11,3 ± 0,7#	24,2 ± 0,2	18,9
4-я опытная (ФДТ с фотодитазином в форме геля) (n = 20)	7,0 ± 0,5	17,2 ± 1,1##	42,3

Примечание. Отличия статистически достоверны ($p < 0,05$) при сравнении: * – с контрольной группой животных, # – со второй опытной группой, ## – с третьей опытной группой.

производных хлорофилла «А» и обладает сильным поглощением как в полосе Соре (400 нм), так и в красной области спектра с максимумом на 662 нм. Максимум флуоресценции фотосенсибилизатора фотодитазин находится в области 660–680 нм. При внутривенном введении полное выведение фотодитазина из организма происходит в течение 28 ч. Фотодитазин также является препаратом анионного типа. Фотосенсибилизатор *«Холосенс»* является одним из немногих препаратов катионного типа и первоначально разрабатывался в ГНЦ РФ «НИОПИК» как препарат для антибактериального воздействия различного назначения. Один из представителей катионных фталоцианинов (Chol8PcZn) показал неплохие результаты по фотодинамической активности и получил название «Холосенс».

Результаты исследования

Проведенное исследование показало, что влияние фотодинамической терапии с применением фотосенсибилизаторов холосенс и фотодитазин на репаративные процессы ожоговых ран находилось в четкой зависимости от химической структуры и лекарственной формы фотосенсибилизаторов.

В 1-й и 2-й опытных группах сроки очищения ожоговых поверхностей у крыс не превышали 13,5 ± 0,7 сут, а полное заживление раны наблюдали к исходу 26,3 ± 0,6 сут с момента начала лечения, что статистически достоверно было меньше по сравнению с показателем в контрольной группе животных ($p < 0,05$), где лечение ожоговых ран проводили традиционным методом (салфетками с антисептиками, мазевыми повязками). Отторжение первичного струпа и заживление ожоговых ран в этой группе животных наступало к исходу 15,2 ± 1,4 и 29,8 ± 0,8 сут соответственно. Кроме того, полученные результаты показали, что фотодинамическая терапия с фотосенсибилизаторами, примененными в форме геля, более эффективно по сравнению с формой в виде раствора. При изучении лекарственных форм фотосенсибилизаторов наиболее эффективным оказалось лечение ожоговых ран у крыс 4-й опытной группы – соответствующие исследуемые показатели у животных изучаемой группы составляли 7,0 ± 0,5 и 17,2 ± 1,1 суток соответственно ($p < 0,05$).

Результаты планиметрических исследований коррелировали с данными клинических наблюдений. В контрольной группе животных использование антисептиков и мазевых повязок позволило добиться уменьшения площади раневой поверхности к десятым сут наблюдений с 320 мм^2 до 317,7 ± 11,3 мм^2.

Применение в качестве лечебного средства водных растворов холосенса и фотодитазина положительно влияло на уменьшение площади ожоговых ран. К 10-м суткам наблюдений площадь ран у животных первой опытной группы находилась в пределах 255,1 ± 2,3 мм^2, а во второй не превышала 259,2 ± 3,5 мм^2 ($p < 0,05$). Использование ФДТ с упомянутыми фотосенсибилизаторами в форме геля обусловливало уменьшение площади ожоговой поверхности к десятым суткам лечения до 203,6 ± 3,6 мм^2 и 189,4 ± 2,1 мм^2 соответственно. Данные показатели статистически достоверно отличались от таковых в 1-й и 2-й опытных группах и особенно в контрольной группе животных ($p < 0,05$).

Следует отметить, что независимо от применяемых методов лечения летальность среди животных с ожоговыми травмами наблюдали во всех группах сравнения в сроки от 7 до 13 суток после нанесения им ожога. В контрольной группе крыс показатель летальности был 30%, в 1-й и 2-й опытных группах – 20%, в то время как у животных, пролеченных ФДТ с гелем холосенса и фотодитазина, не превышал 10%.

В процессе лечения животных мы наблюдали определенную динамику массы тела. В течение первых 7 суток лечения наблюдали его снижение (до 20% от исходного показателя в контрольной группе, до 12–15% у животных 1-й и 2-й опытных групп и до 9% у крыс, леченных ФДТ с холосенсом и фотодитазином в форме геля).

Таким образом, использование ФДТ с фотосенсибилизаторами холосенс и фотодитазин при лечении экспериментальных ожоговых ран у крыс, по нашим данным, позволяет значительно сократить сроки их лечения. Применение при ФДТ сенсибилизаторов в форме геля усиливает их влияние на процессы репарации ожоговых ран. Из изученных лекарственных форм фотосенсибилизаторов наибольшей эффективностью обладает фотодитазин в форме 1% геля.

Ожоговый процесс характеризовался постепенным ослаблением признаков острого воспаления. В процессе лечения мы наблюдали очищение раневой поверхности от девитализированных тканей и уменьшение признаков микроциркуляторных нарушений. По мере уменьшения отека и нейтрофильной инфильтрации активизировались реакции пролиферации, определялось появление островков грануляционной ткани, которые постепенно заполняли весь раневой дефект. Наиболее зрелые его участки подвергались фиброзированию и к концу четвертой недели наблюдений завершались эпителизацией ожоговой раны.

В 1-й и 2-й опытных группах на 5-е сутки лечения поверхность раны у животных характеризовалась наличием фрагментированного гомогенного оксифильного струпа, распространяющегося на всю толщу дермы. Прилежащие к ране участки тканей сохраняли признаки отечности и полнокровности. Однако выраженность сосудистых нарушений и демаркационного лейкоцитарного была меньше, чем у крыс контрольной группы. Стазы, периваскулярные, диапедезные и очаговые кровоизлияния в одинаковой степени были выявлены у животных всех групп. В подкожной клетчатке и окружающей дерме мы обнаруживали островки формирующейся грануляционной ткани, состоящей из большого количества

новообразованных капилляров и клеточных элементов, среди которых преобладали нейтрофильные лейкоциты, лимфоидные клетки и немногочисленные макрофаги. Следует отметить, что разрозненные макрофаги и фибробласты распространялись между лейкоцитами и находились в состоянии пролиферации, что свидетельствовало об активации репаративных процессов, а в наиболее зрелых участках новообразованной ткани формировались отдельные вертикальные сосуды. В большей степени это было характерно для животных 2-й опытной группы, где лечение проводили фотодитазином в форме раствора. У животных, леченных раствором фотодитазина, также отчетливо выявлялись клеточные элементы репарации в виде разрозненных макрофагов и фибробластов в состоянии пролиферации. Во всех группах сравнения определялись зрелые участки новообразованной ткани, характеризующиеся формированием отдельных вертикальных сосудов.

К 10-м суткам лечения в исследуемых опытных группах раневая поверхность все еще содержала фрагменты термического струпа. Однако их количество зависело от применяемого метода лечения. Если в 1-й опытной группе фрагменты струпа определялись у большинства животных, то их количество у крыс 2-й группы сравнения было меньше. Раневая поверхность у большинства животных всех анализируемых групп была представлена в виде узкого лейкоцитарно-фибринозного слоя, под которым выявляется формирующаяся грануляционная ткань с отдельными сосудами в виде вертикальных петель. По сравнению с предыдущим сроком исследования обнаруживались фибробласты с ШИК-положительной цитоплазмой. О созревании грануляционной ткани свидетельствовали также и обнаруживаемые пучки коллагеновых волокон.

К 15-м суткам лечения ожоговая поверхность у крыс 1-й и 2-й опытных групп характеризовалась наползанием эпителия с периферии ран на вновь сформированную грануляционную ткань. Однако в поверхностных слоях раны все еще выявлялись фрагменты фибринозно-лейкоцитарного слоя, более выраженные у крыс, пролеченных ФДТ с холосенсом в форме раствора. Новообразованная ткань характеризовалась наличием значительного количества сосудов и уменьшением количества нейтрофильных лейкоцитов. Следует отметить, что упомянутые процессы были наиболее выражены у крыс, пролеченных ФДТ с фотодитазином. Выявляемая метахромазия межуточного вещества свидетельствовала о высоком содержании гликозаминогликанов.

К 20-м суткам лечения поверхность ран у крыс первых двух опытных групп активно эпителизировала. К данному сроку исследования грануляционная ткань была представлена большим количеством фуксинофильных пучков коллагеновых волокон, составляющих основу формирующегося рубца. Эпителиальные клетки были хорошо дифференцированы и не содержали зерен гликогена (особенно у крыс, леченных ФДТ с фотодитазином в форме раствора). Под наползающим на грануляционную ткань эпидермисом определялись единичные, не имеющие вертикальной ориентации сосуды и нейтрофильные лейкоциты.

У животных третьей и четвертой опытных групп (лечение ФДТ с холосенсом и фотодитазином в форме геля) на 5-е сутки исследования поверхность раны в большинстве случаев была покрыта фрагментами гомогенного оксифильного струпа, под которым выявлялся тонкий фибринозно-лейкоцитарный слой. Характерным являлось наличие под упомянутым слоем наползающего на раневую поверхность многослойного плоского эпителия.

Отеки дермы и подкожно-жировой клетчатки были незначительны. Сформированная в их пределах новообразованная ткань содержала вертикально расположенные сосуды, и на фоне многочисленных макрофагальных и фибробластических клеточных элементов выявлялись единичные нейтрофильные лейкоциты.

Данная гистологическая картина свидетельствует о выраженном ослаблении нейтрофильной инфильтрации тканей. В отличие от вышеописанных опытных групп в рассматриваемых группах мы наблюдали активную пролиферацию фибробластов. О высокой функциональной активности фибробластов и эндотелиоцитов свидетельствовала их выраженная пиронинофилия при реакции Браше. В глубине раневого дефекта отчетливо выявлялся слой горизонтально ориентированных фибробластов и межуточное вещество, характеризующееся выраженной пиронинофилией ядер, что свидетельствовало об активно протекающем синтезе гликозаминогликанов. В отличие от вышеописанных опытных групп, и особенно животных контрольной группы, мы наблюдали картину резкого ослабления признаков микроциркуляторных расстройств, о чем свидетельствовало незначительное количество сладжированных эритроцитов. Намного меньше встречались и очаги вторичного некроза тканей. Следует отметить, что это в большей степени было свойственно животным 4-й опытной группы.

К 10-м суткам лечения на поверхности ран у животных мы обнаруживали тонкий, местами нечетко выраженный фибринозно-лейкоцитарный слой. Нейтрофильные лейкоциты находились в состоянии высокой функциональной активности, о чем свидетельствовали обнаруживаемые при ШИК-реакции зерна гликогена. Формирующаяся новообразованная ткань характеризовалась наличием полиморфного клеточного состава с активной макрофагальной и фибробластической реакцией. Количество периваскулярно расположенных нейтрофильных лейкоцитов было незначительным. Грануляционная ткань имеет развитый слой горизонтальных фибробластов с ШИК-положительной цитоплазмой. ШИК-положительную реакцию также имели и многочисленные эндотелиоциты. Процесс активного фибриллогенеза сопровождался выраженной метахромазией межу-

точного вещества и появлением отдельных аргирофильных волокон. У животных 4-й опытной группы в большей степени по сравнению с 3-й группой мы отмечали выраженность метахромазии межуточного вещества и в большем количестве выявляли фуксинофильные коллагеновые волокна. У животных данной группы исследования в меньших количествах были выявлены нейтрофильные лейкоциты, а признаки микроциркуляторного расстройства были менее выражены.

На 15-е сутки лечения мы обнаружили прогрессирование регенераторных процессов в виде усиления явлений фиброзирования грануляционной ткани и ее эпителизации. Наползающий на грануляционную ткань регенерирующий многослойный плоский эпителий, отчетливо выявляемый под остатками фрагментов фибринозно-лейкоцитарного слоя, покрывал значительную часть ожоговой поверхности. Характерным являлось наличие признаков интенсивной замены слоя вертикально ориентированных сосудов на слой горизонтальных фибробластов, особенно у животных четвертой опытной группы. К данному сроку исследования большая часть фибробластов трансформировались в малоактивные фиброциты, обнаруживаемые среди многочисленных зрелых коллагеновых волокон.

К 17–18-м суткам наблюдений ожоговая поверхность у большинства животных полностью покрывалась пластом эпителиальных клеток. В пределах дермы отчетливо определялась сформированная зрелая фиброзная ткань, о чем свидетельствовало наличие фуксинофильных коллагеновых волокон. Результаты проведенных исследований показали, что ФДТ с фотосенсибилизаторами холосенс и фотодитазин способствует ослаблению воспалительной реакции и более раннему развитию процессов репарации ожоговых ран у крыс. Это проявляется в ослаблении микробной обсемененности, микроциркуляторных расстройств, нейтрофильной инфильтрации и отечности ткани, особенно при использовании геля ($p < 0,05$).

Изучение динамики степени микробной обсемененности ожоговых ран в эксперименте показало, что через 48 час после термической травмы в ожоговой ране у животных всех групп обнаруживаются очаги острого гнойного воспаления со степенью микробной обсемененности 1×10^{10} КОЕ/мл раневого отделяемого.

Полученные нами результаты свидетельствовали, что примененные методы лечения по-разному влияют на степень микробной обсемененности ожоговых ран у крыс. При использовании традиционных методов в течение длительного времени мы наблюдали микробную обсемененность, превышающую критический уровень (1×10^{10} КОЕ). ФДТ с холосенсом и фотодитазином в форме раствора положительно влияли на количественный микробиологический показатель. При этом использование сенсибилизаторов в форме геля оказалось более эффективным по сравнению с раствором. У животных, леченных ФДТ с 1% гелем фотодитазина, уменьшение числа микробных тел в единице объема раневого отделяемого до критического показателя (1×10^5 КОЕ) наблюдалось уже к исходу 3-х суток исследований. В случае применения холосенса в форме геля микробная обсемененность достигала безопасных границ только к 5-м суткам лечения. Наблюдаемое уменьшение числа микробных тел в мл раневого отделяемого на 5-е сутки лечения у животных 4-й опытной группы можно объяснить выраженным антимикробным действием фотодитазина, обеспечивающим быструю ликвидацию инфекционного агента воспаления.

Лазерная фотодинамическая терапия с фотодитазином, иммобилизованным на основе амфифильных полимеров, по сравнению с другими формами фотосенсибилизаторов (растворами холосенса и фотодитазина, а также гелем холосенса), по данным гистологических и гистохимических исследований, а также микробиологического изучения степени обсемененности ожоговой раны способствует нормализации микроциркуляторных нарушений, активации пролиферации клеточных элементов макрофагального и фибробластического ряда, ангио- и коллагеногенезу, а также ускорению созревания грануляционной ткани.

Выводы

1. Лазерная фотодинамическая терапия с фотодитазином, иммобилизованным на амфифильных полимерах, по сравнению с другими формами фотосенсибилизаторов (растворами холосенса и фотодитазина, а также гелем холосенса) способствует нормализации микроциркуляторных нарушений, активации пролиферации клеточных элементов макрофагального и фибробластического ряда, ангио- и коллагеногенезу и ускорению созревания грануляционной ткани.
2. Лазерная фотодинамическая терапия с фотодитазином, иммобилизованным на амфифильных полимерах, более эффективно снижает бактериальную обсемененность тканей, формирующих рану, чем другие фотосенсибилизаторы других лекарственных форм (холосенс и фотодитазин в растворе).
3. Разработанный в эксперименте и патогенетически обоснованный метод лечения ожоговых ран методом ФДТ с фотодитазином, иммобилизованным на амфифильных полимерах, высокоэффективен и может быть рекомендован в клиническую практику.

Литература

1. *Странадко Е.Ф., Толстых П.И., Корабоев У.М., Рябов Ю.И. и др.* Современное состояние и перспективы развития фотодинамической терапии неопухолевых заболеваний // Научно-информационное обозрение «Лазер-информ»: Использование лазеров для диагностики и лечения заболеваний. М., 2001. Вып. 3. С. 40–46.
2. *Странадко Е.Ф., Толстых П.И., Корабоев У.М.* Фотохимическое воздействие на патогенные микроорганизмы, вызывающие гнойно-воспалительные заболевания мягких тканей // Мат. III Всерос. симпозиума. М.,1999. С. 83–91.

3. *Странадко Е.Ф., Маркичев Н.А., Рябов М.В.* Фотодинамическая терапия в лечении новообразований различных локализаций: Пособие для врачей. М., 1999. С. 1–24.
4. *Solovieva A.B., Melik-Nubarov N.S., Zhiyentayev T.M., Tolstih P.I., Kuleshov I.I., Aksenova N.A., Litmanovich E.A., Glagolev N.N., Timofeeva V.A., Ivanov A.V.* Development of novel formulations for photodynamic therapy on the basis of amphiphilic polymers and porphyrin photosensitizers. Pluronic influence on photocatalytic activity of porphyrins. Laser Physics. 2008.
5. *Souhodolskaya T.N., Solovieva A.B., Aksenova N.A., Timashev P.S., Glagolev N.N.* Atomic force microscopy as a tool for porphyrin – bioactive surfactant solubilization research. Abstracts of V international Conference on Porphyrins and Photoclocyanines. M., 2008. P. 565.

Поступила в редакцию 22.12.08 г.

Для контактов:
тел. 8-905-761-51-77

УДК 616-002.2

Ланин В.П., Гнучевский В.В.

Применение комбинированных методов в лечении риносинуситов

Lanin V.P., Gnuchevsky V.V. (Krasnodar)

Combination treatment of rinosinusites

Кубанский медико-техниический лазерный центр, г. Краснодар

Комбинированное применение методов лазерной хирургии и НИЛТ в лечении острых и хронических риносинуситов дает стойкий положительный клинический эффект. *Ключевые слова: риносинусит, лазерная хирургия, лазерная терапия.*

Combination to laser surgery and low-level laser therapy for treating acute and chronic rhinosinusites gives a stable and positive clinical effect in ENT practice. *The Keywords: rinosinusites, laser surgery, laser therapy.*

Медицинская статистика последних 10 лет убедительно свидетельствует о росте числа заболеваний носа и околоносовых пазух, причем увеличивается как общая заболеваемость риносинуситами, так и удельный вес этой патологии в структуре ЛОР-болезней.

Отсутствие нормального носового дыхания вследствие аномального расположения внутриносовых структур (искривление перегородки носа, гипертрофия носовых раковин и др.) в немалой степени ответственно за нарушение состояния придаточных пазух носа.

Одной из отличительных черт воспаления околоносовых пазух является то, что оно развивается в анатомических структурах с неизмененной формой и объемом. Это обстоятельство имеет существенные клинические последствия. Как показывает практика, хроническое воспаление полости носа и околоносовых пазух в большинстве случаев с трудом поддается лечению.

Хроническое течение бактериального риносинусита без выраженной картины гнойного обострения, как правило, не требует назначения системной антибактериальной терапии. В период активизации заболевания можно ограничить лечебные мероприятия назначением мукорегулирующих, противовоспалительных и противоотечных препаратов.

Перед современной отоларингологией стоит задача создания комплексных методов лечения риносинуситов (консервативных и хирургических).

Положительные результаты лечения получены нами при комбинированном использовании методов лазерной хирургии (деструкция носовых раковин, удаление полипов носа и т. д.), направленных на восстановление носового дыхания и низкоинтенсивной лазерной терапии (НИЛТ).

Комбинированное лечение проводилось поэтапно. На первом этапе обеспечивали восстановление нормальной воздушной проходимости полости носа и восстановление оттока из пазух. При деструкции гипертрофированных раковин и удалении полипов применяли аппараты «Лазермед», «Аткус-15» и «Милон-Лахта» с длинами волн 1,06, 0,810 и 0,97 нм соответственно. Операции проводили по общепринятой методике.

Начало низкоинтенсивной лазерной терапии и ВЛОК с применением аппаратов НИЛТ «Улан» и «Узор» с каналом ВЛОК 0,63 мкм – 7 мВт соответствовало 8–10-му дню от момента операции. При наличии гнойного содержимого в пораженной пазухе проводили промывание и эвакуацию содержимого перед каждой процедурой.

Пролечено 37 пациентов с риносинуситами. В 16 случаях с острыми гайморитами достигнуто излечение, в 13 случаях хронического течения достигли значительного клинического улучшения, подтвержденного рентгенологическими исследованиями. При лечении 8 пациентов с полипозной формой гайморита, при клиническом улучшении после проведения комбинированного курса период ремиссии увеличился до 12–14 месяцев.

Таким образом, комбинированное применение лазерных хирургических технологий и НИЛТ в лечении острых и хронических риносинуситов гарантирует достижение стойкого положительного клинического эффекта.

Поступила в редакцию 27.02.09 г.

Для контактов:
e-mail: kublaser@mail.ru

Сообщение о научно-практической конференции с международным участием «Лазерная медицина XXI века»

9–10 июня 2009 года в г. Москве состоялась научно-практическая конференция с международным участием «Лазерная медицина XXI века». Организаторами конференции выступили Минздравсоцразвития РФ, Федеральное медико-биологическое агентство, ГНЦ лазерной медицины, научный совет по лазерной медицине РАМН и Минздравсоцразвития. Председатель оргкомитета конференции Л.Н. Бежина – заместитель руководителя ФМБА России, – открывая конференцию и выступая с приветственным словом, отметила высокую значимость поставленных конференцией проблем и хорошую организацию конференции. Заместителями председателя являлись: Е.Ю. Хавина – начальник Управления организации медицинской помощи ФМБА России; А.В. Гейниц – директор ГНЦ лазерной медицины, В.И. Елисеенко – заместитель директора по научной работе ГНЦ лазерной медицины, ответственным секретарем – Г.И. Цыганова, руководитель отдела ГНЦ лазерной медицины. На конференции присутствовали 296 ученых и врачей, работающих в различных областях лазерной медицины, разработчиков лазерной медицинской техники из различных регионов Российской Федерации, в том числе 29 делегатов – из стран СНГ и 7 делегатов из дальнего зарубежья (Германия, Финляндия, Болгария, США, Израиль, Индия, Иран). Всего на конференции было заслушано 82 доклада, из них – 19 стендовых. Во время проведения конференции была организована выставка новой лазерной медицинской техники. Свои разработки представили фирмы ЗАО «НПО космического приборостроения» (Москва), ООО «Квалитек» (Москва), ООО «БИНОМ» (Калуга), ООО «ПОЛИРОНИК» (Москва), Калужский медико-технический лазерный центр, фирма «АЗОР» (Москва), Научно-производственный центр «Техника» (Москва), Научно-исследовательский центр «Матрикс» (Москва), НПО «Полупроводниковые лазеры» (С.-Петербург), фирма «Русский инженерный клуб» (Тула) и другие.

Состоялось совместное заседание Пленума научного совета РАМН и Минздравсоцравития РФ по лазерной медицине и редколлегии журнала «Лазерная медицина» по проблемам информационно-координационного обеспечения отечественной лазерной медицины. По материалам конференции издан сборник научных трудов, в который вошли тезисы 252 научных сообщений, в том числе 16 – зарубежных авторов.

В программном докладе директора ГНЦ лазерной медицины проф. А.В. Гейница были подведены итоги научных исследований в области лазерной медицины в рамках научного совета по лазерной медицине, выполненных в учреждениях здравоохранения Российской Федерации за последние 3 года. Докладчик отметил, что по проблемам лазерной медицины за этот период было завершено 456 НИР. Обращает на себя внимание высокий процент (75%) научно-исследовательских работ, на которые получены патенты на изобретения. По результатам исследований опубликовано большое число монографий, сборников научных трудов, материалов научных конференций, пособий для врачей. Защищено 277 кандидатских и 60 докторских диссертаций, опубликовано в периодической печати около 3000 научных работ, поддерживается издание специализированного научно-практического журнала «Лазерная медицина», который входит в Перечень ведущих рецензируемых журналов и изданий ВАК. Докладчик отметил, что на основе новых медицинских лазерных аппаратов для хирургии (CO_2-лазер, типа «Ланцет», АИГ-неодимовые лазеры «Радуга-1» и диодные хирургические лазеры) разработаны высокотехнологические методы хирургических операций при заболеваниях органов желудочно-кишечного тракта, печени, желчного пузыря, желчевыводящих протоков и поджелудочной железы, способы лапароскопической холецистэктомии и аппендэктомии с использованием высокоэнергетического лазера и специальных инструментов. В эндоскопической хирургии разработаны методы восстановления проходимости органов желудочно-кишечного тракта, трахеи и бронхов, пораженных опухолью или рубцовым стенозом, с помощью АИГ-неодимового и диодных лазеров, оснащенных гибкими световодами, и методы деструкции полипов и ворсинчатых опухолей желудочно-кишечного тракта, а также операций применительно к кардиоваскулярной и нейрохирургии.

На заседаниях выступили ведущие специалисты Центра. О последних достижениях в области изучения структурно-функциональных основ действия лазерного излучения на систему микроциркуляции сообщил проф. В.И. Козлов. Проф. Е.Ф. Странадко представил программный доклад «Клиническая фотодинамическая терапия XXI века», в котором были приведены обширные (более 3000 наблюдений) материалы по клиническому применению ФДТ для лечения рака различных локализаций и неопухолевых заболеваний. Докладчик считает, что перспективы развития ФДТ связаны с дальнейшим расширением сферы клинического применения данного метода, разработкой новых фотосенсибилизаторов (ФС) с длиной волны поглощения в ближней инфракрасной полосе спектра и разработкой методик прецизионной доставки ФС к патологическим очагам на базе новейших наноструктурированных композиций ФС.

Тридцатилетний опыт лечения гнойных ран был обобщен в докладе В.А. Дербенева и П.И. Толстых. Дальнейшие успехи в лечении гнойных ран авторы связывают с применением метода ФДТ и ФС второго поколения (фотодитазина), который способствует ускорению очищения раны от гнойно-фибринозных масс и патогенной микрофлоры и стимулирует репаративные процессы в гнойных ранах. В докладе проф. А.В. Гейница, А.В. Максименкова было показано преимущество применения высокоэнергетических лазеров на этапах лапароскопической холецистэктомии по сравнению с электрохирургическим методом.

Интересные сообщения были представлены В.А. Дуванским по применению оптической когерентной томографии в эндоскопической диагностике заболеваний желудочно-кишечного тракта и Е.И. Сажениной по компьютерной капилляроскопии в оценке эффективности лазерной терапии больных гипертонической болезнью.

Огромный интерес представляли доклады ученых, работающих в области изучения механизмов взаимодействия лазерного излучения с биотканью: Г.Е. Брилля, Л.В. Гаспаряна, А.М. Макелы (Россия, Финляндия) по исследованию влияния НИЛИ на функцию кровяных пластинок; М.М. Асимова и соавт. (Минск, Беларусь), изучавших роль фотодиссоциации оксигемоглобина *in vivo* в механизме биостимулирующего и терапевтического действия НИЛИ; В.Ю. Плавского, Н.В. Барулина (Минск, Беларусь), исследовавших фотофизические механизмы, определяющие зависимость биологического действия оптического излучения от типа его поляризации, а также доклады других ученых.

Большинство докладов было посвящено разработке новых лазерных технологий в клинической медицине ведущих учреждений нашей страны. Так, академик РАМН Л.А. Бокерия, проф. И.И. Беришвили и соавт. (НЦ ССХ им. А.Н. Бакулева РАМН) представили материалы по многолетнему опыту выполнения трансмиокардиальной лазерной реваскуляризации у больных ИБС с диффузным поражением коронарных артерий; академик РАМН В.И. Чиссов и сотрудники (МНИОИ им. П.А. Герцена) выступили с докладом «Лапароскопическая интраперитонеальная флюоресцентная диагностика и фотодинамическая терапия в онкологии»; проф. М.А. Каплан с соавт. (МРНЦ РАМН, г. Обнинск) представили новые разработки, способствующие повышению эффективности фотодинамической терапии меланомы; проф. А.С. Лапченко (клиника ЛОР РГМУ, г. Москва) сообщил новые данные по использованию лазерного излучения при лечении оториноларингологических больных; проф. М.И. Ковалев (клиника акушерства и гинекологии ММА им. М.И. Сеченова) на основании большого опыта по использованию лазерного излучения сформулировал показания к применению лазеров в акушерстве и гинекологии. Проф. В.В. Ступак (клиника нейрохирургии НИИТО, г. Новосибирск) представил данные по внедрению новых лазерных технологий в нейрохирургию.

Большое количество докладов было посвящено применению метода фотодинамической терапии как при лечении злокачественных опухолей – легких (В.Л. Шабаров, Е.Ф. Странадко и др., г. Москва), холангиоцеллюлярного рака, осложненного механической желтухой (С.М. Лазарев, И.П. Савинов и др., г. С.-Петербург), базально-клеточного рака кожи (В.Н. Волгин, Е.Ф. Странадко, г. Москва), поверхностного рака мочевого пузыря (Д.М. Ягудаев, А.Е. Сорокатый, А.В. Гейниц, г. Москва), рака слизистой оболочки полости рта (В.В. Полькин, М.А. Каплан и др., г. Обнинск), при вирусассоциированном рецидивирующем папилломатозе гортани и трахеи (А.А. Гладышев, Л.В. Телегина, В.В. Соколов и др., г. Москва), так и при лечении неопухолевых заболеваний – патологии ЛОР-органов (Ю.В. Алексеев, Е.В. Лихачева и др., г. Москва), комплексном лечении и реабилитации больных с острыми тромбозами глубоких вен нижних конечностей (Б.Н. Жуков и др., г. Самара).

С большим интересом были выслушаны доклады иностранных участников конференции. Проф. С. Рокхинд (Израиль) представил экспериментальные и клинические данные по регенерации периферических нервов с использованием НИЛИ.

Проф. В. Рао (Индия) сообщил о комбинированном биокерамическом и лазерном воздействии при лечении ран. Ученые из Болгарии – А. Арнаудова-Петкова и Ж. Бонев привели данные 25-летнего использования НИЛИ при лечении детей и взрослых.

Все заслушанные доклады вызвали большой интерес и получили высокую оценку участников конференции.

В конце заключительного заседания (10 июня 2009 г.) состоялось совместное заседание Пленума научного совета по лазерной медицине и редколлегии журнала «Лазерная медицина». С докладом «Роль и задачи журнала «Лазерная медицина» на современном этапе» выступил главный редактор журнала проф. В.И. Козлов, который подчеркнул, что создание журнала в 1997 году явилось важным событием, позволившим представлять достижения отечественных ученых в развитии новейших лазерных медицинских технологий. Журнал изначально формировался как научно-практический, который способствовал внедрению новых лазерных технологий в практическое здравоохранение. Первым учредителем журнала была известная фирма «Техника», и ее руководитель С.В. Москвин многое сделал для поддержки этого издания. В 1998 году в состав учредителей вошел ГНЦ лазерной медицины, в 2004 году – Российский университет дружбы народов. А с 2005 года ГНЦ лазерной медицины является единственным учредителем журнала. На настоящий момент вышло 13 томов, включающих 42 выпуска, в которых опубликовано свыше 600 статей. Далее проф. Козлов осветил работу редколлегии журнала по рецензированию и редактированию научных статей, определению рубрик журнала (оригинальные исследования, обзоры, клинические лекции, практический опыт, новости и др.) составлению структурированного «Библиографического указателя работ» за десятилетний период издания журнала (1997–2006 гг.) и ежегодных указателей публикаций. В последние годы в журнале публикуются материалы, полученные из крупных баз данных: перечень патентов (БД ФИПС), сведения о защищенных диссертациях по проблемам лазерной медицины (БД ВНТИЦ); календарь международных мероприятий (с сайтов международных профессиональных объединений).

Силами сотрудников редакции в 2007 году подготовлено и опубликовано два обзорных сообщения «Лазерная медицина в электронных источниках информации», в которых описаны сайты Европейской медицинской ассоциации, медицинской лазерной ассоциации Швеции, Американского общества лазерной медицины и хирургии, сайты зарубежных лазерных журналов, где

изложены основные принципы работы с медицинской информацией. Большая работа проведена по размещению общей информации о журнале на сайтах ГНЦ лазерной медицины и фирмы «Техника», включению журнала в Перечень ведущих рецензируемых журналов и изданий ВАК, в которых должны быть опубликованы основные результаты кандидатских и докторских диссертаций, в Реферативный журнал и базы данных ВИНИТИ, в специализированную базу данных «Российский индекс научного цитирования», по присвоению журналу международного индекса ISSN. Большая работа проводится с авторами по совершенствованию оформления рукописей, оформлению реферата статьи, пристатейного списка цитируемой литературы и статистической обработке данных. В помощь диссертантам в 2008 г. опубликована статья от редколлегии «Рейтинг научных журналов и базы данных научного цитирования». Дальнейшее развитие научно-практического журнала «Лазерная медицина», заключил главный редактор, требует коллективных усилий редколлегии журнала, авторов статей и читателей.

Были внесены некоторые изменения в состав редколлегии и редсовета журнала, единогласно одобренные присутствующими членами редколлегии и редсовета. Новый состав опубликован в данном номере.

Далее проф. А.В. Гейниц подвел итоги работы конференции, отметил, что конференция прошла успешно, выполнила свою задачу. Для осуществления дальнейших научных планов развития лазерной медицины в нашей стране необходимо создание федеральной целевой программы, обеспечивающей финансирование научных разработок, создание лазерной медицинской техники и внедрение их в практическое здравоохранение. Для определения приоритетных направлений развития лазерной медицины и обеспечения организационно-методического руководства и контроля за внедрением лазерных медицинских технологий в практическое здравоохранение А.В. Гейниц внес предложение рассмотреть вопрос об утверждении главного внештатного специалиста-эксперта ФМБА России по лазерной медицине и создании лазерной медицинской ассоциации в России, которое было одобрено всеми участниками конференции. В заключение было принято **Решение конференции**.

1. Признать научно-практическую конференцию с международным участием «Лазерная медицина XXI века» состоявшейся, согласно намеченной цели и программе.
2. Следующую конференцию провести в 2012 году. Приоритетным направлением следующей конференции считать вопросы фотодинамической терапии доброкачественных и злокачественных новообразований и некоторых неопухолевых заболеваний с использованием лазерного излучения и фотосенсибилизаторов; вопросы стимуляции регенерации ран с помощью применения различных видов лазерного излучения и биологически активных препаратов нового поколения; неинвазивной диагностики с помощью низкоинтенсивного лазерного излучения.
3. Управлению организации медицинской помощи ФМБА России, ФГУ «ГНЦ лазерной медицины ФМБА России» продолжить работу по разработке и внедрению во врачебную практику учреждений здравоохранения медицинских технологий с использованием лазерного излучения.
4. В целях определения приоритетных направлений развития лазерной медицины, дальнейшего совершенствования оказания медицинской помощи населению Российской Федерации с применением лазерной техники, организационно-методического руководства и контроля за внедрением лазерной аппаратуры в практику лечебно-профилактических учреждений, подготовки кадров в области лазерной медицины ходатайствовать перед ФМБА России об утверждении главного внештатного специалиста-эксперта ФМБА России по лазерной медицине.
5. В течение 2009–2011 годов провести обсуждение на региональных уровнях алгоритмов организации и оказания помощи с использованием лазерного излучения с последующим их обсуждением на следующей конференции по лазерной медицине в 2012 году.
6. Рекомендовать руководителям лечебных учреждений ФМБА России организацию выездных циклов с привлечением сотрудников ФГУ «ГНЦ лазерной медицины ФМБА России» для проведения послевузовского дополнительного обучения врачей по всем основным направлениям оказания медицинской помощи с применением лазерных технологий, а также оказания консультативной и лечебной помощи больным во время таких циклов.
7. Обратиться в ФМБА России с предложением о разработке Федеральной целевой программы по лазерной медицине, обеспечивающей финансирование научных разработок, создание лазерной медицинской техники и реализацию их в практическое здравоохранение.
8. Ходатайствовать перед руководством ФМБА России о включении в программу послевузовского дополнительного обучения подготовку специалистов в системе ФМБА России по применению лазерного излучения в клинической медицине.
9. Считать целесообразным создание Российской лазерной медицинской ассоциации.

Решение принято на заключительном пленарном заседании 10 июня 2009 года.

Ответственный секретарь
оргкомитета научно-практической
конференции с международным участием
«Лазерные технологии XXI века»
к. м. н. Г.И. Цыганова

Правила оформления статей

«Лазерная медицина» – научно-практический журнал, освещающий состояние и развитие современных лазерных технологий в медицине. Печатает результаты оригинальных исследований и разработок, не публиковавшиеся ранее и не предназначенные к публикации в других изданиях, а также заметки из практического опыта, материалы информационно-аналитического характера (обзоры, клинические лекции, хроника событий и др.). Публикация бесплатна. Журнал включен в последнюю редакцию Перечня ВАК. Статьи, поступившие в редакцию, проходят обязательное рецензирование. Замечания рецензентов должны быть учтены авторами. Редакция оставляет за собой право сокращать и редактировать присланные статьи без искажения их основного содержания. Рукописи работ авторам не возвращаются.

В редакцию представляются:

1. **Сопроводительное письмо**
2. **Бумажный вариант статьи с иллюстративным материалом и рефератом в двух экземплярах**
3. **Электронный вариант на дискете 3,5”**

1. Сопроводительное письмо

от учреждения с направлением статьи для публикации в журнале. Если работа выполнялась на базе нескольких учреждений, необходимо направление от каждого из них. Если статья является частью диссертационного исследования, это должно быть указано в сопроводительном письме.

2. Бумажный вариант статьи с иллюстративным материалом и рефератом – в двух экземплярах,

на одном из которых на первой странице должна быть виза руководителя и печать направляющего учреждения, а на последней странице – подписи всех авторов с указанием полного имени и отчества, ученой степени, звания, полного почтового адреса, номера контактного телефона, адреса электронной почты.

На первой странице указывают: 1) код по УДК; 2) фамилию(и) и инициалы автора(ов); 3) название статьи; 4) наименование учреждения(й), где выполнена работа; 5) ключевые слова, отражающие основное содержание статьи (не более 7).

Текст печатается на одной стороне листа А4, шрифт 12 с двойным интервалом между строчками (в среднем на странице не более 30 строк по 60 знаков в строке, включая интервалы между словами), поля не менее 2 см.

Таблицы должны иметь заголовок и графы, удобные для чтения. Их данные не следует повторять в тексте.

Иллюстрации должны быть контрастными и четкими. На обороте одного экземпляра рисунка (фото) карандашом обозначают верх и низ, проставляют номер, фамилию автора, название статьи. Подписи к иллюстрациям дают на отдельном листе в порядке их нумерации. Рисунки вкладывают в конверт, надписывая фамилию автора и название статьи. Место, где в тексте должен помещаться рисунок, отмечают квадратом на полях.

Реферат представляется в двух экземплярах на отдельном листе с переводом на английский язык. Указываются авторы, название статьи, ключевые слова, как на первой странице статьи. Текст объемом 150–200 слов должен обеспечить понимание основных положений статьи без ее прочтения и содержать разделы: цель, место проведения, организация исследования, больные, вмешательства, методы исследования, основные результаты и выводы. Не следует дублировать в реферате текст заключения из самой статьи. Обращаем внимание авторов на то, что именно требуемая информация в первую очередь отражается в дальнейшем во всех реферативных изданиях и электронных базах данных.

Сокращения (кроме общепринятых сокращений мер, физических, химических и математических величин и терминов) не допускаются. Аббревиатуры в названии статьи не приводятся, а в тексте расшифровываются при первом упоминании. Единицы измерения физических величин и биомедицинских параметров приводятся в системе СИ. Формулы визируются автором на полях. Библиографические ссылки в тексте статьи даются в квадратных скобках с указанием номера в списке литературы: …*согласно данным [11]*…

Объем статей для рубрики *«Оригинальные исследования»* – не более 12 страниц, включая таблицы, рисунки и список цитированной литературы. Для рубрики *«Из практического опыта»* – не более 5 страниц; для рубрики *«Новости»* – 1–2 стр. Объем *обзорно-теоретических статей и клинических лекций* согласовывается с редакцией журнала.

План *оригинальных статей* – строго следующий:

⇒ 1) *введение*, обосновывающее постановку задачи исследования и четко обозначающее его цель;

⇒ 2) *материалы и методы исследования*. Следует четко описать *организацию исследования*, место проведения, группы исследованных больных (экспериментальных животных, моделей), контрольные группы, охарактеризовать проводимые *вмешательства*: указать использованную аппаратуру и ее производителя, источники, параметры и способы воздействия лазерного излучения, дозы, способы введения, международные названия и производителей примененных лекарственных и диагностических средств, прочие лечебно-диагностические процедуры. Обязательно описать *методы статистического анализа данных*;

⇒ *3) результаты исследования;*

⇒ *4) обсуждение* (допускается объединение п. 3 и п. 4);

⇒ *5) заключение* (не обязательно);

⇒ *6) выводы* (можно объединить с заключением) должны точно соответствовать поставленным целям и задачам;

⇒ *7) список цитируемой литературы*,

где в алфавитном порядке перечисляются цитируемые авторы сначала на русском, затем на иностранных языках. Все библиографические сведения должны быть тщательно выверены, за допущенные ошибки несет ответственность автор статьи.

Для журнальных статей указываются фамилии и инициалы автора, полное название статьи, название журнала, год, номер тома и выпуска, страницы (от – до). Пример: *Картелишев А.В., Коколина В.Ф., Васильева О.А и др. Лазерная профилактика перинатальных осложнений фетоплацентарной недостаточности // Лазерная медицина. 2006. Т. 10. Вып. 3. С. 14–22.*

Для статей из сборников – фамилии и инициалы автора, полное название статьи, название сборника, место и год издания, страницы (от – до). Пример: *Каплан М.А. Лазерная терапия: механизмы действия и возможности // 1-й Междунар. конгр. «Лазер и здоровье». Лимассол-М., 1997. С. 88–92.*

Для *книг* указываются фамилия и инициалы автора, полное название работы, место и год издания, количество страниц. Пример: *Скобелкин О.К. Применение низкоинтенсивных лазеров в клинической практике. М.: Медицина, 1991. 276 с.*

Для *авторефератов диссертаций* – фамилия и инициалы автора, полное название работы, докторская или кандидатская, место издания, год, количество страниц. Пример: *Попова Е.А. Эндоскопическая фотодинамическая терапия в комплексном лечении дуоденальных язв: Автореф. дис. … канд. мед. наук. М., 2005. 26 с.*

Статьи в рубрику «Из практического опыта» могут быть написаны **по произвольному плану**, не обязательны список цитируемой литературы и реферат. Важно отразить суть оригинального наблюдения, предложения, разработки и т. д.

3. Электронный вариант на дискете 3,5”.

Текст набирается без форматирования и переносов, сохранить как Документ Word. Шрифт Times New Roman, размер 12, двойной межстрочный интервал. Электронные копии иллюстраций представляются на отдельных носителях в формате, согласованном с редакцией.

Статьи, оформленные с нарушениями данных требований, редакцией не рассматриваются.

Материалы направляются в редакцию простым письмом по адресу:

121165, Москва, ул. Студенческая, д. 40, строение 1, редакция журнала «Лазерная медицина».

Отправка каких-либо материалов в редакцию по электронной почте допускается в порядке исключения только по согласованию с редакцией.

Контактный телефон (499) 249-36-52
E-mail: ziganova@yandex.ru

ФГУ «ГНЦ ЛАЗЕРНОЙ МЕДИЦИНЫ ФМБА РОССИИ»

- **издает научно-практический журнал «ЛАЗЕРНАЯ МЕДИЦИНА»,** адресованный широкому кругу специалистов по лазерной медицине, – практикующим врачам, исследователям, разработчикам аппаратуры. Издание включается в базы данных ВИНИТИ РАН и «Российский индекс научного цитирования» на платформе Научной электронной библиотеки (http://www.elibrary.ru). Входит также в «Перечень ведущих рецензируемых журналов и изданий, в которых должны быть опубликованы основные результаты диссертаций на соискание ученой степени доктора и кандидата наук» (последняя редакция ВАК – апрель 2008 г., http://vak.ed.gov.ru). Периодичность – 4 номера в год.

НЕ ЗАБУДЬТЕ ПОДПИСАТЬСЯ НА НАШ ЖУРНАЛ!

Напоминаем, что на журнал **«Лазерная медицина»** в 2009 г. можно подписаться:

- **в почтовом отделении связи по каталогу агентства «Роспечать». Индекс 8169**9 (в сроки проведения подписной кампании);
- **на сайте Научной электронной библиотеки** – полнотекстоваая электронная версия (http://www.elibrary.ru);
- **через редакцию журнала** (в любое время) **и на мероприятиях, проводимых ГНЦ лазерной медицины.**

Стоимость **редакционно**й подписки (включая НДС 10% и доставку по РФ):

- на год: **400 руб.** – для индивидуальных подписчиков; **600 руб.** – для организаций;
- на полугодие: **200 и 300 руб.** соответственно.

Контактная информация для оформления редакционной подписки:
121165, Москва, ул. Студенческая, д. 40, строение 1, ГНЦ лазерной медицины, редакция журнала,
тел. **8-499-249-36-52**; электронная почта: **ziganova@yandex.ru;**
сайты: **http://lasermedicine.ru; http://www.mustangmed.ru**

- **ежемесячно проводит**

КУРСЫ ПОВЫШЕНИЯ КВАЛИФИКАЦИИ ВРАЧЕЙ ПО ЛАЗЕРНОЙ МЕДИЦИНЕ

(лицензия: серия А № 255638 от 6 марта 2007 г.)
Слушателями курсов могут быть как начинающие работать в области лазерной медицины, так и желающие повысить свою квалификацию. На курсах читают лекции и проводят практические занятия ведущие сотрудники центра: проф. А.В. Гейниц, проф. В.И. Елисеенко, проф. П.И. Толстых, проф. Е.Ф. Странадко, д. м. н. В.А. Дербенев, д. м. н. Ю.В. Алексеев, д. м. н. А.А. Ачилов и другие известные специалисты.
По окончании курсов выдается удостоверение государственного образца на право работы с лазерной медицинской техникой (Приказ МЗ РФ № 162 от 19.05.92 г. «О мерах по усилению контроля за разработкой и применением лазерной техники в медицине»).
Адрес: **121165, г. Москва, ул. Студенческая, д. 40, стр. 1, ГНЦ лазерной медицины**
Телефоны для справок: **8-499-766-10-35; 8-499-249-36-52** – Щукина Надежда Андреевна

- **обучает врачей**

  - **В КЛИНИЧЕСКОЙ ОРДИНАТУРЕ** (специальности: 14.00.27 – хирургия; 14.00.37 – анестезиология и реаниматология)
  - **В АСПИРАНТУРЕ** (специальность 14.00.27 – хирургия)

Подробная информация:

- на сайте **http://lasermedicine.ru**
- по телефону: **8-499-249-15-00** – ученый секретарь к. б. н. Картусова Людмила Николаевна

СОВРЕМЕННЫЕ ЛАЗЕРНЫЕ АППАРАТЫ И ТЕХНОЛОГИИ ДЛЯ ХИРУРГИИ И СИЛОВОЙ ТЕРАПИИ

Аппарат ЛСП «ИРЭ-Полюс»

Современные лазерные аппараты в зависимости от рабочей длины волны излучения лазера (0,6–1,9мкм) эффективно используются для рассечения, удаления, перфорации и коагуляции биотканей, интерстициальной термотерапии и лазерной термопластики хрящей.

Возможность проведения операций амбулаторно или в дневном стационаре малоинвазивными технологиями.

Области применения:

- косметология, флебология;
- эндоскопическая, артроскопическая и общая хирургия;
- гинекология, онкология, урология, проктология;
- стоматология, кардиология, фтизиатрия;
- нейрохирургия, неврология;
- оториноларингология;
- ФДТ.

Имеются утвержденные Росздравнадзором Медицинские технологии применения.

Аппарат ЛСП-«ИРЭ-Полюс»
Модель «ЛСП-АЗОР»

ТЕХНИЧЕСКИЕ ХАРАКТЕРИСТИКИ
Длина волны излучения:
0,63–0,69; 0,81; 0,97; 1,06; 1,56; 1,9 мкм
Возможны двухволновые варианты аппарата.
Мощность по желанию заказчика до 60 Вт.
ЖКИ-индикатор. Измеритель мощности.
Габариты от 120x180x280 мм. Вес от 2,5 кг.
Рабочее световолокно 200 – 600 мкм.
Насадка-коллиматор.
Насадка-фокусатор.

Простота в управлении.
Надежность в эксплуатации.

Гарантия 3 года.

НТО «ИРЭ-Полюс»,
тел. (495)380-01-34
vmin@orc.ru

http://www.azormed.ru

ООО «АЗОР»,
тел.(495)494-31-22
azor@azormed.ru

Малогабаритные аппараты универсального действия для применения в хирургии, косметологии, гинекологии, стоматологии, нейрохирургии и других областях медицины. Созданы на основе новейших технологий в области лазерной техники, отвечают самым современным требованиям, предъявляемым к хирургическим лазерным установкам, как по своим техническим возможностям, так и по обеспечению оптимальных условий труда врача, простоте управления и дизайну.

Широкий перечень дополнительного оборудования, гарантия 12 месяцев, послегарантийное обслуживание.

ЛАЗЕРНЫЕ ХИРУРГИЧЕСКИЕ АППАРАТЫ

“Ланцет”
(на базе CO_2 лазера, мощность 20 Вт)

“Лазермед”
(на диодных лазерах, мощность 10 Вт)

Организация обучения врачей методикам работы на базе ФГУ "ГНЦ Лазерной медицины", г. Москва, с выдачей сертификата государственного образца

Фирма “Русский инженерный клуб”
300053, Россия, г. Тула, а/я 712
т./ф.: (4872) 48-47-25, 48-44-69
e-mail: rik@lasermed.ru www.lasermed.ru

Научно-производственный лазерный центр **ТЕХНИКА**

НОВОЕ ПОКОЛЕНИЕ аппаратов лазерной терапии

МУСТАНГ 2000

Серия ПЛЮС : новые возможности, единый дизайн, высокая надежность – ЭФФЕКТИВНОСТЬ ЛЕЧЕНИЯ!

- 1, 2 или 4 канала с возможностью независимой установки параметров
- Широкий выбор лазерных и светодиодных излучающих головок импульсного и непрерывного излучения в диапазоне длин волн от 0,365 до 1,3 мкм
- Контроль и отображение всех параметров излучения для всех типов излучающих головок: мощности, длины волны, дозы воздействия, времени процедуры
- Автоматическое определение и отображение на дисплее типа излучающей головки
- Возможность реализации всех современных методик лазерной и хромосветотерапии

МУСТАНГ 2000+ 4-канальный

Максимальные возможности

МУСТАНГ 2000+ 2-канальный

Оптимальное решение

МУСТАНГ 2000+ 1-канальный

Минимальная стоимость

СТОЙКА УНИВЕРСАЛЬНАЯ

для аппаратов лазерной и физиотерапии серий МУСТАНГ и МУЛАТ

Применение стойки существенно повышает удобство проведения терапевтических процедур

НПЛЦ «Техника»

109443, а/я 17, Москва, Россия, тел.: (495) **638 5237**, 254 9760
факс (495) 254 6901, e-mail: nplc@mail.ru http://www.mustangmed.ru