ISSN 2071-8004

ЛАЗЕРНАЯ МЕДИЦИНА

LASER MEDICINE

18(4)
2014

Аппараты серии «Мустанг» для медицины и косметологии

Третье поколение аппаратов лазерной терапии «Мустанг 2000+»

1, 2 или 4-канальные аппараты с возможностью независимой установки параметров излучения, выполненные в едином дизайне

Широкий выбор лазерных и фотохромных излучающих головок импульсного и непрерывного режима в диапазоне спектра воздействия от ультрафиолетового до инфракрасного

Цифровой контроль параметров излучения для всех типов головок во всем спектральном диапазоне:

- **длины волны**
- **мощности излучения**
- **дозы (энергии) воздействия**

Автоматическое определение и отображение на дисплее **типа** подключенных головок

Высокая надежность

Новая серия головок повышенной эффективности

ТКЛО (лазерные) и **ТБЛО** (БИлазерные) — для поверхностного воздействия
«Beauty Skin» (БИлазерная) — для процедур лазерной биоревитализации

«Мулат»

Аппарат для внутривенного облучения крови

- Диапазон длин волн воздействия от 365 нм (УФ) до 808 нм (ИК)



«Муравей»

Портативный аппарат резонансной магнито-лазерной терапии

- 18 лет успешного применения



Аппаратные физиотерапевтические комплексы

«Мустанг-УроГин»
Сочетанное и комбинированное лазерное + физиотерапевтическое лечение урологических и гинекологических заболеваний

«Мустанг-ТЭД»
Вакуумно-лазерная терапия эректильной дисфункции

«Мустанг-Косметолог»
Комплексные программы омоложения кожи и коррекции фигуры

Электро- и микротоковая терапия

«Мустанг-Физио МЭЛТ-2К, МЭЛТ-1К»
Многофункциональные аппараты-комбайны для электротерапии

«Мустанг-Физио ГальваФор»
Аппарат для гальванизации и электрофореза премиум-класса

Вакуумный массаж

«Мустанг-Вакуум-ДинаВак»
Профессиональный аппарат динамического вакуумного массажа

«Мустанг-Вакуум-МиниВак»
Аппарат вакуумного массажа класса супер-компакт

Реклама

Научно-производственный лазерный центр **«ТЕХНИКА»**
Научный пр, д.20, к.2, технопарк «СЛАВА», тел. (495) 981 55 93, 638 52 37
E-mail: nplc@mail.ru www.mustangmed.ru

ISSN 2071-8004

Научно-практический журнал

ЛАЗЕРНАЯ МЕДИЦИНА

LASER MEDICINE

Журнал основан в 1997 году

Учредитель:
Федеральное государственное бюджетное учреждение
«Государственный научный центр лазерной медицины
Федерального медико-биологического агентства»

Том 18 / Выпуск 4
2014

Подписной индекс Роспечати 81699
ISSN 2071-8004

ЛАЗЕРНАЯ МЕДИЦИНА LASER MEDICINE

Основан в 1997 году Foundation year 1997

Главный редактор
В.И. Козлов, доктор медицинских наук, профессор, заслуженный деятель науки РФ

Заместитель главного редактора
А.В. Гейниц, доктор медицинских наук, профессор

Редколлегия

Ю.В. Алексеев	доктор медицинских наук
А.А. Ачилов	доктор медицинских наук
В.И. Елисеенко	доктор медицинских наук, профессор
О.И. Ефанов	доктор медицинских наук, профессор
А.В. Иванов	доктор физико-математических наук, профессор
М.А. Каплан	доктор медицинских наук, профессор
А.В. Картелишев	доктор медицинских наук, профессор
М.И. Ковалев	доктор медицинских наук, профессор
В.П. Минаев	кандидат технических наук
А.Н. Наседкин	доктор медицинских наук, профессор
И.П. Савинов	доктор медицинских наук, профессор
Е.И. Сидоренко	член-корреспондент РАМН, доктор медицинских наук, профессор
П.В. Смольников	доктор медицинских наук
Е.Ф. Странадко	доктор медицинских наук, профессор
Г.И. Цыганова	кандидат медицинских наук, ответственный секретарь

Редсовет

М.М. Асимов	Минск (Беларусь)
И.М. Байбеков	Ташкент (Узбекистан)
И.И. Беришвили	Москва (Россия)
Г.Е. Брилль	Саратов (Россия)
Ю.А. Владимиров	Москва (Россия)
В.А. Волнухин	Москва (Россия)
Н.А. Данилин	Москва (Россия)
В.А. Дербенев	Москва (Россия)
В.А. Дуванский	Москва (Россия)
А.Р. Евстигнеев	Калуга (Россия)
И.Э. Есауленко	Воронеж (Россия)
В.Н. Каменская	Москва (Россия)
Л.Н. Картусова	Москва (Россия)
Т.Й. Кару	Троицк (Россия)
И.Б. Ковш	Москва (Россия)
А.И. Козель	Челябинск (Россия)
А.М. Коробов	Харьков (Украина)
И.Г. Ляндрес	Минск (Беларусь)
А.М. Макела	Хельсинки (Финляндия)
М.М. Мамедов	Баку (Азербайджан)
Н.Н. Петрищев	Санкт-Петербург (Россия)
А.В. Приезжев	Москва (Россия)
С. Рохкинд	Тель-Авив (Израиль)
В.В. Соколов	Москва (Россия)
В.В. Ступак	Новосибирск (Россия)
В.В. Тучин	Саратов (Россия)
Т.А. Федорова	Москва (Россия)

Оформление первой страницы обложки Ф.Л. Суров

Контактные телефоны редакции: 8 (499) 249-36-52, 249-39-05
E-mail: ziganova@yandex.ru, kozlov@med.rudn.ru
121165, г. Москва, ул. Студенческая, д. 40, строение 1

Издание зарегистрировано в Госкомпечати ПИ № 77-9521 от 30 июля 2001 года.
Журнал индексируется в следующих базах данных: Российский индекс научного цитирования (РИНЦ), БД ВИНИТИ, Ulrich Periodicals Directory. Включен в Перечень ведущих рецензируемых журналов и изданий, в которых должны быть опубликованы основные результаты диссертаций на соискание ученой степени доктора и кандидата наук.
В Регистре ISSN (International Standard Serial Number) зарегистрирован под названием Lazernaâ medicina, сокращенно Lasern.med.
Подписано в печать 20.11.2014. Тираж 400 экз.
Заказ № 9184. Отпечатано в ООО «Тверская фабрика печати». 170006, г. Тверь, Беляковский пер., 46.

Содержание / Contents

«ЛАЗЕРНЫЕ ТЕХНОЛОГИИ В МЕДИЦИНЕ: НАСТОЯЩЕЕ И БУДУЩЕЕ»
Материалы научно-практической конференции, 4–5 декабря 2014 г., Москва
«LASER TECHNOLOGIES IN MEDICINE: PRESENT AND FUTURE»
Materials of the Scientific Conference, December 4–5, 2014, Moscow, Russia

Гейниц А.В., Цыганова Г.И. Лазерные технологии в медицине: настоящее и будущее 11
Geynits A.V., Tziganova G.I. Laser technologies in medicine: present and future

Лазерные технологии в хирургии / Laser Technologies in Surgery

Агаев Б.А., Косаев Дж.В., Намазов И.Л., Будагов И.К. Возможности немедикаментозной коррекции гемостаза и гемореологии до и после реконструктивной операции у больных критической ишемией нижних конечностей 13
Agajev B.A., Kosajev J.V., Namazov I.L., Budagov I.K. Possibilities of non-medicamentous hemostasis and hemorheology correction before and after reconstructive surgeries in patients with critical ischemia of low extremities

Агаев Б.А., Косаев Дж.В., Намазов И.Л., Будагов И.К., Наджафов Н.А. Влияние внутривенного лазерного облучения крови и длительной эпидуральной блокады на системную воспалительную реакцию у больных критической ишемией нижних конечностей 13
Agajev B.A., Kosajev J.V., Namazov I.L., Budagov I.K., Nadzhafov N.A. Influence of intravenous laser blood irradiation and long-lasting epidural block at the systemic inflammatory reaction in patients with critical ischemia of low extremities

Беришвили И.И., Артюхина Т.В., Семенов М.Х. Эффективность ТМЛР – основы креатива 14
Berishvili I.I., Artjykhina T.V., Semenov M.Kh. The effectiveness of transmyocardial laser revascularization – the basis for creativity

Беришвили И.И., Бокерия Л.А. 1006 операций ТМЛР. Каковы результаты? 14
Berishvili I.I., Bokeria L.A. 1006 surgeries for transmyocardial laser revascularization. What are the results?

Брянцев А.В., Минаев В.П. Применение полупроводникового лазерного скальпеля в лапароскопической хирургии детского возраста 14
Brjantzev A.V., Minajev V.P. Semiconductor laser scalpel in laparoscopic pediatric surgeries

Бутаев А.Х., Ахмедов У.Б., Сабиров С.К., Худжамбердыев А.У. Использование лазерного и светодиодного воздействия для стимуляции репарации грудины при стернотомии 15
Butajev A.Kh., Akhmedov U.B., Sabirov S.K., Khudzhamberdijev A.U. Laser and diode light for the stimulation of sternum reparation in sternotomy

Вардиашвили М.Ю., Гейниц А.В., Корнев А.В., Габиев Т.А. Эндовазальная лазерная облитерация большой подкожной вены с мини-флебэктомией – альтернатива традиционной флебэктомии 15
Vardiashvili M.Yu., Geynits A.V., Kornev A.V., Gabijev T.A. Endovasal laser obliteration of the large subdermal vein with miniflebectomy as an alternative to the traditional flebectomy

Гаджиев А.И. Местная анестезия – эффективный способ стимуляции заживления ран 15
Gadzhijev A.I. Topical anaesthesia as an effective way to stimulate wound healing

Гаткин Е.Я., Коновалов А.К., Виноградов А.Я., Пеньков Л.Ю. Лечение методом квантовой фотостимуляции детей с динамической кишечной непроходимостью на фоне гнойного перитонита аппендикулярного генеза 16
Gatkin E.Ya., Konovalov A.K., Vinogradov A.Ya., Penkov L.Yu. Quantum photostimulation for treating dynamic interstinal obstruction in children with purulent peritonitis of appendicular genesis

Гиниатуллин Р.У., Кузьмин А.Н., Володченко А.М., Козель А.И., Астахова Л.В. Экспериментальное обоснование способов лечения ишемических нарушений в ЦНС 16
Giniatullin R.U., Kuzmin A.N., Volodchenko A.M., Kozel A.I., Astakhova L.V. Experimental backgrounding for treating ischemic disorders in the central nervous system

Дербенев В.А., Рыбасов П.И., Исмаилов Г.И. Профилактика нарушений заживления ран после закрытия мышечно-апоневротических дефектов брюшной стенки 16
Derbenev V.A., Ribasov P.I., Ismailov G.I. Prophylactics of impairments in the process of wound healing after closing muscular-aponeurotic defects in the abdominal wall

Дербенев В.А., Гаткин, Е.Я., Веселов А.Э. Применение квантовой стимуляции в лечении огнестрельных ран 17
Derbenev V.A., Gatkin E.Ya., Veselov A.E. Quantum stimulation for treating gun-shot wounds

Дрягин В.Г., Сумная Д.Б., Атманский И.А. Лазеротерапия перед тотальным эндопротезированием тазобедренных суставов по поводу посттравматического коксартроза для профилактики нестабильности имплантатов 18
Drjagin V.G., Sumnaja D.B., Atamansky I.A. Lasertherapy before the total endoprosething of hip joints because of posttraumatic coxarthrosis to prevent implant's instability

Дуванский В.А., Вардиашвили М.Ю., Габиев Т.А. Лазерная допплеровская флоуметрия в оценке микроциркуляции у флебологических пациентов 18
Duvansky V.A., Vardiashvili M.Yu., Gabijev T.A. Laser Doppler-flowmetry for the assessment of microcirculation in phebologic patients

Дуванский В.А., Максименков А.В., Сафронов А.М., Краев Г.П. Лазерные технологии в гастроинтестинальной и эндобилиарной эндоскопии 18
Duvansky V.A., Maximenkov A.V., Safronov A.M., Krajev G.P. Laser technologies in gastrointestinal endobiliary endoscopy

Дуванский В.А., Князев М.В., Краев Г.П. Лазерная допплеровская флоуметрия в гастроинтестинальной эндоскопии 19
Duvansky V.A., Kniazev M.V., Krajev G.P. Laser Doppler-flowmetry in gastrointestinal endoscopy

Ковыршин А.В., Голуб И.Е., Сорокина Л.В. Пролонгированная эпидуральная аналгезия в сочетании с внутрисосудистым лазерным облучением крови в послеоперационном периоде у пациентов после реконструктивных операций на сосудах нижних конечностей и брюшном отделе аорты 19
Kovirshin A.V., Golub I.E., Sorokina L.V. The prolonged epidural analgesia combined with intravascular laser irradiation in the postoperative period in patients after reconstructive surgeries on the lower extremities and on the abdominal part of the aorta

Копаев С.Ю., Малюгин Б.Э., Копаева В.Г. Порядок использования разных уровней энергии эндодиссектора Nd-YAG 1,44 мкм в ходе микроинвазивной лазерной экстракции катаракты 20
Kopajev S.Yu., Maljugin B.E., Kopajeva V.G. The order of utilizing various energy levels of Nd-YAG laser (1.44 µm) endodissector during the micro-invasive cataract extraction

Копаев С.Ю., Малюгин Б.Э., Копаева В.Г. Оценка разрушающей способности Nd-YAG-лазера 1,44 мкм в ходе хирургии катаракты 20
Kopajev S.Yu., Maljugin B.E., Kopajeva V.G. Assessment of the destructive ability of Nd-YAG laser (1.44 µm) during the cataract surgery

Мелконян Г.Г., Мумладзе Р.Б., Гейниц А.В. Применение лазера при лапароскопической холецистэктомии 20
Melkonjan G.G., Mumladze R.B., Geynits A.V. Laser light in laparoscopic cholecystectomy

Мелконян Г.Г., Мумладзе Р.Б., Гейниц А.В. Применение лазерного излучения в комплексном лечении больных с холангитами 21
Melkonjan G.G., Mumladze R.B., Geynits A.V. Laser light in the complex treatment of patients with cholangitis

Мумладзе Р.Б., Мелконян Г.Г., Гейниц А.В. Лазерная литотрипсия у больных с холедохолитиазом 21
Mumladze R.B., Melkonjan G.G., Geynits A.V. Laser lithotripsy in patients with choledocholithiasis

Мусихин Л.В., Ширяев В.С., Бугровская О.И., Саженина Е.И., Смольников П.В., Баженова Г.Е. Возможности нефармакологической оптимизации защиты периоперационных периодов в гериатрической общехирургической практике 21
Musikhin L.V., Shirjaev V.S., Bugrovskaya O.I., Sazhenina E.I., Smolnikov P.V., Bazhenova G.E. Possibilities of pharmacological optimization to protect perioperative periods in the geriatric surgical practice 21

Мустафаев Р.Д., Гейниц А.В., Тихов Г.В. Лазерные технологии в лечении перитонита 22
Mustafajev R.D., Gyenits A.V., Tikhov G.V. Laser technologies for treating peritonitis

Пантелеев В.С., Мушарапов Д.Р., Соколов В.П., Заварухин В.А. Углекислотный лазер «Ланцет» в амбулаторной хирургии 22
Pantelejev V.S., Musharapov D.R., Sokolov V.P., Zavarukhin V.A. CO_2-laser «Lancet» in the out-patient surgical practice

Розанов В.Е., Болотников А.И., Розанова М.В., Бондаренко А.В. Физические энергии в лечении больных с острыми легочными нагноениями 22
Rozanov V.E., Bolotnikov A.I., Rozanova M.V., Bondarenko A.V. Physical energies in treating patients with acute pulmonary suppurations

Розанов В.Е., Болотников А.И., Розанова М.В., Бондаренко А.В. Роль плазменных потоков в лечении пострадавших с перитонитом 23
Rozanov V.E., Bolotnikov A.I., Rozanova M.V., Bondarenko A.V. The role of plasma flows in treating patients with peritonitis

Розанов В.Е., Болотников А.И., Хайкин И.В., Островский Е.М. Физическая плазма (NO-терапия) в лечении гнойно-некротических осложнений синдрома диабетической стопы 23
Rozanov V.E., Bolotnikov A.I., Khaikin I.V., Ostrovsky E.M. Physical plasma (NO-therapy) in treating purulent-necrotic complications of the diabetic foot syndrome

Ступак В.В., Шабанов С.В. Отдаленные результаты хирургического лечения новообразований краниовертебрального перехода 24
Stupak V.V., Shabanov S.V. Long-term results of the surgical treatment of neoplasms in the cranivertebral passage

Ступак В.В., Шабанов С.В. Отдаленные результаты хирургического лечения первичных опухолей спинного мозга типа «песочные часы» 24
Stupak V.V., Shabanov S.V. Long-term results of surgical treatment of primary tumours of the sand-glass type in the spinal marrow

Ступак В.В., Бузунов А.В. Качество жизни пациентов с парасагиттальными менингиомами, оперированных с использованием лазерных технологий 24
Stupak V.V., Buzunov A.V. The quality of life in patients operated on parasaggital meningiomas using laser technologies

Ступак В.В., Бузунов А.В. Динамика неврологического статуса у больных, оперированных по поводу базальных менингиом с помощью неодимового лазера 25
Stupak V.V., Buzunov A.V. Dynamics of the neurological status in patients operated on basal meningiomas using the neodymium laser

Сумная Д.Б., Кинзерский С.А., Садова В.А., Кинзерский А.А., Сумный Н.А., Сумная Т.А. Лазеротерапия в реабилитации пациентов с радикулопатиями вертеброгенного генеза 25
Sumnaja D.B., Kinzersky S.A., Sadova V.A., Kinzersky A.A., Sumnyi N.A., Sumnaja T.A. Lasertherapy in the rehabilitation of patients with radiculopathies of vertebrogenic genesis

Толстых П.И., Дербенев В.А. Раджабов А.А., Соловьева А.Б., Спокойный А.Л., Исмаилов Г. И.-О., Маушев В.М. Оптимизация фотохимической терапии гнойных ран мягких тканей 26
Tolstykh P.I., Derbenev V.A., Radzhabov A.A., Solovjeva A.B., Spokoiny A.L., Ismailov G.I., Maushev V.M. Optimization of the photochemic therapy technique for treating purulent wounds in soft tissues

Толстых П.И., Дербенев В.А., Осокин В.В., Кривихин Д.В., Чернобай А.В., Исмаилов Т.И., Раджабов А.А., Маушев В.А. Коррекция микроциркуляции и лечение ран, формирующихся после некрэктомии у больных со смешанной и ишемической формами диабетической ангиопатии нижних конечностей 26
Tolstykh P.I., Derbenev V.A., Osokin V.V., Krivikhin D.V., Chernobai A.V., Ismailov T.I., Radzhabov A.A., Maushev V.A. Correction of microcirculation and treatment of wounds after necrectomy in patients with mixed and ischemic diabetic angiopathy of low extremities

Ганс Хайнц. Лазер заменяет скальпель в хирургии – как это выглядит в лечении предстательной железы 26
Hans Hainz. Laser replaces Scalpel in Surgery – how shows Prostatetherapy

Чернеховская Н.Е., Дубинская Т.К., Волова А.В., Кудзоева А.А., Ляшенко Г.А. Оксид азота в комплексном лечении больных с рубцовыми стенозами пищевода 27
Chernekhovskaya N.E., Dubinskaya T.K., Volova A.V., Kudzoeva A.A., Ljashenko G.A. Nitrogen oxide in the complex treatment of patients with scar esophageal stenoses

Чернеховская Н.Е., Поваляев А.В., Кудзоева А.А. Влияние оксида азота на микроциркуляцию при лечении эрозивно-язвенных желудочных кровотечений 27
Chernekhovskaya N.E., Povaliaev A.V., Kudzoeva A.A. Effects of Nitrogen oxide at the microcirculation in patients with erosive-ulcerative bleedings from the stomach

Чернядьев С.А., Черноокoв А.И., Жиляков А.В., Коробова Н.Ю. Сравнение эффективности пункционной УЗ-контролируемой лазерной облитерации синовиальных кист и бурситов с консервативными методиками 28
Chernjadjev S.A., Chernookov A.I., Zhiljakov A.V., Korobova N.Yu. Comparative effectiveness of puncture UZ-controlled laser obliteration of synovial cysts and bursitis with conservative techniques

Ширяев В.С., Мусихин Л.В., Бугровская О.И., Саженина Е.И., Баженова Г.Е. Гипертоническая болезнь, низкоинтенсивная лазерная терапия и хирургическая операция у пожилых пациентов 28
Shirjaev V.S., Musikhin L.V., Bugrovskaya O.I., Sazhenina E.I., Bazhenova G.E. Hypertensive disease, low-level laser therapy and surgical interventions in elderly patients

Яфаров А.Р., Гульмурадова Н.Т., Гаджиев А.И. Лазерное излучение на этапах лапароскопической холецистэктомии 28
Yafarov A.R., Gulmuradova N.T., Gadzhiev A.I. Laser irradiation during laparoscopic cholecystectomy

Лазерные технологии в терапии / Laser Technologies in Therapy

Бурдули Н.Н., Бурдули Н.М. Влияние низкоинтенсивного лазерного излучения на активность заболевания (DAS28) у больных ревматоидным артритом.....29
Burduli N.N., Burduli N.M. Influence of low-level laser irradiation at the activity of DAS28 in patients with rheumatoid arthritis

Ветрова З.Д., Ачилов А.А., Елисеенко В.И. Альфафетопротеин, лазеро- и озонотерапия в лечении больных ИБС с гиперхолестеринемией...29
Vetrova Z.D., Achilov A.A., Yeliseenko V.I. Alfafetoprotein, laser and ozone therapy in patients with ischemic heart disease and hypercholesterolemia

Володин П.Л., Яблокова И.А. Оптимизация лазерных технологий лечения глубоко недоношенных детей 29
Volodin P.L., Yablokova I.A. Optimization of laser technologies in treating deeply immature newborns

Галагуза В.Н., Гаткин Е.Я., Рустамова Н.А. Диагностика и лечение синдрома ромбовидной мышцы.....30
Galaguza V.N., Gatkin E.Ya., Rustamova N.A. Diagnosis s and treatment of the rhombic-shape muscle

Гаткин Е.Я., Гусева Н.Б., Казанская И.В. Эффективность применения лазеротерапии в лечении детей с нейрогенной дисфункцией мочевого пузыря.....30
Gatkin E.Ya., Guseva N.B., Kazanskaya I.V. Lasertherapy effectiveness in treating children with neurogenic dysfunction of the urinary bladder

Гиреева Е.Ю. Клиническая эффективность лазерной терапии в комплексном лечении больных стабильной стенокардией напряжения.....31
Gireeva E.Yu. Clinical effectiveness of lasertherapy in the complex treatment of patients with the stable exertional angina

Ершова И.Л., Каплан М.А., Сокол Н.И., Полуэктова М.В., Ершова Л.М. Наш опыт использования внутривенного лазерного облучения крови зеленым лазером у больных гиперлипидемией.....31
Yershova I.L., Kaplan M.A., Sokol N.I., Poluectova M.V., Yershova L.M. Our experience in treating patients with hyperlipidemia using the green laser light for intravenous blood irradiation

Журавлев В.Ф., Леонов Б.И., Странадко Е.Ф., Потапов В.Н., Чен Чун Лан, Писковитина Ю.Л. Инновационная технология дозированной, низкоинтенсивной, лазерной физиорефлексотерапии больных артериальной гипертензией 32
Zhuravlev V.F., Leonov B.I., Stranadko E.Ph., Potapov V.N., Chen Chunlan, Piscovitina J.L. New technologies' laser reflexotherapy, low-level laser irradiation of patients with arterial hypertension

Карабинская Е.В., Баранов В.Н., Кошелева О.М. Применение низкоинтенсивного лазерного излучения крови (ВЛОК) в лечении различных иммунопатологических состояний 32
Karabinskaya E.V., Baranov V.N., Kosheleva O.M. Low-level laser for intravenous blood irradiation in treating various immunopathologic conditions

Карандашов В.И., Линде Е.В., Орджоникидзе З.Г., Павлов В.И., Марьясова Д.А. Применение коротковолнового светодиодного излучения в подготовке спортсменов высокой квалификации.....33
Karandashov V.I., Linde E.V., Ordzhonikidze Z.G., Pavlov V.I., Marjasova D.A. Shortwave diode irradiation in preparing sportsmen of high qualification

Карандашов В.И., Островский Е.И. Изменение функции тромбоцитов при проведении фотогемотерапии у больных с сосудистыми заболеваниями.....33
Karandashov V.I., Ostrovsky E.I. Changes in platelet functions under photohemotherapy in patients with vascular diseases

Ковалева Т.В. Лазерная терапия: прошлое, настоящее и перспективы будущего.....34
Kovaleva T.V. Laser therapy: past, present and future perspectives

Кузьмин А.Н. Применение рекомбинантного эритропоэтина в сочетаниии с лазерным излучением в лечении ишемического инсульта у крыс 34
Kuzmin A.N. Recombinant erythropoietin in combination with laser light for treating ischemic stroke in rats

Ану Макела. Использование голубого и зеленого света для лечения первичного склерозирующего холангита 35
Anu Mäkelä. Use of blue and green light in the treatment of primary sclerosing cholangitis

Малиновский Е.Л. Клинические возможности использования новых параметров ВЛОК.....36
Malinovsky E.L. Clinical possibilities for the application of new intravenous laser blood irradiation parameters

Москвин С.В., Иванченко Л.П. Хронобиологические подходы в сочетанной лазерной терапии больных эректильной дисфункцией и простатитами.....36
Moskvin S.V., Ivanchenko L.P. Chronobiologic approaches in combination with laser therapy in patients with erectile dysfunction and prostatitis

Островский Е.И., Карандашов В.И., Шатохина С.Н. Оценка эффективности применения фотогемотерапии синим светом при лечении бронхиальной астмы по анизоморфонам сыворотки крови 36
Ostrovsky E.I., Karandashov V.I., Shatoshina S.N. Assessment of the effectiveness of photohemotherapy with blue light when analyzing anisomorphone changes in the blood serum of patients with bronchial asthma

Трушкин Р.Н., Елисеенко В.И. Профилактика и лечение пиелонефрита с использованием современных лазерных технологий 37
Trushkin R.N., Yeliseenko V.I. Prophylactics and treatment of pyelonephritis with modern laser technologies

Шарипова Э.Ш. Низкоинтенсивная лазеротерапия в комплексном лечении остеоартроза 37
Shairpova E.Sh. Low-level laser therapy in the complex treatment of osteoarthrosis

Фотодинамическая терапия и флюоресцентная диагностика / Photodynamic Therapy and Fluorescent Diagnosis

Великанов Е.В., Терещенко С.Г., Рогаткин Д.А., Лапаева Л.Г., Мечева Л.В. Применение флюоресцентной спектроскопии (ФС) для диагностики неопластических изменений желудочно-кишечного тракта (ЖКТ).....38
Velikanov E.V., Tereschenko S.G., Rogatkin D.A., Lapajeva L.G., Mecheva L.V. Fluorescent spectroscopy for diagnosing neoplastic changes in the gastro-intestinal tract

Великанов Е.В., Терещенко С.Г., Никитина Н.В., Рогаткин Д.А., Лапаева Л.Г. Возможности оценки эндогенной флюоресценции в диагностике неспецифического язвенного колита.....38
Velikanov E.V., Tereschenko S.G., Nikitina N.V., Rogatkin D.A., Lapajeva L.G. Possibilities of diagnosing the non-specific ulcerative colitis with endogenic fluorescence

Володин П.Л., Яблокова И.А., Борисова А.В. Флюоресцентная ангиография в определении тактики лазерного лечения тяжелых постпороговых стадий активной ретинопатии недоношенных.....38
Volodin P.L., Yablokova I.A., Borisova A.V. Fluorescent angiography in determining the tactics of laser treatment of severe post-threshold stages of active retinopathy in premature newborns

Дербенев В.А., Кулешов И.Ю., Елисеенко В.И., Гаткин Е.Я., Акимов А.А. Фотодинамическая терапия экспериментальных огнестрельных ран мягких тканей 39
Derbenev V.A., Kuleshov I.Yu., Yeliseenko V.I., Gatkin E.Ya., Akimov A.A. Photodynamic therapy for treating experimental gun-shot wounds in the soft tissue

Долидзе Д.Д., Мумладзе Р.Б., Варданян А.В., Лебединский И.Н., Мельник К.В., Мелконян Г.Г., Комиссаров А.Н. Фотодинамическая визуализация околощитовидных желез при хирургическом лечении больных раком щитовидной железы с метастазами в лимфатических узлах шеи 39
Dolidze D.D., Mumladze R.B., Vardanjan A.V., Lebedinsky I.N., Melnik K.V., Melkonjan G.G., Komissarov A.N. Photodynamic visualization of the parathyroid glands in surgical treatment of patients with thyroid gland cancer having metastases in the cervical lymph nodes

Дуванский Р.А., Торчинов А.М., Умаханова М.М. Фотодинамическая терапия дисплазий шейки матки 40
Duvansky R.A., Torchinov A.M., Umakhanova M.M. Photodynamic therapy of uterine cervix dysplasias

Дуванский Р.А., Торчинов А.М., Умаханова М.М. Фотодинамическая терапия некоторых неопухолевых заболеваний шейки матки 40
Duvansky R.A., Torchinov A.M., Umakhanova M.M. Photodynamic therapy of non-tumoural lesions of the uterine cervix

Жарова Т.А., Иванников С.В., Странадко Е.Ф., Лощенов В.Б., Рябова А.В., Лощенов М.В. Перспективы применения фотодинамической терапии и реконструктивных артроскопических технологий с использованием лазерного излучения при артрозах крупных суставов 40
Zharova T.A., Ivannikov S.V., Stranadko E.F., Loschenov V.B., Rjabova A.V., Loschenov M.V. Perspectives of photodynamic therapy and reconstructive arthroscopic technologies with laser light application in patients with arthroses of large joints

Князев М.В., Дуванский В.А. Аутофлуоресцентная эндоскопическая диагностика эпителиальных новообразований желудка 41
Knjazev M.V., Duvansky V.A. Autofluorescent endoscopic diagnostics of epithelial neoplasms in the stomach

Князев М.В., Дуванский В.А. Эндоскопическая аутофлуоресценция в визуализации колоректальных неоплазий 41
Knjazev M.V., Duvansky V.A. Endoscopic autofluorescence for visualizing colorectal neoplasms

Логунова Е.В., Русанова Е.В., Наседкин А.Н., Грачев Н.С. Повышение эффективности антимикробной фотодинамической терапии воспалительных заболеваний ЛОР-органов 41
Logunova E.V., Rusanova E.V., Nasedkin A.N., Grachev N.S. Increasing the effectiveness of antimicrobial photodynamic therapy for treating inflammatory diseases in ENT patients

Лытасова Е.С., Толстых М.П., Маслов В.В. Фотодинамическая терапия в комплексном лечении хронических постлучевых язв 42
Litasova E.S., Tolstykh M.P., Maslov V.V. Photodynamic therapy in the complex treatment of chronic post-radial ulcers

Мустафаев Д.М., Наседкин А.Н. Наш опыт фотодинамической терапии рака гортани 42
Mustafajev D.M., Nasedkin A.N. Our experience in treating larynx cancer with photodynamic therapy

Плавский В.Ю., Пиванкова Н.Н., Юдина Н.А., Третьякова А.И., Плавская Л.Г., Микулич А.В., Казючиц О.А., Сердюченко Н.С., Улащик В.С. Сравнительная эффективность использования противомикробных препаратов в качестве сенсибилизаторов для антимикробной фотодинамической терапии 43
Plavsky V.Yu., Pivankova N.N., Yudina N.A., Tretjakova A.I., Plavskaya L.G., Mikulich A.V., Kazjuchitz O.A., Serdjuchenko N.S., Ulaschik V.S. The comparative effectiveness of antimicrobial preparations used as sensitizers for antimicrobial photodynamic therapy

Попов П.Б. Отдаленные результаты ФДТ преинвазивного и инвазивного рака шейки матки 43
Popov P.B. Long-term results after photodynamic therapy of preinvasive and invasive cancer of the uterine cervix

Попов П.Б. Возможности ФДТ местнораспространенной меланомы слизистых оболочек 44
Popov P.B. PDT for locally spreaded melanoma of the mucous membranes

Странадко Е.Ф. Фотодинамическая терапия упорно рецидивирующего рака кожи 44
Stranadko E.F. Photodynamic therapy of persistently recurring skin cancer

Терещенко С.Г., Лапаева Л.Г., Рогаткин Д.А., Титаева А.А. Флюоресцентная диагностика доброкачественных заболеваний желудка 44
Tereschenko S.G., Lapajeva L.G., Rogatkin D.A., Titajeva A.A. Fluorescent diagnostics of benign lesions in the stomach

Лазерные технологии в гинекологии / Laser Technologies in Gynecology

Гульмурадова Н.Т., Рохлина Е.В. Лазерные технологии в лечении фоновых заболеваний шейки матки 45
Gulmuradova N.T., Rokhlina E.V. Laser technologies in treating background diseases of the uterine cervix

Дуванский Р.А., Дуванский В.А. Лазерная и радиочастотная абляция в лечении фоновых и предраковых заболеваний шейки матки 45
Duvansky R.A., Duvansky V.A. Laser and radiofrequency ablation for treating background and pre-cancer lesions in the uterine cervix

Дуванский Р.А., Дуванский В.А. Лазерная допплеровская флоуметрия как метод оценки микроциркуляции шейки матки 46
Duvansky R.A., Duvansky V.A. Laser Doppler flowmetry as a technique for assessing microcirculation in the uterine cervix

Дуванский Р.А., Дуванский В.А. Оптическая когерентная томография в оценке неопластических изменений шейки матки 46
Duvansky R.A., Duvansky V.A. Optic coherent tomography for assessing neoplastic changes in the uterine cervix

Ефремова Л.Д. Лечебные аспекты лазерного омоложения в гинекологии 47
Yefremova L.D. Curative aspects of laser rejuvenation in gynecology

Ковчур П.И. Дифференцированный подход в лечении предопухолевых заболеваний шейки матки – реальный фактор вторичной профилактики рака шейки матки 47
Kovchur P.I. Differential approach for treating pre-neoplastic processes in the uterine cervix – a real factor for the secondary prophylactics of cancer in the uterine cervix

Семенчук В.Л., Ляндрес И.Г. Экспериментальное обоснование применения лазерного излучения оптимальной длины волны и параметров для фетоскопической лазерной коррекции фето-фетального трансфузионного синдрома 47
Semenchuk V.L., Ljandres I.G. Experimental backgrounding for the application of laser light of optimal wavelength and parameters for the fetoscopic laser correction of feto-fetal transfusion syndrome

Лазерные технологии в дерматокосметологии / Laser Technologies in Dermatocosmetology

Гейниц А.В., Данилин Н.А., Абдулаева С.В., Окушко С.С. Сочетанная эпидермальная и дермальная фракционная абляция в лечении атрофических рубцов постакне 48
Geynits A.V., Danilin N.A., Abdulajeva S.V., Okushko S.S. Combined epidermal and dermal fraction ablation for treating atrophic post-acne scars

Гейниц А.В., Данилин Н.А., Абдулаева С.В., Окушко С.С. Оценка результатов комбинированной поверхностной и глубокой CO_2-лазерной фракционной абляции при коррекции возрастных изменений кожи 48
Geynits A.V., Danilin N.A., Abdulajeva S.V., Okushko S.S. Assessment of combined superficial and deep CO_2-laser fraction ablation for correcting age skin changes

Гейниц А.В., Данилин Н.А., Курдяев И.В., Абдулаева С.В. Лазерная липосакция в пластической хирургии....49
Geynits A.V., Danilin N.A., Kurdiajev I.V., Abdulajeva S.V. Laser liposuction in plastic surgery

Горбатова Н.Е., Золотов С.А., Дорофеев А.Г., Романов Д.В., Гейниц А.В., Данилейко Ю.К., Салюк В.А. Эффективность интерстициальной лазерной фотодеструкции при лечении комбинированных форм гемангиом у детей....49
Gorbatova N.E., Zolotov S.A., Dorofejev A.G., Romanov D.V., Geynits A.V., Danileiko Yu.K., Saljuk V.A. Effectiveness of interstitial laser photodestruction for treating combined forms of hemangiomas in children

Горбатова Н.Е., Золотов С.А., Никифоров С.М., Симановский Я.О., Алимпиев С.С., Гейниц А.В., Елисеенко В.И. Эстетическая коррекция рубцовой деформации кожных покровов у детей импульсным излучением CO_2-лазера малой длительности....49
Gorbatova N.E., Zolotov S.A., Nikiforov S.M., Simanovsky Ya.O., Alimpiev S.S., Geynits A.V., Yelisejenko V.I. Aesthetic correction of scarring deformations on skin surfaces in children using CO_2-laser light with short pulse duration

Дремова Е.Е., Гейниц А.В. Диагностика и лечение кератозов кожи 50
Dremova E.E., Geynits A.V. Diagnosis and treatment of skin keratoses

Мыслович Л.В. Лазерная гиалуронопластика с использованием АЛТ «МУСТАНГ-2000»....50
Myslovich L.V. Laser hyaluronic plasty using therapeutic laser apparatus ALT «Mustang-2000»

Николаева Е.В., Алексеев Ю.В., Ларюшин А.И., Соснин Э.А. Применение ультрафиолетового излучения в диапазоне длин волн 305–315 нм в терапии ряда дерматологических заболеваний 51
Nikolajeva E.V., Aleksejev Yu.V., Larjushin A.I., Sosnin E.A. Ultraviolet irradiation in the wavelength range 305–315 μm for treating a number of dermatological diseases

Хашимов Ф.Ф., Байбеков И.М. Лазерное и светодиодное воздействие на угри и формирование постугревых рубцов и келоидов....51
Khashimov F.F., Baibekov I.M. Laser and diode irradiation of acne and formation of post-acne scars and kelloids

Шейко Е.А., Козель Ю.Ю., Златник Е.Ю., Шихлярова А.И., Супик Ж.С. Патогенез быстрорастущих гемангиом у детей раннего возраста при фотохромотерапии (ФХТ) 51
Sheiko E.A., Kozel Yu.Yu., Zlatnik E.Yu., Shikhljarova A.I., Supik Zh.S. Pathogenesis of rapidly growing hemangiomas in little children under photochromotherapy

Лазерные технологии в оториноларингологии / Laser Technologies in Otorhinolaryngology

Исаев В.М., Егоров В.М., Наседкин А.Н., Мустафаев Д.М., Исаев Э.В. Лазерная хирургия дисфункций слуховой трубы 52
Isajev V.M., Yegorov V.M., Nasedkin A.N., Mustafajev D.M., Isajev E.V. Laser surgery for treating auditory tube dysfunction

Исаев В.М., Егоров В.М., Наседкин А.Н., Мустафаев Д.М., Исаев Э.В. Лечение хронического верхнечелюстного синусита с помощью фотодинамической терапии 52
Isajev V.M., Yegorov V.M., Nasedkin A.N., Mustafajev D.M., Isajev E.V. Photodynamic therapy for treating chronic maxillary sinusitis

Исаев В.М., Егоров В.М., Наседкин А.Н., Мустафаев Д.М., Исаев Э.В. Излучение ИАГ-Но лазера в особых терапевтических режимах в лечении вазомоторного ринита и синдрома Сладера 53
Isajev V.M., Yegorov V.M., Nasedkin A.N., Mustafajev D.M., Isajev E.V. YAG-Ho laser irradiation in specific therapeutic regimes for treating vasomotor rhinitis and Slader syndrome

Комарова Ж.Е., Наседкин А.Н., Селин В.Н. Лазерная терапия в комплексе лечения больных с хроническими рубцовыми стенозами гортани и трахеи....54
Komarova Zh.E., Nasedkin A.N., Selin V.N. Laser therapy in the complex treatment of patients with chronic scarring stenosis of the larynx and trachea

Лапченко А.С. Лазерная вазоконхотомия в лечении гипертрофического ринита 54
Lapchenko A.S. Laser vasoconchotomy in treating hypertrophic rhinitis

Лапченко А.С. Опыт применения диодного лазера в хирургии гортани....54
Lapchenko A.S. Our experience in applying the diode laser in laryngeal surgeries

Лапченко А.С., Кучеров А.Г., Ордер Р.Я. Лечение острых воспалительных заболеваний гортани и их гнойных осложнений методом антимикробной фотодинамической терапии....55
Lapchenko A.S., Kucherov A.G., Order R.Ya. The technique of antimicrobial photodynamic therapy for treating acute inflammatory diseases in the larynx and their purulent complications

Лапченко А.С., Кирасирова Е.А. Ведение больных после реконструктивных вмешательств на гортани и трахее 55
Lapchenko A.S., Kirasirova E.A. Care for patients after reconstructive interventions on the larynx and trachea

Лихачева Е.В. Новые возможности комплексного лечения полипоза носа при помощи хирургического лазерного аппарата «Лазермед»....56
Likhacheva E.V. New possibilities for the complex treatment of nasal polyposis with surgical laser apparatus «Lasermed»

Мусатенко Л.Ю. YAG-Ho (гольмиевый) лазер в лечении больных вазомоторным ринитом 56
Musatenko L.Yu. YAG-Ho laser for treating patients with vasomotor rhinitis

Наседкин А.Н. Лазерная хирургия храпения (17-летний опыт) 57
Nasedkin A.N. Laser surgery for treating snoring (17-year experience)

Наседкин А.Н., Грачев Н.С., Логунова Е.В. Лазерная хирургия хронических гипертрофических, вазомоторных и аллергических ринитов....57
Nasedkin A.N., Grachev N.S., Logunova E.V. Laser surgery for treating chronic hypertrophic, vasomotor and allergic rhinitis

Самбулов В.И. Лазерохирургия гломусных опухолей среднего уха....58
Sambulov V.I. Laser surgery for glomus tumours in the middle ear

Лазерные технологии в стоматологии / Laser Technologies in Dentistry

Ефанов О.И., Суханова Ю.С., Володина Е.В. Лазерная стимуляция эпителизации при красном плоском лишае слизистой оболочки полости рта 58
Yefanov O.I., Sukhanova Yu.S., Volodina E.V. Laser stimulation of epithelisation of the oral mucous in lichen ruber planus

Ефанов О.И., Суханова Ю.С. Оптимизация дозирования магнито-инфракрасной лазерной терапии при пародонтите 58
Yefanov O.I., Sukhanova Yu.S. Optimization of dosage for the magnet-infrared laser therapy in paradontitis

Коровкина А.Н., Коровкин В.В. Лазерная диагностика микроциркуляции тканей пародонта 59
Korovkina A.N., Korovkin V.V. Laser diagnosis of paradontum tissue microcirculation

Людчик Т.Б., Ляндрес И.Г., Шкадаревич А.П., Базык-Новикова О.М. Лазер в хирургии доброкачественных образований слюнных желез 59
Ljudchik T.B., Ljandres I.G., Shkadarevich A.P., Basik-Novikova O.M. Lasers in the surgery of benign neoplasms in the saliva glands

Мишота Л.Б. Изучение эффективности применения светового излучения различных длин волн при лечении пульпита в постоянных зубах с несформированными корнями у детей 60
Mishota L.B. Studies on the effectiveness of light irradiation with various wavelengths for treating pulpitis in permanent teeth with unformed roots in children

Морозова Е.А., Тарасенко С.В., Тарасенко И.В., Гарипов Р.Д. Анализ сканирующей электронной микроскопии поверхностей имплантатов после лазерного воздействия 60
Morozova E.A., Tarasenko S.V., Tarasenko I.V., Garipov R.D. Analysis of findings after scanning electronic microscopy of implant surfaces after laser irradiation

Пиямов Р.Р., Тарасенко С.В., Морозова Е.А. Лечение пациентов с периапикальными поражениями путем сочетанного применения Er:YAG и диодного лазера под контролем дентального микроскопа 60
Pijamov R.R., Tarasenko S.V., Morozova E.A. Treatment of periapical lesions using a combined application of Er:YAG and diode laser under the control of dental microscope

Степанов М.А., Тарасенко С.В. Применение высокоинтенсивных лазеров в хирургическом лечении плоского лишая челюстно-лицевой области 61
Stepanov M.A., Tarasenko S.V. High-level lasers in the surgical treatment of lichen plantus of the maxillofacial area

Тарасенко С.В., Макарова Е.В., Меликян А.Л. Применение эрбиевого лазера в амбулаторной хирургической стоматологии у пациентов с риском развития кровотечения на фоне нарушений тромбоцитарного гемостаза 61
Tarasenko S.V., Makarova E.V., Melikjan A.L. Erbium laser in the out-patient surgical dentistry in patients having thrombocytic hemostasis and the risk for developing bleeding

Тарасенко С.В., Вавилова Т.П., Морозова Е.А., Тарасенко И.В. Влияние лазерного излучения на регенерацию тканей челюстно-лицевой области 61
Tarasenko S.V., Vavilova T.P., Morozova E.A., Tarasenko I.V. Influence of laser irradiation at the regeneration of tissues in the maxillofacial area

Хурхуров Б.Р., Тарасенко С.В., Морозова Е.А. Применение хирургических лазерных технологий при амбулаторном лечении пациентов с гнойно-воспалительными заболеваниями челюстно-лицевой области 62
Khurkhurov B.R., Tarasenko S.V., Morozova E.A. Surgical laser technologies for treating patients with purulent-inflammatory diseases in the maxillofacial area

Механизмы взаимодействия лазерного излучения с биотканями / Mechanisms of Laser Light Interaction with Biotissues

Алексеев Ю.В., Миславский О.В., Иванов А.В., Шумилова Н.М. Изменение иммунизирующих свойств некоторых стафилококковых антигенов под воздействием лазерного излучения длиной волны 1270 нм 62
Alexeev Yu.V., Mislavsky O.V., Ivanov A.V., Shumilova N.M. Changes in immunizing properties of some Staphylococcus antigens under laser irradiation with wavelength 1270 μm

Байбеков И.М., Бутаев А.Х., Байбекова М.И. Кожа и кровь – универсальные органы-мишени при лазерных и светодиодных воздействиях 62
Baibekov I.M., Butajev A.Kh., Baibekova M.I. Skin and blood – universal organs-targets for laser and light-emitting diode impacts

Бочков М.С., Качалин А.С., Баранов В.Н. Зависимость роста мицеллярного плесневого гриба рода Mucor от параметров НИЛИ 63
Bochkov M.S., Kachalin A.S., Baranov V.N. Correlation between the growth of mycelium mold fungus of Mucor strain and low-level laser irradiation parameters

Брилль Г.Е. Перспективы клинико-экспериментальных исследований биоэффектов низкоинтенсивного лазерного излучения (НИЛИ) 63
Brill G.E. Perspectives of clinico-experimental studies on bioeffects of low-level laser irradiation

Елисеенко В.И., Амбарцумян Р.Ф. Патогенетические механизмы эффективности ТМЛР сердца 64
Yeliseenko V.I., Ambartzumjan R.F. Pathogenetic mechanisms of the effectiveness of transmyocardial laser revascularization

Залесская Г.А. Фотомодификация крови терапевтическими дозами оптического излучения 64
Zalesskaya G.A. Blood Photomodification with therapeutic doses of optic irradiation

Ибрагимов А.Ф., Бутаев А.Х., Мардонов Д.Н., Байбеков А.И. Влияния лазерного и светодиодного «душа» на репаративные процессы 64
Ibragimov A.F., Butajev A.Kh., Mardonov D.N., Baibekov A.I. Effects of laser and diode light «shower» at reparative processes

Качалин А.С., Бочков М.С., Баранов В.Н. Исследование влияния действия низкоэнергетического лазера (λ = 670 нм) и ультразвука на морфологию листьев *Ficus elastica* 65
Kachalin A.S., Bochkov M.S., Baranov V.N. Studies on the effects of low-level laser light (λ = 670 μm) and ultrasound irradiation at the morphology of leaves *Ficus elastica*

Коробов А.М. О фототрансформации излучения различных участков видимого диапазона спектра в тканях биологических объектов *in vivo* 65
Korobov A.M. On the phytotransformation of various spectral irradiations in biotissue objects «*in vivo*»

Лисиенко В.М. Роль биофизических методов исследования в определении тенденций течения патологического процесса 66
Lisijenko V.M. The role of biophysical methods in determining tendencies in the course of pathological process

Мартусевич А.К., Перетягин П.В., Перетягин С.П., Ашихмин С.П. Влияние ингаляций оксида азота на состояние микроциркуляции у здоровых крыс 66
Martusevich A.K., Peretjagin P.V., Peretjagin S.P., Ashichmin S.P. Effects of nitric oxide inhalations at the mircocirculation in healthy rats

Мартусевич А.К., Перетягин С.П., Перетягин П.В., Давыдюк А.В. К нормированию уровня микроциркуляции у крыс линии Вистар 66
Martusevich A.K., Peretjagin S.P., Peretjagin P.V., Daviduk A.V. The rationing level of microcirculation in Wistar rats

Минаев В.П. О биофизических процессах, определяющих характер силового воздействия лазерного излучения на биоткани 67
Minajev V.P. On biophysical processes determining the character of laser light force impact at biotissues

Москвин С.В., Антипов Е.В., Киселева О.Н. Анализ возможных путей повышения эффективности лазерофореза и лазерного освечивания мезенхимальных стволовых клеток 67
Moskvin S.V., Antipov E.V., Kiseleva O.N. Analysis of possible ways for increasing effectiveness of laserophoresis and laser irradiation of menenchymal stem cells

Мустафаев Р.Д., Гейниц А.В., Тихов Г.В., Баженова Г.Е. Лазерные технологии в лечении экспериментального перитонита 67
Mustafajev P.D., Geynits A.V., Tikhov G.V., Bazhenova G.E., Баженова Г.Е. Laser technologies in treating experimental peritonitis

Петрищев Н.Н., Папаян Г.В., Гришачева Т.Г., Струй А.В. Фотореактивность сосудов микроциркуляторного русла 68
Petrischev N.N., Papayan G.V., Grishacheva T.G., Strui A.V. Photoreactivity in vessels of microcircularoty flow

Плавский В.Ю., Барулин Н.В., Бушу С.Б., Казак Н.С., Рубинов А.Н. Новые данные о закономерностях взаимодействия лазерного излучения с биологическими системами в присутствии постоянного магнитного поля 68
Plavsky V.Yu., Barulin N.V., Bushu S.B., Kazak N.S., Rubinov A.N. New findings on regular patterns of interaction of laser irradiation with biological systems under the constant magnetic field

Плавский В.Ю., Третьякова А.И., Микулич А.В., Плавская Л.Г. Фототерапия гипербилирубинемии новорожденных детей: пути повышения эффективности в свете современных представлений о механизме фотоконверсии билирубина....69
Plavsky V.Yu., Tretjakova A.I., Mikulich A.V., Plavskaya L.G. Phototherapy in newborns' hyperbillirubinemia: ways for increasing the effectiveness of treatment in the light of modern understanding of the mechanisms of billirubin conversion

Поповкина О.Е., Каплан М.А., Конопляников А.Г. Экспериментально-клиническое обоснование эффективности низкоинтенсивной инфракрасной лазерной терапии и кардиомиобластов в комплексном лечении хронической сердечной недостаточности 69
Popovkina O.E., Kaplan M.A., Konopljanikov A.G. Experimental and clinical backgrounds on the effectiveness of low-level infrared laser therapy and cardiomyoblasts in the complex treatment of patients with chronic cardiac insufficiency

Рокхинд Семен. Инновационный подход к лазерной фототерапии для лечения повреждения периферических нервов и сохранности денервированной мышцы....69
Shimon Rochkind. Innovative laser phototherapy approach for the treatment of peripheral nerve injury and preservation of denervated muscle

Соловьева А.Г. Влияние излучения низкоинтенсивного красного света *in vitro* на каталитические и кинетические свойства оксидоредуктаз эритроцитов при термической травме в эксперименте 70
Solovjeva A.G. Influence of low-level red laser light «in vitro» on the catalytic and kinetic properties of erythrocyte oxyreductases in thermal injury in the experiment

Соловьева А.Г. Влияние лазерного излучения на функциональную активность клеток крови при термической травме....70
Solovjeva A.G. Influence of laser light on the functional activity of blood cells in thermal injury

Лазеры в диагностике различных заболеваний / Lasers for Diagnosis of Different Diseases

Асимов М.М., Асимов Р.М., Владимиров Д.Б., Гизбрехт А., Рубинов А.Н. Опто-акустический метод оксигенации биоткани и его применение в онкологии 71
Asimov M.M., Asimov R.M., Vladimirov D.B., Gizbreht A., Rubinov A.N. Opto-acoustic technique for biotissue oxygenation and its application in oncology

Васильев П.В., Волынский М.А., Ерофеев Н.П., Маргарянц Н.Б. Исследование спектральных характеристик крови и лимфы для выбора источника излучения в ЛДФ-исследованиях 71
Vasiljev P.V., Volinsky M.A., Yerofejev N.P., Margarjantz N.B. Studies of spectral blood and lymph characteristics for selecting an irradiation source in laser-Doppler flowmetry examinations

Великанов Е.В., Терещенко С.Г., Никитина Н.В., Рогаткин Д.А., Лапаева Л.Г., Мечева Л.В. Сочетанное применение оптических методов диагностики для витальной оценки патологических изменений толстой кишки при неспецифическом язвенном колите (НЯК)....72
Velikanov E.V., Tereschenko S.G., Nikitina N.V., Rogatkin D.A., Lapajeva L.G., Mecheva L.V. A combined application of optic techniques for diagnosing the vital state of pathological changes in the colon in non-specific ulcer colitis

Гурова О.А. ЛДФ-метрия кожного кровотока у здоровых молодых людей в течение дня....72
Gurova O.A. Laser-Doppler flowmetry of skin blood circulation in healthy subjects during the day

Дуванский В.А., Князев М.В., Краев Г.П. Узкоспектральная эндоскопия в визуализации колоректальных неоплазий....73
Duvansky V.A., Kniazev M.V., Krajev G.P. The narrow-spectral endoscopy in visualizing colorectal neoplasms

Дуванский В.А., Князев М.В., Краев Г.П. Эндоскопическая оптическая когерентная томография в визуализации гастроинтестинальных неоплазий....73
Duvansky V.A., Kniazev M.V., Krajev G.P. Endoscopic optic coherent tomography for visualizing gastro-intestinal neoplasms

Дуванский В.А., Овсянников В.С. Лазерная допплеровская флоуметрия как метод оценки микроциркуляции послеоперационных ран передней брюшной стенки 73
Duvansky V.A., Ovsjannikov V.S. Laser Doppler flowmetry as an assessment technique for microcirculation in postoperative wounds on the front abdominal wall

Дуванский В.А., Коржева И.Ю., Чернеховская Н.Е. Лазерная допплеровская флоуметрия как метод оценки микроциркуляции в слизистой оболочке бронхов 74
Duvansky V.A., Korzheva I.Yu., Chernekhovskaya N.E. Laser Doppler flowmetry as an assessment technique for microcirculation in the lung mucous layer

Иванов А.В., Певгов В.Г. Перспективы использования метода динамического рассеяния света в скрининговой диагностике социально значимых заболеваний....74
Ivanov A.V., Pevgov V.G. Perspectives for the application of light dynamic dispersion in the screening diagnosis of socially important diseases

Козлов В.И., Азизов Г.А., Гурова О.А. Лазеры в диагностике расстройств микроциркуляции крови 75
Kozlov V.I., Azizov G.A., Gurova O.A. Lasers in the diagnosis of blood mircocirculation disorders

Терещенко С.Г., Лукина Е.М., Лапаева Л.Г., Великанов Е.В., Титаева А.А., Рогаткин Д.А., Лапитан Д.Г. Возможности лазерной допплеровской флоуметрии в прогнозе риска развития кровотечения при эндоскопической полипэктомии 75
Tereschenko S.G., Lukina E.M., Lapajeva L.G., Velikanov E.V., Titajeva A.A., Rogatkin D.A., Lapitan D.G. Possibilities of laser Doppler flowmetry in prognosing risks for developing bleeding during endoscopic polypectomy

Шилов И. П., Иванов А.В., Румянцева В.Д., Ивановская Н.П., Маркушев В.М. Нанокомпозит на основе полимерной матрицы «Лексан» и иттербиевого комплекса протопорфирина IX для люминесцентной диагностики новообразований: синтез и фотолюминесцентные свойства....76
Shilov I.P., Ivanov A.V., Rumjantzeva V.D., Ivanovskaya N.P., Markushev V.M. The nanocomposite on the base of polymer matrix «Lexan» and itterbium complex of Protophorphyrine IX for the luminescent diagnosis of neoplasms: synthesis and photoluminesent properties

Лазерная и светодиодная медицинская аппаратура. Подготовка специалистов / Laser and Light-emmiting Diode Medical Devices. Specialist Training

Баранов В.Н., Бочков М.С., Качалин А.С. Обоснование разработки нового изделия для лазерной пунктуры....76
Baranov V.N., Bochkov M.S., Kachalin A.S. Backgrounds for developing a new device for laser puncture

Евстигнеев А.Р., Сошников С.И., Бессонова С.В. Актуальные проблемы создания инновационной лазерной медицинской техники на полупроводниках....77
Yevstignejev A.R., Soshnikov S.I., Bessonova S.V. Actual problems of developing innovative laser semiconductor medical devices

Карандашов В.И., Жуков Н.В. Современные автономные оптоэлектронные устройства на основе светоизлучающих диодов....77
Karandashov V.I., Zhukov N.V. Modern autonomous optoelectronic devices based on light-emitting diodes

Ляндрес И.Г., Мостовников А.В., Леусенко И.А. «АНОК-650» – портативный полупроводниковый лазер для надвенной лазеромагнитной фототерапии....77
Ljandres I.G., Mostovnikov A.V., Leusenko I.A. «ANOK-650» – portable semiconductor laser for supravenous laser-magnet phototherapy

Ляндрес И.Г., Волотовская А.В., Козловская Л.Е. Опыт подготовки специалистов по лазерным медицинским технологиям....78
Ljandres I.G., Volotovskaya A.V., Kozlovskaya L.E. Our experience in preparing specialists on laser medical technologies

Малиновский Е.Л. Возможности клинического тестирования разрабатываемых лазерных терапевтических аппаратов для определения оптимальных режимов лазерной терапии
Malinovsky E.L. Possibilities for clinical testing of developed laser therapeutic apparatuses to define optimal regimes for laser therapy....78

Москвин С.В. Современные высокоэффективные аппараты для лазерной терапии серии «ЛАЗМИК»....79
Moskvin S.V. Modern highly-effective apparatuses of LAZMIK type for laser therapy

Мыслович Л.В. Эффективность режима мультиплексирования излучения системой Elite MPX в 1 импульс....79
Myslovich L.V. The effectiveness of irradiation regime multiplexing into one pulse with the system Elite MPX

Ромаев С.Н., Михайлусов Р.Н., Свириденко Л.Ю., Коваленко Н.О. Использование «Кюветы для дозированного оптического облучения жидкости» в фотомедицинских исследованиях....79
Romajev S.N., Mikhailusov R.N., Sviridenko L.Yu., Kovalenko N.O. «The cuvette for dosaged optic irradiation of liquids» in photomedical studies

Правила оформления статей....81
Instruction for authors

Информация от ФГБУ «ГНЦ ЛМ ФМБА России»....83
Information from the «State Research and Clinical Center for Laser Medicine of Russia»

Гейниц А.В., Цыганова Г.И.

Лазерные технологии в медицине: настоящее и будущее

ФГБУ «ГНЦ лазерной медицины ФМБА России», г. Москва, Россия

Geynits A.V., Tziganova G.I. (Moscow, RUSSIA)

Laser technologies in medicine: present and future

В России, начавшей одной из первых стран мира применять лазерное излучение при лечении больных, накоплен огромный опыт применения как хирургических, так и терапевтических лазеров. Наша страна продолжает занимать передовые позиции в мире в области применения лазеров, что подтверждается анализом отечественных и зарубежных научных публикаций, а также анализом научно-исследовательских работ, проводимых в учреждениях здравоохранения Российской Федерации за последние 5 лет (2009–2013 гг.), из которых следует, что почти все медицинские научно-исследовательские учреждения и вузы страны разрабатывают тематику по лазерной медицине. За последние 5 лет выполнено 968 НИР. Фундаментальные исследования составляют 15,7%, 84,3% исследований имеют прикладной характер, так как решают вопросы лечения заболеваний с применением лазерной техники, что чрезвычайно важно для практического здравоохранения. Обращает на себя внимание высокий процент (43,5%) охраноспособных научных тем. В Патентном бюллетене ежегодно публикуется более 80 патентов и около 100 заявок на изобретения по лазерной медицине. Всего за 5 лет опубликовано 424 патента.

В периодической печати ежегодно публикуется более 1000 научных работ (статей и тезисов) по лазерной медицине, в том числе около 30 работ за рубежом. За последние 5 лет опубликовано более 6,5 тыс. работ в периодической печати, издано 36 учебных руководств, книг и монографий, более 100 пособий для врачей и методических рекомендаций. Активно ведется подготовка высококвалифицированных кадров по лазерной медицине. За эти годы защищено 120 докторских и 548 кандидатских диссертаций по лазерной медицине. Прошли усовершенствование на курсах повышения квалификации в ГНЦ лазерной медицины по лазерной медицине более 700 врачей из различных регионов России. С 2005 г. ГНЦ лазерной медицины является издателем научно-практического журнала «Лазерная медицина». Журнал включен в Перечень рецензируемых журналов и изданий ВАК, в базы данных ВИНИТИ, специализированную базу данных «Российский индекс научного цитирования» на базе Научной электронной библиотеки и в справочную систему по периодическим и продолжающимся изданиям «Ulrich Periodicals Directory». Журнал является главным печатным органом информационного обеспечения научных исследований в области лазерной медицины в нашей стране.

В области клинического применения лазерного излучения значительные успехи достигнуты в диагностике и лечении кардиоваскулярных заболеваний с использованием лазеров и оптических технологий. Научные медицинские сообщества продолжают интенсивные поиски новых технологий и способов улучшения существующих, которые могут применяться в области кардиоваскулярной реканализации и ангиопластики, сварки сосудистых анастомозов, абляции аритмогенных очагов, трансмиокардиальной реваскуляризации (ТМЛР), (США, Россия – НЦ ССХ им. А.Н. Бакулева, Челябинская госмедакадемия, Челябинский НИИ лазерной хирургии). Обращается внимание на разработку новых лазерных аппаратов для ТМЛР, изучение механизмов ангиогенеза ТМЛР, создание катетеров для лазерной терапии аритмий, поиск новых методов тромболизиса с помощью лазеров, использование ФДТ при гиперплазии интимы (США, Россия и другие страны).

Новые лазерные технологии открывают широкие возможности в области нейрохирургии. Разработаны методы удаления опухолей головного и спинного мозга с помощью тепловых или фотохимических воздействий, а также открываются возможности для декомпрессии спинного мозга при различных заболеваниях. Оптические лазерные технологии позволяют проводить ряд диагностических манипуляций: оптическую спектроскопию опухолей мозга, флуоресцентно направленную резекцию опухоли. Разрабатываются методы ФДТ в нейрохирургии, совершенствуется оптический инструментарий, включающий микроскопы и эндоскопы (США, Россия – НИИ травматологии и ортопедии МЗ РФ), Норвегия и другие страны).

Большое внимание уделяется разработке новых технологий в области лазерной сварки тканей и создании биологических припоев. Лазерная сварка имеет значительное преимущество по сравнению со стандартными методами наложения швов. На моделях животных разработаны методы лазерной сварки различных типов тканей, таких как кожа, роговица, печень, мочевой пузырь, кровеносные сосуды, нервы и даже кости. Изучаются возможности эндоскопической лазерной сварки и припаивания. Проводятся фундаментальные исследования по изучению механизмов лазерной сварки тканей. Решаются вопросы внедрения этих методов в различные медицинские дисциплины (Израиль, США, Германия, Россия).

В ГНЦ лазерной медицины на основе новых медицинских лазерных аппаратов для хирургии (CO_2-лазера, типа «Ланцет», АИГ-неодимовых лазеров «Радуга-1» и диодных хирургических лазеров) разработаны высокотехнологические методы хирургических операций при заболеваниях органов желудочно-кишечного тракта, печени, желчного пузыря, желчевыводящих протоков и поджелудочной железы. Разработаны и внедрены в клиническую практику оригинальные способы лапароскопической холецистэктомии и аппендэктомии с использованием высокоэнергетического лазера и специальных инструментов. Разработан метод внутрипротоковой литотрипсии с применением YAG-Ho-лазера с длиной волны 2,09 мкм в импульсном режиме 15 Гц и энергией импульса 2 Дж, обеспечивающий эффективную фрагментацию конкрементов и возможность их последующей эвакуации. Из достижений последних лет следует отметить проведение экспериментальных и клинических исследований в ГНЦ лазерной медицины по лечению гнойного разлитого перитонита с применением ФДТ, показана его безопасность и высокая эффективность при проведении интраоперационной санации брюшной полости

В эндоскопической хирургии разработаны методы восстановления проходимости органов желудочно-кишечного тракта, трахеи и бронхов, пораженных опухолью или рубцовым стенозом с помощью АИГ-неодимового и диодных лазеров, оснащенных гибкими световодами, и методы деструкции полипов и ворсинчатых опухолей желудочно-кишечного тракта (ГНЦ лазерной медицины, Санкт-Петербургский госмедуниверситет им. академика И.П. Павлова, Санкт-Петербургский НИИ фтизиопульмонологии).

Перспективным направлением в медицине является применение метода фотодинамической терапии (ФДТ) для лечения опухолей кожи, молочной железы, пищевода, легких, мочевого пузыря, при дерматологических заболеваниях, атеросклерозе, заболеваниях ЛОР-органов и глазных болезнях. При этом используют специфические субклеточные мишени: лизосомы, митохондрии, плазматические мембраны и антиапоптические протеины. Уделяется большое внимание изучению механизмов ФДТ (США, Россия, Великобритания, Франция, Германия, Израиль и другие страны).

В России и ГНЦ лазерной медицины успешно развивается ФДТ рака и целого ряда неопухолевых заболеваний**.** Россия оказалась в числе пионеров развития клинической фотодинамической терапии.

Новые направления исследований, проводимые в ГНЦ лазерной медицины в области ФДТ: лечение длительно не заживающих ран с антибиотикорезистентной флорой имеет большое практическое значение для военной медицины; разработка метода ФДТ в ортопедии и травматологии, проводимой совместно с кафедрой ортопедии и травматологии Первого Московского госмедуниверситета им. И.М. Сеченова; лечение с помощью метода ФДТ рака труднодоступных областей внутренних органов: рак большого дуоденального сосочка, внепеченочных желчных протоков, рака легкого, пищевода, желудка (совместно с МНИОИ им. П.А. Герцена).

Перспективным направлением также является разработка метода эндоскопической ФДТ облитерирующих злокачественных опухолей трахеи, крупных бронхов, пищевода и кардиального отдела желудка.

Новым направлением исследований является изучение роли ФДТ в составе многокомпонентных комбинированных и комплексных методов лечения злокачественных новообразований (МНРЦ РАМН, г. Обнинск, РНЦ рентгенорадиологии, г. Москва, НИИ онкологии им. проф. Н.И. Петрова, г. Санкт-Петербург).

Российские ученые лидируют в области лечения гнойных и ожоговых ран с применением метода ФДТ. Разработан, патогенетически обоснован в экспериментах на животных и рекомендован к клинической апробации высокоэффективный метод лечения ожоговых ран фотодитазином, иммобилизованным методом комплексирования лекарственных средств на амфифильных полимерах (ГНЦ лазерной медицины).

Разработаны и обоснованы новые методы диагностики и лечения доброкачественных и злокачественных опухолей ободочной и прямой кишок, воспалительных заболеваний этой локализации (неспецифический язвенный колит, болезнь Крона) и распространенных заболеваний аноректальной области. Разработан способ использования фотодинамической терапии в комплексном лечении больных раком толстой кишки; применена фотодинамическая терапия в комплексном лечении гнойно-воспалительных процессов в параректальной клетчатке. Разработаны пластические операции с использованием аллотрансплантатов при некоторых заболеваниях в проекции ректовагинальной перегородки. Разработана методика ФДТ при лечении больных, страдающих полипами и полипозом толстой кишки.

Эра высоких технологий в урологии включает много новых и рутинных применений лазеров. Активно внедряются методы ФДТ в урологию. Также применяются дополнительные виды энергии, включая радиочастотность, микроволны и ультразвук.

Разработан метод комбинированного лечения поверхностного рака мочевого пузыря, сочетающий последовательное применение ФДТ, ТУР, лазерную деструкцию опухолей. При лечении инвазивного рака мочевого пузыря применяется органосохраняющая тактика с использованием эндоскопического вмешательства, системной полихимио- и лучевой терапии. Изучена эффективность комбинированного лечения больных инвазивным раком мочевого пузыря, имеющих противопоказания для органосохраняющей терапии, сочетающего неоадъювантную полихимиотерапию и радикальную цистэктомию. На основе проведенных исследований предложен критерий оценки молекулярно-цитогенетических нарушений, позволяющий с достаточно высокой точностью определять генетически нестабильные урогенитальные опухоли высокой степени злокачественности на стадиях заболевания Та и Т1 (МНРЦ РАМН).

Работы, проводимые в ГНЦ лазерной медицины и в других научных учреждениях г. Москвы в области ФДТ, высоко оценены государством. В 2011 году ряду ученых присуждена Государственная премия Правительства России за разработку и внедрение метода ФДТ в практическое здравоохранение.

В перспективе будут предложены новые и усовершенствованы высокотехнологические методы хирургических операций при заболеваниях органов желудочно-кишечного тракта, печени, желчного пузыря и желчевыводящих протоков, поджелудочной и щитовидной желез (ГНЦ лазерной медицины, Челябинский институт лазерной хирургии, Санкт-Петербургский госмедуниверситет, МОНИКИ), методы локального объемного выпаривания опухолей головного и спинного мозга, тканей паренхиматозных органов (щитовидная железа, печень), кожи (меланома), папилломатозных новообразований в отоларингологии, методы эндоларингиальной лазерной хирургии опухолей гортани, новые методы лечения в кожно-пластической хирургии и косметологии (Новосибирский НИИТО, ГНЦ лазерной медицины, Первый Московский госмедуниверситет им. И.М.Сеченова, Челябинский институт лазерной хирургии, Санкт-Петербургский госмедуниверситет, МОНИКИ) на основе новых лазерных аппаратов для хирургии (CO_2-лазера, АИГ-неодимовых, диодных, эрбиевых и комбинированных лазеров с несколькими длинами волн), методы лазерной интерстициальной термотерапии при злокачественных новообразованиях паренхиматозных органов (4-я стадия) (Санкт-Петербургский госмедуниверситет, НИИ онкологии им. Н.Н. Петрова (Санкт-Петербург).

Интенсивно развивается внедрение высокоселективных лазеров в дерматологии и пластической хирургии для лечения сосудистых, пигментных поражений кожи, татуировок и удаления жировой ткани, нежелательных волос без последующего образования рубцов, а также для лечения ожогов, псориаза, акне и витилиго. Первоочередными задачами являются изучение оптических свойств кожи, фототепловых, фотоакустических и фотобиологических процессов, а также создание инновационных схем для устройств по контролю за лазерным излучением. Разработаны аппараты по интенсивным некогерентным источникам света для лечения кожных заболеваний (США, Англия и другие страны). Ведутся исследования по созданию диагностических установок в дерматологии, а также новых лазерных терапевтических установок типа drug-delivery (США, Франция и другие страны Европы).

Созданы новые диагностические аппараты: оптический когерентный томограф (ОКТ), спектроскопический и функциональный ОКТ, допплеровский и поляризационный ОКТ, низкокогерентный интерферометр. Широко внедряются методы биомедицинской диагностики и получения изображения, диффузно-волновая спектроскопия, эластическое и квазиэластическое световое рассеяние для структурного анализа тканей, дифрактометрия и оптика Фурье для мониторинга структуры тканей и другие методы, полученные на стыке наук (США, Австрия, Россия, Великобритания, Дания, Германия, Япония и другие страны).

Получены новые данные по изучению механизмов взаимодействия лазеров и биотканей, что является фундаментальным базисом для развития будущего биомедицинских оптических технологий, включающих как терапевтическое, так и диагностическое применение лазеров. Общепризнанные фундаментальные механизмы взаимодействия лазеров с биотканями можно разделить на три категории: фотохимическую, фототепловую и фотомеханическую. В настоящее время в эти категории включены клеточный и биомолекулярный ответы биоткани на облучение лазерами как *in vitro*, так и *in vivo*. Изучаются ультракороткие импульсные лазерные взаимодействия, оптический мониторинг механики тканей, оптика тканей, местное лазерное лечение и иммунные ответы клеток, новые лазерные методы лечения рака, клеточная микро- и нанохирургия, индуцированный лазером лизис, микродиссекция и катапультирование клеток (США, Германия, Россия, Франция, и другие страны).

В итоге можно констатировать, что анализ экспериментальных и клинических данных в отечественной и зарубежной литературе свидетельствует о высоком уровне исследований в области современных лазерных технологий и открывает широкие перспективы для дальнейшего ее развития.

Лазерные технологии в хирургии
Laser Technologies in Surgery

Агаев Б.А., Косаев Дж.В., Намазов И.Л., Будагов И.К.

ВОЗМОЖНОСТИ НЕМЕДИКАМЕНТОЗНОЙ КОРРЕКЦИИ ГЕМОСТАЗА И ГЕМОРЕОЛОГИИ ДО И ПОСЛЕ РЕКОНСТРУКТИВНОЙ ОПЕРАЦИИ У БОЛЬНЫХ КРИТИЧЕСКОЙ ИШЕМИЕЙ НИЖНИХ КОНЕЧНОСТЕЙ

Научный центр хирургии им. акад. М.А. Топчибашева, г. Баку, Азербайджан

Agajev B.A., Kosajev J.V., Namazov I.L., Budagov I.K. (Baku, AZERBAJAN)

POSSIBILITIES OF NON-MEDICAMENTOUS HEMOSTASIS AND HEMORHEOLOGY CORRECTION BEFORE AND AFTER RECONSTRUCTIVE SURGERIES IN PATIENTS WITH CRITICAL ISCHEMIA OF LOW EXTREMITIES

Введение. В программе лечения больных с критической ишемией нижних конечностей (КИНК) ведущее место занимают реконструктивные операции. Также большое внимание уделяется улучшению регионарной микроциркуляции. В нарушении микроциркуляции и в результате перфузии тканей немаловажную роль играют изменения гемостаза и гемореологии.

Цель исследования – изучить возможности немедикаментозной коррекции гемостаза и гемореологии до и после реконструктивной операции у больных с КИНК сочетанным применением внутривенного лазерного облучения (ВЛОК) и длительной эпидуральной блокады (ДЭБ).

Материал и методы исследования. Исследования проведены у 54 больных облитерирующим атеросклерозом артерий. У 22 (основная группа) больных до и после реконструктивной операции в течение 10–12 дней применяли ВЛОК и ДЭБ в сочетании. ВЛОК осуществляли параметрами: длина волны – 0,632 мкм, мощность излучения на конце кварцевого световода – 5 мВт, экспозиция облучения – 30 мин, курс лечения – 10–12 ежедневных сеансов. У больных контрольной группы (32 больных) проводили общепринятое лечение. В динамике изучали состояние свертывающей системы, реологии крови, регионарную микрогемодинамику. Полученные гемореологические показатели сравнивали с показателями 34 практически здоровых лиц (группа сравнения).

Результаты. При поступлении в клинику у больных выявлены гиперкоагуляция и ухудшение реологии крови. Динамическое исследование на фоне лечения показало, что по сравнению с контрольной группой у больных основной группы достоверно уменьшается агрегация тромбоцитов и количество фибриногена, фактор Виллебранда, повышается деформируемость эритроцитов и фибринолитическая активность. Допплеро- и равазоографическими исследованиями установлено улучшение микроциркуляции.

Заключение. Использование ВЛОК и ДЭБ до и после реконструктивных операций у больных КИНК оказывает корригирующее действие на гемостаз и гемореологию, улучшает регионарную микроциркуляцию.

Агаев Б.А., Косаев Дж.В., Намазов И.Л., Будагов И.К., Наджафов Н.А.

ВЛИЯНИЕ ВНУТРИВЕННОГО ЛАЗЕРНОГО ОБЛУЧЕНИЯ КРОВИ И ДЛИТЕЛЬНОЙ ЭПИДУРАЛЬНОЙ БЛОКАДЫ НА СИСТЕМНУЮ ВОСПАЛИТЕЛЬНУЮ РЕАКЦИЮ У БОЛЬНЫХ КРИТИЧЕСКОЙ ИШЕМИЕЙ НИЖНИХ КОНЕЧНОСТЕЙ

Научный центр хирургии им. акад. М.А. Топчибашева, г. Баку, Азербайджан

Agajev B.A., Kosajev J.V., Namazov I.L., Budagov I.K., Nadzhafov N.A. (Baku, AZERBAJAN)

INFLUENCE OF INTRAVENOUS LASER BLOOD IRRADIATION AND LONG-LASTING EPIDURAL BLOCK AT THE SYSTEMIC INFLAMMATORY REACTION IN PATIENTS WITH CRITICAL ISCHEMIA OF LOW EXTREMITIES

Введение. Имеются сообщения о влиянии внутривенного лазерного облучения крови (ВЛОК), длительной эпидуральной блокады (ДЭБ) в отдельности на регионарную гемодинамику и гомеостаз у больных с критической ишемией нижних конечностей (КИНК). Остается открытым изучение степени эффективности сочетанного применения этих компонентов в хирургическом лечении критической ишемии конечностей.

Цель исследования – изучить влияние сочетанного применения ВЛОК и ДЭБ на гемодинамику и ситемную воспалительную реакцию у больных с КИНК.

Материал и методы исследования. Исследования проведены у 54 больных с КИНК, у которых были выполнены реконструктивные операции. У 22 (основная группа) больных до и после реконструктивной операции в течение 10–12 дней применяли ВЛОК и ДЭБ в сочетании. У 32 больных (контрольная группа) в до- и послеоперационном периодах проводили общепринятое лечение. В динамике изучали состояние регионарной гемодинамики, показатели системной воспалительной реакции (циркулирующий иммунный комплекс, сиаловые кислоты, серомукоиды, фибриноген) в крови. Полученные биохимические показатели сравнивали с соответствующими показателями у 34 практически здоровых лиц (группа сравнения).

Результаты. Применение ВЛОК и ДЭБ до операции в течение 4–5 дней приводило к уменьшению статического отека, потеплению конечности, стиханию воспалительной процесса , что позволяло в более ранние сроки выполнять реконструктивные операции на артериях. Допплеро- и реовазографическими исследованиями установлено улучшение регионарной макро- и микрогемодинамики. В контрольной группе наблюдали лишь тенденцию к уменьшению воспалительных медиаторов, а в основной группе отмечали достоверное уменьшение активности воспаления, хотя показатели системной воспалительной реакции остались повышенными по сравнению с показателями практически здоровых лиц.

Заключение. Использование ВЛОК и ДЭБ до и после реконструктивных операций у больных КИНК улучшает регионарную макро- и микрогемодинамику, уменьшает активность воспалительных реакций.

Беришвили И.И., Артюхина Т.В., Семенов М.Х.

ЭФФЕКТИВНОСТЬ ТМЛР – ОСНОВЫ КРЕАТИВА

ФГБУ «НЦ ССХ им. А.Н. Бакулева» ФАНО
(дир. – акад. Л.А. Бокерия), г. Москва, Россия

Berishvili I.I., Artjykhina T.V., Semenov M.Kh. (Moscow, RUSSIA)

THE EFFECTIVENESS OF TRANSMYOCARDIAL LASER REVASCULARIZATION – THE BASIS FOR CREATIVITY

Ни данные экспериментальных исследований, ни материалы клинических работ не позволяют однозначно судить о путях реализации лазерного воздействия на миокард у больных ИБС. Механизмы эффективности трансмиокардиальной лазерной реваскуляризации (ТМЛР) до настоящего времени не известны.

Цель исследования: анализ механизмов эффективности ТМЛР путем сопоставления результатов различных операций, выполненных у больных ИБС и данных гистологического исследования сердец после операций АКШ и АКШ + ТМЛР у больных с диффузным поражением КА.

Материалы и методы. Проанализированы и сопоставлены результаты операций ТМЛР у 1006 больных, пролеченных в НЦ ССХ им. А.Н. Бакулева РАМН за период с 1997 г. по май 2014 г. Изучены результаты 154 операций АКШ + ТМЛР и 36 операций АКШ у больных ИБС с диффузным поражением КА. У 16 больных (по 8 в каждой группе) изучены данные вскрытий. Отдельно проанализирована эффективность различных лазерных установок, использованных в центре у 200 больных.

Результаты. При сопоставлении результатов выявлено, что в группе АКШ (по сравнению с группой АКШ + ТМЛР) летальность выше в 5,5 раза, число ИМ выше в 2,5 раза, необходимость использования ВАБК выше в 3,5 раза, число осложнений выше в 5 раз, число случаев с острой сердечной недостаточностью выше в 10 раз, длительность искусственной вентиляции легких – в 1,5 раза. Как оказалось, основными причинами этих осложнений были ИМ, обусловленные спазмом и тромбозом КА и шунтов (по данным интраоперационной шунтографии и вскрытий). В группе, где были сопоставлены результаты применения различных лазеров, эффективность операций главным образом определяется физическими характеристиками лазеров. Ключевыми факторами в этой группе является минимизация травмы при максимальной индукции ангиогенеза.

Выводы. Механизмы эффективности ТМЛР мультифакториальны и растянуты во времени**.** На интраоперационном этапе эффективность ТМЛР определяется вазодилатацией миокардиального сосудистого русла. В основе успеха сочетанных операций АКШ + ТМЛР лежит предотвращение тяжелых осложнений, сопутствующих выполнению АКШ у больных с «неподходящими» для шунтирования КА. Различие результатов ТМЛР, выполненных с помощью различных лазеров, определяется различиями в характере травмы миокарда и степени индукции ангиогенеза, присущими отдельным лазерным установкам.

Беришвили И.И., Бокерия Л.А.

1006 ОПЕРАЦИЙ ТМЛР. КАКОВЫ РЕЗУЛЬТАТЫ?

ФГБУ «НЦ ССХ им. А.Н. Бакулева» ФАНО, г. Москва, Россия

Berishvili I.I., Bokeria L.A. (Moscow, RUSSIA)

1006 SURGERIES FOR TRANSMYOCARDIAL LASER REVASCULARIZATION. WHAT ARE THE RESULTS?

Несмотря на заметные успехи в хирургической и эндоваскулярной реваскуляризации миокарда, все увеличивающееся число больных не являются подходящими кандидатами на эти методы реваскуляризации. Больные с диффузным поражением КА являются кандидатами на альтернативные методы лечения, из которых наибольшее распространение получила ТМЛР.

Цель исследования: проанализировать результаты 1006 операций ТМЛР.

Материалы и методы. За период с 1997 года по настоящее время выполнено 276 изолированных вмешательств. В 526 случаях ТМЛР сочетали с АКШ в условиях ИК и в 204 случаях – с АКШ на работающем сердце. 97 больным ТМЛР выполняли в качестве повторного вмешательства. В центре операции выполняли с помощью 5 различных лазерных установок, из которых большинство (947) выполнено с помощью отечественной высокоэнергетической CO_2-лазерной установки «Перфокор».

Результаты. Общая госпитальная летальность составила 2,6%, что почти в 2 раза меньше аналогичного показателя из базы данных STS по США(4,7% за сопоставимый период). Основная тенденция за последние годы – значительное увеличение числа сочетанных операций АКШ + ТМЛР и практически полное прекращение операций изолированной ТМЛР. Вторая очевидная тенденция – существенное улучшение операций у больных ИБС с диффузным поражением коронарных артерий по сравнению с результатами изолированной АКШ (в разы). Большая эффективность сочетанных операций (АКШ, МИРМ) определяется значительным снижением осложнений и летальности. Результаты операций, выполненных с помощью высокоэнергетического лазера, лучше результатов операций, выполненных с помощью низкоэнергетических лазеров. Эффективность ТМР в первой группе выше, а сроки эффективности длительнее. У больных, не подлежащих прямым методам реваскуляризации миокарда, ТМЛР позволяет существенно улучшить функциональный класс стенокардии и достичь хорошего функционального состояния сердца и качества жизни больных. В основе эффективности ТМЛР лежит региональное улучшение перфузии и метаболизма миокарда. У повторных больных ТМЛР позволяет снизить показатели летальности и частоту осложнений.

Заключение. ТМЛР, выполненная с помощью CO_2-лазера – безопасная и эффективная процедура. Применение ТМЛР у больных с диффузным поражением КА позволяет достоверно улучшить непосредственные результаты операций и увеличить сроки эффективности таких вмешательств.

Брянцев А.В., Минаев В.П.

ПРИМЕНЕНИЕ ПОЛУПРОВОДНИКОВОГО ЛАЗЕРНОГО СКАЛЬПЕЛЯ В ЛАПАРОСКОПИЧЕСКОЙ ХИРУРГИИ ДЕТСКОГО ВОЗРАСТА

НИИ неотложной детской хирургии и травматологии Департамента здравоохранения г. Москвы, НТО «ИРЭ-Полюс», г. Москва, Россия

Brjantzev A.V., Minajev V.P. (Moscow, RUSSIA)

SEMICONDUCTOR LASER SCALPEL IN LAPAROSCOPIC PEDIATRIC SURGERIES

Широкое применение лапароскопических методов лечения абдоминальной патологии у детей диктует необходимость внедрения инновационных технологий, обеспечивающих совмещение надежного гемостаза с одновременным рассечением тканей.

Нами разработаны и внедрены методики выполнения эндоскопических операций в детском и подростковом возрасте, основанные на применении лазерного излучения с длиной волны 0,97 мкм, которое хорошо поглощается гидрофильными и кровенасыщенными тканями, так как локальный максимум поглощения происходит в воде и оксигемоглобине. Травматизация здоровых тканей при этом существенно снижается, но обеспечивается достаточно хороший гемостаз.

Источником лазерного излучения служил лазерный скальпель «ЛС-0,97-«ИРЭ-Полюс», работающий на основе мощных полупроводниковых диодов с выводом излучения по гибкому оптическому волокну. Максимальный уровень мощности излучения на дистальном конце световода составляет 30 Ватт.

За последние 13 лет всего нами было выполнено более 2000 лапароскопических операций с использованием излучения полупроводникового лазерного скальпеля. Большинство из них – 90% при деструктивных формах острого аппендицита (в том числе и осложненного перитонитом), а также

при объемных образованиях внутренних половых органов (4,8%), патологии большого сальника (1,8%), спаечном процессе брюшной полости различного происхождения (2,4%), варикоцеле (1%).

При лапароскопической аппендэктомии лазерный луч мы использовали при обработке брыжейки, рассечении спаек при их наличии, пересечении червеобразного отростка и обработки его культи.

Интраоперационные осложнения (кровотечение из брыжеечной артерии) имели место у 30 больных, главным образом, на ранних этапах освоения методики. Течение послеоперационного периода было более гладким, чем при использовании электрокоагуляции, выздоровление проходило на 1–2 суток быстрее.

Таким образом, лазерное излучение с длиной волны 0,97 мкм создает хороший гемостатический, диссекционный и бактерицидный эффекты, что открывает широкие возможности его использования в эндоскопической хирургии у детей.

Бутаев А.Х.[1], Ахмедов У.Б.[1], Сабиров С.К.[2], Худжамбердыев А.У.[2]

ИСПОЛЬЗОВАНИЕ ЛАЗЕРНОГО И СВЕТОДИОДНОГО ВОЗДЕЙСТВИЯ ДЛЯ СТИМУЛЯЦИИ РЕПАРАЦИИ ГРУДИНЫ ПРИ СТЕРНОТОМИИ

[1] Республиканский специализированный центр хирургии им. акад. В. Вахидова; [2] Ташкентская медицинская академия, Узбекистан

Butajev A.Kh., Akhmedov U.B., Sabirov S.K., Khudzhamberdijev A.U. (Tashkent, UZBEKISTAN)

LASER AND DIODE LIGHT FOR THE STIMULATION OF STERNUM REPARATION IN STERNOTOMY

Обоснование: в грудной и кардиохирургии большую часть операций осуществляют с использованием стернотомии. Сочетание мягких и твердых тканей грудины, наличие металлических швов обусловливают особенности ее заживления и возникновение осложнений. Сравнительных исследований влияния НИЛИ и светодиодных LED-аппаратов на репаративные процессы грудины не проводилось. Цель – оценить влияние НИЛИ и LED на репаративные процессы грудины после стернотомии.

Материал и методы. С помощью морфологических и цитологических исследований оценить результаты использования в стимуляции репарации грудины и профилактики ее нагноений НИЛИ «Мустанг 017-MCS-PC» – МИКЛ и LED-Барва – Флекс/СИК и ЗИК. Микроциркуляцию – МЦ изучали с помощью аппаратов ЛАКК-01 или АЛТ-Восток ЛДФ-01. Оценивали форму эритроцитов крови из области швов. Облучение швов проводили во время перевязок 1–2 раза в сутки.

Результаты. Различные осложнения, связанные с нарушением репаративных процессов грудины после стернотомии, встречаются в 1–15% случаев после тимэктомии по поводу миастении и в 5–7% при аортокоронарном шунтировании. В мазках-отпечатках при этом доминируют нейтрофильные лейкоциты и фрагменты клеточного детрита. По сравнению с интактной кожей изменяются основные параметры МЦ. Фототерапия зоны шва с помощью НИЛИ или LED приводила к устранению проявлений нагноений и недостаточности уже через 3–5 сеансов, существенно ускоряла заживление грудины. В мазках резко уменьшалось число нейтрофильных лейкоцитов или они вовсе не определялись. Соотношение нормальных эритроцитов и их патологических форм изменялось в сторону нормы, так же как и показатели МЦ. Эффекты НИЛИ и LED вполне сопоставимы.

Заключение. Фотовоздействия на грудину после стернотомии воздействием НИЛИ и LED – эффективный способ стимуляции репаративных процессов и предупреждения осложнений.

Вардиашвили М.Ю.[1], Гейниц А.В.[1], Корнев А.В.[2], Габиев Т.А.[1]

ЭНДОВАЗАЛЬНАЯ ЛАЗЕРНАЯ ОБЛИТЕРАЦИЯ БОЛЬШОЙ ПОДКОЖНОЙ ВЕНЫ С МИНИ-ФЛЕБЭКТОМИЕЙ – АЛЬТЕРНАТИВА ТРАДИЦИОННОЙ ФЛЕБЭКТОМИИ

[1] ФГБУ «ГНЦ лазерной медицины» ФМБА России; [2] ГБУЗ ГКБ № 51 ДЗМ, г. Москва, Россия

Vardiashvili M.Yu., Geynits A.V., Kornev A.V., Gabijev T.A. (Moscow, RUSSIA)

ENDOVASAL LASER OBLITERATION OF THE LARGE SUBDERMAL VEIN WITH MINIFLEBECTOMY AS AN ALTERNATIVE TO THE TRADITIONAL FLEBECTOMY

Цель исследования: оценить эффективность применения лазерной техники при лечении больных варикозной болезнью вен нижних конечностей (ВБВНК).

Материалы и методы. Нами выполнены эндовазальные лазерные облитерации (ЭЛВО) большой подкожной вены (БПВ) с мини-флебэктомией у 20 пациентов в возрасте от 27 до 70 лет. (2 мужчины и 18 женщин). У всех пациентов толщина ствола БПВ (при УЗИ) на всем протяжении была не более 11 мм. Для лазерной облитерации использовали аппарат «ИРЭ-полюс» – скальпель (длина волны 0,97 мкм, мощность 18 Вт). Для УЗ-контроля применяли аппарат VOLUSON E8, (линейный датчик 10 мГц). Процедуру выполняли в условиях местной инфильтрационной анестезии (лидокаин 0,05% 400 мл).

Под УЗИ-контролем на голени пунктировали ствол БПВ и проводили световод до сафено-феморального соустья. При наличии несостоятельных перфорантных вен производили лазерную облитерацию последних дополнительным световодом. Затем вводили лидокаин на всем протяжении ствола БПВ, до образования своеобразной «подушки» из мягких тканей, инфильтрированных лидокаином, и выполняли облитерацию.

Процедуру считали успешной, если в допплеровском режиме отсутствовал кровоток в вене и в В-режиме отсутствовал просвет, процедуру дополняли мини-флебэктомией. Операцию завершали надеванием компрессионного чулка на 3 суток (до первого контрольного УЗДГ) с ранней активизацией пациента. В течение 1 суток назначали антикоагулянтные средства – гепарин 2,5 тыс. – 4 раза в сутки. На 3-и сутки выполняли контрольную УЗДГ. Контроль – через 2 недели.

Результаты. Наш опыт свидетельствует о том, что данная процедура легко переносима. Двое пациентов после выписки отмечали ощущение тяжа в области бедра. Объективно ни у одного пациента не было отмечено реканализации БПВ через 2 и 24 недели наблюдения. В одном случае отмечена реканализация перфорантной вены через 2 недели (в В-режиме – наличие просвета, без кровотока при допплерографии).

Выводы:

1. Эндовазальную лазерную облитерацию БПВ с мини-флебэктомией у пациентов с ВБВНК при отсутствии выраженных изменений ствола БПВ можно выполнить с равной эффективностью как традиционную флебэктомию.

2. Учитывая легкую переносимость ЭВЛО, процедуру можно выполнять в условиях дневного стационара, что является экономически выгодным.

Гаджиев А.И.

МЕСТНАЯ АНЕСТЕЗИЯ – ЭФФЕКТИВНЫЙ СПОСОБ СТИМУЛЯЦИИ ЗАЖИВЛЕНИЯ РАН

ФГБУ «ГНЦ лазерной медицины ФМБА России», г. Москва, Россия

Gadzhijev A.I. (Moscow, RUSSIA)

TOPICAL ANAESTHESIA AS AN EFFECTIVE WAY TO STIMULATE WOUND HEALING

До настоящего времени проблему регуляции воспаления и регенерации, в частности, нарушения заживления послеоперационных, огнестрельных ран и ран другого генеза, рас-

сматривают во взаимодействии двух факторов – возбудителя (со свойственными ему вирулентностью, патогенностью и чувствительностью к антибактериальным препаратам) и иммунной реактивностью макроорганизмов (что доказано и подтверждено практическим клиническим опытом). Кроме того, при раневой инфекции важнейшая роль принадлежит третьему, менее всего изученному в нашей стране фактору – местному изменению в зоне операционной раны или боевой травмы, свободнорадикальным реакциям, инициирующим воспалительный процесс.

Влияние на эти процессы, то есть на регуляцию воспаления и регенерации с помощью экзогенных гидрофильных антиоксидантов, а также анестетиков, еще недостаточно изучено и мало известно практическим врачам.

Предварительно проведенные экспериментальные исследования по обезболиванию асептических и свежеинфицированных ран показали, что обезболивание и антиоксиданты активно влияют на процессы формирования грануляционной ткани, а также на эпителизацию. При этом прочность послеоперационного рубца, по данным тензиометрии, повышается в сравнении с контролем в 2,5–3 раза.

Местное обезболивание ран не вошло в клиническую практику, но оно, по нашему мнению, станет в ближайшее время альфой и омегой стимуляции заживления ран мирного и военного времени.

Гаткин Е.Я.[1, 2], Коновалов А.К.[1, 2], Виноградов А.Я.[1, 2], Пеньков Л.Ю.[2]

ЛЕЧЕНИЕ МЕТОДОМ КВАНТОВОЙ ФОТОСТИМУЛЯЦИИ ДЕТЕЙ С ДИНАМИЧЕСКОЙ КИШЕЧНОЙ НЕПРОХОДИМОСТЬЮ НА ФОНЕ ГНОЙНОГО ПЕРИТОНИТА АППЕНДИКУЛЯРНОГО ГЕНЕЗА

[1] РУДН ФПКМР, каф. биофизических методов в медицине; [2] Детская городская клиническая больница № 9 им. Г.Н. Сперанского, Москва

Gatkin E.Ya., Konovalov A.K., Vinogradov A.Ya., Penkov L.Yu. (Moscow, RUSSIA)

QUANTUM PHOTOSTIMULATION FOR TREATING DYNAMIC INTERSTINAL OBSTRUCTION IN CHILDREN WITH PURULENT PERITONITIS OF APPENDICULAR GENESIS

У 28 детей от 5 до 14 лет с парезом кишечника на фоне разлитого перитонита аппендикулярного генеза в 1-е сутки после оперативного лечения мы применяли с помощью аппаратов серии «РИКТА» квантовую стимуляцию длиной волны лазера 890 нм (группа сравнения – 26 пациентов). Всех пациентов оперировали по А.Г. Генералову (1979). Применяли стандартные методы разрешения пареза кишки, а если они были малоэффективны, облучали области обоих мезогастриев, правую подвздошную и эпигастральную с экспозицией от 20 до 60 с. При электромиографии кишки (ЭМГ) вольтаж исходных значений кривой при парезе составлял – 0,35 ± 0,05 мВ. Через 0,5 ч ЭМГ-волны становились упорядоченными и периодичными с вольтажем – 0,9 ± 0,1 мВ. Амплитуда ЭМГ волн у всех пациентов, получавших квантовое лечение, в течение суток возрастала, в среднем, с 0,4 ± 0,1 мВ до 1,3 ± 0,3 мВ. В этот период аускультативно определялись перистальтические шумы. Активное отхождение газов и стула начиналось в среднем через 40 мин после сеанса.

В группе клинического сравнения амплитуда ЭМГ-волн в ходе лечения изменялась в ходе первых послеоперационных суток с 0,38 ± 0,07 до 0,7 ± 0,15 мВ, что требовало дополнительного медикаментозного и физиотерапевтического лечения. Разрешение пареза кишечника достигалось на 3–4-е сутки, а время пребывания в отделении реанимации увеличивалось на 2–3 суток. Противопоказанием к проведению квантовой фотостимуляции кишки является наличие в брюшной полости недренированных гнойных очагов.

Достоинством метода являются его простота и неинвазивность, что особенно важно в педиатрической практике.

Гиниатуллин Р.У., Кузьмин А.Н., Володченко А.М., Козель А.И., Астахова Л.В.

ЭКСПЕРИМЕНТАЛЬНОЕ ОБОСНОВАНИЕ СПОСОБОВ ЛЕЧЕНИЯ ИШЕМИЧЕСКИХ НАРУШЕНИЙ В ЦНС

ГБУЗ ЦОСМП «Челябинский государственный институт лазерной хирургии», г. Челябинск, Россия

Giniatullin R.U., Kuzmin A.N., Volodchenko A.M., Kozel A.I., Astakhova L.V. (Cheljabinsk, RUSSIA)

EXPERIMENTAL BACKGROUNDING FOR TREATING ISCHEMIC DISORDERS IN THE CENTRAL NERVOUS SYSTEM

В последние годы установлены нейропротекторные свойства эритропоэтина (ЭП), связанные с антиапоптотическим и антигипоксическим действиями за счет наличия к нему рецепторов на нейронах и эндотелиоцитах. Цель – изучить особенности терапевтического действия ЭП и лазерного излучения на морфофункциональное состояние ишемизированных тканей головного мозга (ГМ) и спинного мозга (СМ) животных и обосновать методы лечения данных патологий.

Материал и методы. Проведено 4 серии экспериментов на 80 беспородных половозрелых крысах, оперированных в условиях анестезии (Zoletil 20 мг/1 кг массы тела). 1-я серия – ишемия коры ГМ, вызванная диатермокоагуляцией пиальных артерий (n = 10); 2-я серия – ишемия коры ГМ, леченная ЭП в сочетании с накожным лазерным облучением (n = 30; 970 нм, 1 Вт, 2 мин); 3-я серия – ишемия СМ, вызванная окклюзией брюшной аорты и ее ветвей (n = 10); 4-я серия – ишемия СМ, леченная ЭП в сочетании с накожным лазерным облучением (n = 30; 890 нм, 2 Вт, 3 мин) через 2 часа после операций. Всем животным через 3, 24 и 48 ч после операций вводили внутрибрюшинно рекомбинантный ЭП (по 1000 МЕ). Вывод из опытов осуществляли на 7-е, 14-е, 30-е сутки после операций; проводили оценку поведения животных, гистологические исследования препаратов ГМ и СМ.

Анализ поведенческих реакций показал, что уже через 2–3 ч после начала лечения ишемических нарушений в ЦНС у всех животных отсутствовали признаки неврологических расстройств, которые у нелеченых крыс сохранялись вплоть до 30-х суток. При морфологическом исследовании ГМ и СМ площадь ишемического очага на всех сроках опытов была достоверно меньше по сравнению с нелечеными крысами.

Таким образом, сочетанное воздействие лазерного излучения и ЭП существенно увеличивает толерантность нейронов ЦНС к гипоксическому повреждению (патент РФ № 2495688 и патент РФ № 2496313).

Дербенев В.А., Рыбасов П.И., Исмаилов Г.И.

ПРОФИЛАКТИКА НАРУШЕНИЙ ЗАЖИВЛЕНИЯ РАН ПОСЛЕ ЗАКРЫТИЯ МЫШЕЧНО-АПОНЕВРОТИЧЕСКИХ ДЕФЕКТОВ БРЮШНОЙ СТЕНКИ

ФГБУ «ГНЦ лазерной медицины ФМБА России», Москва

Derbenev V.A., Ribasov P.I., Ismailov G.I. (Moscow, RUSSIA)

PROPHYLACTICS OF IMPAIRMENTS IN THE PROCESS OF WOUND HEALING AFTER CLOSING MUSCULAR-APONEUROTIC DEFECTS IN THE ABDOMINAL WALL

Конечный результат любой герниопластики во многом зависит от заживления послеоперационной раны, так как одной из основных причин, предрасполагающих к развитию рецидива вентральной грыжи, является неполноценность сформированной соединительной ткани в области послеоперационного рубца. По данным литературы, нагноение послеоперационной раны после герниопластики приводит к рецидиву вентральных грыж от 30 до 70%.

Для улучшения результатов хирургического закрытия мышечно-апоневротических дефектов передней брюшной стенки проведен анализ причин, способствующих развитию рецидивных и послеоперационных вентральных грыж

передней брюшной стенки 129 больных. Установлено, что анамнестически у 91 (70,5%) пациента одной из основной причин возникновения послеоперационных вентральных грыж передней брюшной стенки явились гнойно-воспалительные процессы в послеоперационных рубцах. По данным компьютеризированного метода ЛДФ доказано, что до операции в тканях области грыжевых ворот выявляются выраженные нарушения активных механизмов модуляции кровотока, наличие застойного типа гемодинамики в микрососудах и ишемизации тканей.

Изучены особенности течения раневого процесса в раннем послеоперационном периоде после закрытия мышечно-апоневротических дефектов брюшной стенки различными способами (использование аутопластических и аллопластических материалов) у 120 пациентов, из которых у 50 проводили традиционное лечение, а у 70 для профилактики нарушений заживления ран дополнительно воздействовали низкоинтенсивным лазерным излучением на область операции: длина волны 0,89 мкм, импульсная мощность 4 Вт, частота 1500 Гц, экспозиция 60 сек на точку, курс – 7 сеансов.

Профилактика местных раневых осложнений после грыжесечения и пластики мышечно-фасциальных дефектов передней брюшной стенки строилась с учетом возможных причин этих осложнений и состояла в предоперационной и послеоперационной антибиотикотерапии, академичном выполнении герниопластики, активном дренировании клетчатых пространств, УЗИ-контроле и зондировании ушитых ран.

У всех больных раны зажили первичным натяжением. В послеоперационном периоде при традиционном лечении ушитых ран у 4 (8%) больных были выявлены инфильтраты и у 3 (6%) – серомы, всего у 7 (14%) пациентов были нарушения заживления послеоперационных ран. При включении в традиционное лечение лазерного излучения нарушения заживления ран были в 2 раза меньше: инфильтраты – у 2 (2,8%) пациентов, серомы – также у 2 (2,8%) и у 1 (1,4%) – гематома, всего – у 5 (7,1%) больных. Своевременно выявленное нарушение заживления ран позволило добиться заживления ран после герниопластики первичным натяжением. В отдаленном периоде от 6 мес. до 3 лет у обследованных больных рецидивов грыж не было отмечено.

Целенаправленная профилактика местных раневых осложнений после герниопластики позволяет получить заживление послеоперационных ран первичным натяжением и предупредить рецидивы. Применение низкоинтенсивного лазерного излучения значительно уменьшает количество нарушений заживления ран после грыжесечения и пластики мышечно-фасциальных дефектов передней брюшной стенки.

Дербенев В.А.[1], Гаткин Е.Я.[2], Веселов А.Э.[3]

ПРИМЕНЕНИЕ КВАНТОВОЙ СТИМУЛЯЦИИ В ЛЕЧЕНИИ ОГНЕСТРЕЛЬНЫХ РАН

[1] ФГБУ «ГНЦ лазерной медицины ФМБА России»;
[2] РУДН ФПКМР, каф. биофизических методов в медицине;
[3] ВЦМК «Защита» Минздрава РФ, г. Москва, Россия

Derbenev V.A., Gatkin E.Ya., Veselov A.E. (Moscow, RUSSIA)

QUANTUM STIMULATION FOR TREATING GUN-SHOT WOUNDS

Метод квантовой стимуляции огнестрельных ран мы использовали в зоне чрезвычайной ситуации в Чеченской республике (Мобильный полевой госпиталь ВЦМК «Защита») в лечении 23 пациентов. Группу клинического сравнения составили 28 пациентов с аналогичными ранениями, не получавших квантовую терапию. Лечение раненых заключалось в остановке кровотечения, иссечении инфицированных краев раны с последующим дренированием раневого канала, промыванием антисептическими растворами и наложением асептических повязок. Квантовое лечение начинали не ранее чем на вторые сутки, чтобы за счет улучшения микроциркуляции не усилить кровотечения. На область входного и выходного отверстий раневого канала воздействовали импульсным лазерным излучением с одновременным воздействием магнитным полем. Параметры воздействия: мощность – 8–10 Вт, частота следования импульсов в последовательности – 1000 и 50 Гц, значении индукции магнитного поля 35–40 Мтл, время воздействия на зону – 1–5 мин, курс – 10 сеансов. Использовали медицинские лазерные аппараты «РИКТА-04» или «РИКТА-ЭСМИЛ». Нами была применена следующая тактика лечения раненых: 1. Воздействие начинать не ранее чем **на вторые сутки** после травмы (в первые сутки после ранения квантовая терапия может усугубить кровотечение за счет улучшения кровотока. 2. При множественных слепых осколочных ранениях и при слепых пулевых ранениях, когда нет угрозы для жизни пострадавших, извлечение инородных тел производить в отсроченном периоде. Квантовое воздействие начинать на вторые-третьи сутки после ранения. 3. Раневые каналы широко дренировать без наложения швов и промывать антисептическими растворами. 4. После снятия отека производить извлечение осколков и пуль через раневые каналы или контрапертуры. 5. Квантовое воздействие продолжать в послеоперационном периоде до полного заживления.

Ни в одном случае мы не наблюдали осложнений в виде нагноения раны или анаэробной инфекции. Заживление ран происходило в среднем на 3–5 дней раньше, чем у раненых, не получивших в комплексном лечении квантовой терапии.

Пример.

Женщина, 51 год, получила пулевое огнестрельное ранение в голову из пистолета с расстояния около двух метров. Входное отверстие располагалось слева от средней линии в проекции альвеолярного отростка верхней челюсти. При дальнейшей ревизии определено касательное ранение спинки языка и в области средней трети левой небной миндалины выявлен раневой канал. Отмечалось продолжающееся кровотечение из альвеолярного отростка и задней стенки глотки.

Произведена тампонада раны задней стенки глотки, после чего – интенсивная противошоковая и гемостатическая терапия, антибиотикотерапия. В области задней поверхности шеи выявлено выходное пулевое отверстие. Раневой канал дренирован, промыт антисептическим раствором с наложением асептической повязки.

Через два дня проведен первый сеанс квантовой терапии: через насадку в ротовую полость доставляли лазерное излучение: мощность 8 Вт, частота следования импульсов 1 кГц, экспозиция 120 с. На область входного и выходного отверстия воздействовали по 120 с с частотой 50 Гц.

Через три часа после первого сеанса пострадавшая отметила, что дышать стало легче, ночью спала хорошо впервые после получения ранения, дыхание стало свободным за счет уменьшения отека глотки.

На третьи и четвертые сутки проведены еще два сеанса квантовой терапии, после чего пациентке было разрешено вставать; выписана на амбулаторное лечение на 6-е сутки. На повторный осмотр явилась через две недели. Состояние удовлетворительное.

Таким образом, наш опыт применения метода квантовой стимуляции в лечении пострадавших с огнестрельными ранами дал хороший эффект и, на наш взгляд, перспективен к использованию военными и гражданскими хирургами не только в лечебных учреждениях, но и в полевых условиях.

Дрягин В.Г.[1], Сумная Д.Б.[2], Атманский И.А.[3]

ЛАЗЕРОТЕРАПИЯ ПЕРЕД ТОТАЛЬНЫМ ЭНДОПРОТЕЗИРОВАНИЕМ ТАЗОБЕДРЕННЫХ СУСТАВОВ ПО ПОВОДУ ПОСТТРАВМАТИЧЕСКОГО КОКСАРТРОЗА ДЛЯ ПРОФИЛАКТИКИ НЕСТАБИЛЬНОСТИ ИМПЛАНТАТОВ

[1] ГБУЗ ОКБ № 3; [2] ФГБОУ ВПО «УралГУФК»; [3] ГБУ ВПО ЮУГМУ Минздрава России, г. Челябинск, Россия

Drjagin V.G., Sumnaja D.B., Atamansky I.A. (Moscow, RUSSIA)

LASERTHERAPY BEFORE THE TOTAL ENDOPROSETHING OF HIP JOINTS BECAUSE OF POSTTRAUMATIC COXARTHROSIS TO PREVENT IMPLANT'S INSTABILITY

У больных с посттравматическим коксартрозом (ПТКА) перед операцией тотального эндопротезирования (ТЭП) имеющиеся признаки дисбаланса в системе ПОЛ-АОС усугубляются в послеоперационном периоде и являются одной из причин развития нестабильности имплантатов (патенты РФ на изобретения № 2398516, № 2397709, № 2395235, № 2397706).

Целью исследования являлось изучение возможности и эффективности проведения предоперационной подготовки с использованием лазеротерапии (ЛТ) для профилактики развития нестабильности имплантатов (НИ) после ТЭП ТС у пациентов с дисбалансом ПОЛ-АОС.

Материалы и методы. До и после операции ТЭП ТС по поводу ПТКА в динамике в сроки до 10 лет проведено клинико-биохимическое и рентгенологическое обследование 72 пациентов, у которых в сроки более 5 лет в послеоперационном периоде по клиническим признакам заподозрена НИ (боль, хромота без явных рентгенологических признаков). Из них 24 пациентам с целью нормализации баланса «ПОЛ-АОС» проводили в предоперационном периоде ЛТ диодными лазерами «ЛАХТА-МИЛОН» № 5 длиной волны 0,970 мкм и 1,064 мкм и № 5 полупроводниковым лазером ULAN-BL-20 длиной волны 0,89 мкм.

Результаты. У 12 пациентов с явлениями дисбаланса ПОЛ-АОС в 4–5 лет биохимические признаки, соответствующие нижней границе НИ с сомнительными рентгенологическими признаками НИ, к 6–10 годам развилась НИ с последующим реэндопротезированием. У 36 пациентов выраженного дисбаланса в системе ПОЛ-АОС не выявлено, но имелись жалобы на боли и хромоту, рентгенологические признаки НИ сомнительны – на сроке 6–10 лет НИ нет. 24 пациента с выраженным дисбалансом в системе ПОЛ-АОС получали в предоперационном периоде ЛТ – на сроках до 6–10 лет после ТЭП ТС НИ не выявлено.

Заключение. Доказана возможность и эффективность проведения предоперационной подготовки с использованием ЛТ для профилактики развития нестабильности имплантатов (НИ) после ТЭП ТС у пациентов с дисбалансом ПОЛ-АОС.

Дуванский В.А., Вардиашвили М.Ю., Габиев Т.А.

ЛАЗЕРНАЯ ДОППЛЕРОВСКАЯ ФЛОУМЕТРИЯ В ОЦЕНКЕ МИКРОЦИРКУЛЯЦИИ У ФЛЕБОЛОГИЧЕСКИХ ПАЦИЕНТОВ

ФГБУ «ГНЦ лазерной медицины ФМБА России», РУДН, г. Москва, Россия

Duvansky V.A., Vardiashvili M.Yu., Gabijev T.A. (Moscow, RUSSIA)

LASER DOPPLER-FLOWMETRY FOR THE ASSESSMENT OF MICROCIRCULATION IN PHEBOLOGIC PATIENTS

Цель: изучить возможности лазерной допплеровской флоуметрии (ЛДФ) в оценке микроциркуляции у флебологических пациентов.

Материалы и методы. Проанализированы результаты обследования 151 больного, страдающего хронической венозной недостаточностью (ХВН). Женщин было 107 (70,9%), мужчин – 44 (29,1%). Возраст обследуемых больных колебался от 20 лет до 77 лет. Средний возраст больных составил 58,5 ± 1,6 лет. Применяли лазерный анализатор капиллярного кровотока «ЛАКК-02» (Россия).

Результаты. У больных ХВН, начиная с С2, отмечается повышение в 1,5–3 раза уровня ЛДФ-сигнала по сравнению со здоровыми людьми, выявляются различные нарушения в ритмах колебаний тканевого кровотока. Среднее значение показателя микроциркуляции (ПМ) наиболее увеличенное у больных с С4-С5-С6 стадиями. Уровень флаксмоций был уменьшен в 3–4 раза, причем у отдельных больных со стадии С4 наблюдалось резкое сглаживание регистрируемой кривой. Заметно измененным оказался и индекс флаксмоций (ИФМ), отражающий изменение соотношений низкочастотных и высокочастотных ритмов, что свидетельствует о глубоких нарушениях ритмической структуры колебаний тканевого кровотока. На ЛДФ-граммах отчетливо выявляется уменьшение по своей амплитуде низкочастотных (вазомоторных) колебаний, при этом амплитуда высокочастотных и пульсовых колебаний, напротив, увеличивается. Снижение уровня ЛДФ-сигнала, а также величина флакса у больных ХВН находится в прямой зависимости от стадии заболевания.

Заключение. На начальных стадиях ХВН (С1–С3) выявляемые изменения характеризуются, прежде всего, возникновением и развитием венозного застоя. На ЛДФ-граммах отчетливо выявляется уменьшение по своей амплитуде низкочастотных колебаний, при этом амплитуда высокочастотных и пульсовых колебаний, напротив, увеличивается. Полученные данные свидетельствует о срабатывании компенсаторно-приспособительных механизмов в системе микроциркуляции. Прогрессирование ХВН приводит к дальнейшему нарастанию застойных явлений в тканях. Отмечается выраженное подавление вазомоторного ритма и повышение высокочастотных колебаний. Снижение ИФМ свидетельствует о подавлении «активных» вазомоторных механизмов регуляции тканевого кровотока. Компенсаторное усиление «пассивных» механизмов модуляции тканевого кровотока способствует некоторой его стабилизации, которое, однако, не может в полной мере компенсировать сниженный уровень.

Дуванский В.А., Максименков А.В., Сафронов А.М., Краев Г.П.

ЛАЗЕРНЫЕ ТЕХНОЛОГИИ В ГАСТРОИНТЕСТИНАЛЬНОЙ И ЭНДОБИЛИАРНОЙ ЭНДОСКОПИИ

ФГБУ «ГНЦ лазерной медицины ФМБА России», РУДН, НМХЦ им. Н.И. Пирогова, г. Москва, Россия

Duvansky V.A., Maximenkov A.V., Safronov A.M., Krajev G.P. (Moscow, RUSSIA)

LASER TECHNOLOGIES IN GASTROINTESTINAL ENDOBILIARY ENDOSCOPY

Цель – оценить возможности лазерных методик в гастроинтестинальной и эндобилиарной эндоскопии.

Материалы и методы. Лазерная реканализация обтурирующих опухолей пищевода была выполнена у 95 больных в неоперабельных случаях, фотодеструкция – 141 пациенту с полипами желудка (96) или толстой кишки (45). Применяли YAG:Nd-лазер, 1,064 мкм, мощность излучения 100 Вт и аргоновый лазер, длина волны 0,458 и 0,541 мкм, мощность излучения 20 Вт. Эндобилиарная лазерная литотрипсия выполнена 39 пациентам с холедохолитиазом. Применяли YAG:Ho-лазер, режимы – 2,0 Дж, 10 Гц; холедохоскоп фирмы «Olympus».

Результаты. Лазерную реканализацию завершали бужированием по струне, критерием достижения цели было проведение эндоскопа в постстенотическую зону, рестеноз у пациентов наступал в период от 2 до 6 месяцев. У 96 больных было проведено 103 лазерных фотодеструкции полипов желудка. У 14 (14,6%) из них применяли комбинированную методику, на первом этапе производили электрохирургическую резекцию, вторым – фотодеструкцию основания резецированного полипа. Самостоятельная фотодеструкция проведена 82 (85,4%) пациентам, из них одномоментная – 71 (86,6%), у 11 (13,4%) потребовалась повторная. За 1 сеанс проводили фото-

деструкцию до 10 полипов. 45 пациентам с полипами толстой кишки было проведено 110 фотодеструкций. 37 пациентам (82,2%) было проведено от 1 до 5 фотодеструкций, 8 пациентам (17,8%) – от 6 до 10. Лазерную литотрипсию выполняли контактно, во всех случаях конкременты были фрагментированы и извлечены, вмешательство завершали дренированием холедоха по Керру. Длительность вмешательства – 156,3 ± 58,7 мин, осложнения – в 10,3%, без необходимости повторных вмешательств, длительность стояния дренажа – 15,4 ± 3,5 сут, госпитализация – 17,8 ± 3,7 сут.

Заключение. Лазерная реканализация опухолей пищевода позволяет поддерживать проходимость пищевода длительный срок. Фотодеструкция полипов желудка и толстой кишки позволяет добиться радикального их удаления и снизить число осложнений. Лазерная литотрипсия позволяет выполнить одномоментную полноценную санацию гепатикохоледоха из малоинвазивного доступа и минимизировать риск повреждения стенок холедоха.

Дуванский В.А., Князев М.В., Краев Г.П.

ЛАЗЕРНАЯ ДОППЛЕРОВСКАЯ ФЛОУМЕТРИЯ В ГАСТРОИНТЕСТИНАЛЬНОЙ ЭНДОСКОПИИ

ФГБУ «ГНЦ лазерной медицины ФМБА России», РУДН, г. Москва, Россия

Duvansky V.A., Kniazev M.V., Krajev G.P. (Moscow, RUSSIA)

LASER DOPPLER-FLOWMETRY IN GASTROINTESTINAL ENDOSCOPY

Цель – оценить возможности лазерной допплеровской флоуметрии (ЛДФ) в трансэндоскопической оценке микроциркуляции слизистой оболочки органов гастроинтестинального тракта.

Материалы и методы. Эзофагогастродуоденоскопия с ЛДФ проведена 125 пациентам. Обследовали 45 пациентов без патологии, 65 больных с дуоденальными язвами и 15 с атрофическим гастритом. При проведении эндоскопической ЛДФ применяли видеоэндоскопы фирмы «Pentax» EG-290 и лазерный анализатор капиллярного кровотока «ЛАКК-02» (Россия).

Результаты. Исследования показали, что у пациентов с дуоденальными язвами имелись: снижение показателя микроциркуляции (ПМ) и среднего квадратичного отклонения (СКО), что свидетельствуют о снижении потока эритроцитов в единице объема ткани в зондируемом участке, нарушении функционирования механизмов модуляции кровотока и вазомоторной деятельности сосудов. При анализе амплитудно-частотного спектра было выявлено снижение амплитуды низкочастотных ритмов, что свидетельствует о снижении активности компонентов микроциркуляторного русла, повышение амплитуды высокочастотных ритмов, свидетельствующее о застое крови в венозном звене микроциркуляторного русла и ишемии тканей, а также снижение пульсовых колебаний, являющееся показателем стаза крови в капиллярах. Эти изменения отражаются на показателе индекса эффективности микроциркуляции (ИЭМ): отмечали снижение данного показателя на 52% по сравнению с контрольными значениями.

Заключение. По данным эндоскопической ЛДФ, специфическими чертами нарушений микроциркуляции у больных с дуоденальными язвами являются застойный тип микроциркуляции со сниженной активностью компонентов микроциркуляторного русла, застоем крови в венулярном звене, ослаблением кровотока и ишемией тканей, и снижение индекса эффективности микроциркуляции. При атрофическом гастрите отмечали снижение ПМ, ИЭМ и СКО, что свидетельствует об уменьшении числа микрососудов и снижении тканевой перфузии. Лазерная допплеровская флоуметрия является эффективным методом трансэндоскопической оценки микроциркуляции слизистой оболочки органов гастроинтестинального тракта.

Ковыршин А.В., Голуб И.Е., Сорокина Л.В.

ПРОЛОНГИРОВАННАЯ ЭПИДУРАЛЬНАЯ АНАЛГЕЗИЯ В СОЧЕТАНИИ С ВНУТРИСОСУДИСТЫМ ЛАЗЕРНЫМ ОБЛУЧЕНИЕМ КРОВИ В ПОСЛЕОПЕРАЦИОННОМ ПЕРИОДЕ У ПАЦИЕНТОВ ПОСЛЕ РЕКОНСТРУКТИВНЫХ ОПЕРАЦИЙ НА СОСУДАХ НИЖНИХ КОНЕЧНОСТЕЙ И БРЮШНОМ ОТДЕЛЕ АОРТЫ

ГБОУ ВПО «Иркутский государственный медицинский университет», г. Иркутск, Россия

Kovirshin A.V., Golub I.E., Sorokina L.V. (Irkutsk, RUSSIA)

THE PROLONGED EPIDURAL ANALGESIA COMBINED WITH INTRAVASCULAR LASER IRRADIATION IN THE POSTOPERATIVE PERIOD IN PATIENTS AFTER RECONSTRUCTIVE SURGERIES ON THE LOWER EXTREMITIES AND ON THE ABDOMINAL PART OF THE AORTA

Цель работы. Определить эффективность пролонгированной эпидуральной аналгезии в сочетании с внутрисосудистым лазерным облучением крови в послеоперационном периоде после реконструктивных операций на сосудах нижних конечностей.

Материал и методы. Исследования были выполнены у 85 пациентов с атеросклеротическим поражением артериальных сосудов нижних конечностей и брюшного отдела аорты. Пациенты разделены на три группы. В первой (контрольная группа – 30 пациентов) проводили стандартную эпидуральную анестезию (ЭА). Вторая (группа клинического сравнения 1 – 25 человек) оперирована в условиях эпидуральной блокады в сочетании с внутрисосудистым лазерным облучением крови (ВЛОК), с использованием гелий-неоновой лазерной установки «Алок-1» длиной волны $\lambda = 632,8$ нм, мощностью излучения на конце световода 2 мВт и общей экспозицией 60 мин. Больным третьей группы (клинического сравнения 2 – 30 человек) проводили комбинированную спинально-эпидуральную анестезию (КСЭА) в сочетании с сеансами ВЛОК. В послеоперационном периоде эпидурально вводили ропивакаин (2 мг/мл) со скоростью 6–14 мл/ч. Пациентам второй и третьей групп продолжали ВЛОК. Динамику изменения функциональных показателей оценивали в конце первых и третьих суток. Проводили неинвазивный мониторинг деятельности ЦНС на основе анализа биоэлектрических показателей сверхмедленных физиологических процессов (СМФП), определяли базовый потенциал и показатели адаптационного теста.

Результаты. При анализе динамики типов омегаграмм получены данные, что у пациентов контрольной группы в послеоперационном периоде сохранялись признаки гиперактивности механизмов нейрорефлекторной и вегетативной регуляции. При проведении пролонгированной эпидуральной аналгезии в сочетании с ВЛОК отмечали 3-й тип омегаграмм, который свидетельствует о стабильности механизмов нейрорефлекторной и вегетативной регуляции с незначительным преобладанием тонуса симпатической нервной системы, что свидетельствует об адекватной защите больного от хирургической травмы.

Заключение. Проведенное исследование показало, что пролонгированная эпидуральная аналгезия в сочетании с ВЛОК обеспечивает полноценнную защиту пациента в послеоперационном периоде от операционного дистресса, стабилизирует состояние сердечно-сосудистой системы и является эффективным методом обезболивания после реконструктивных операций на сосудах нижних конечностей и брюшной аорты.

Копаев С.Ю., Малюгин Б.Э., Копаева В.Г.

ПОРЯДОК ИСПОЛЬЗОВАНИЯ РАЗНЫХ УРОВНЕЙ ЭНЕРГИИ ЭНДОДИССЕКТОРА ND-YAG 1,44 МКМ В ХОДЕ МИКРОИНВАЗИВНОЙ ЛАЗЕРНОЙ ЭКСТРАКЦИИ КАТАРАКТЫ

ФГБУ «МНТК «Микрохирургия глаза» им. акад. С.Н. Федорова», г. Москва, Россия

Kopajev S.Yu., Maljugin B.E., Kopajeva V.G. (Moscow, RUSSIA)

THE ORDER OF UTILIZING VARIOUS ENERGY LEVELS OF ND-YAG LASER (1.44 MM) ENDODISSECTOR DURING THE MICRO-INVASIVE CATARACT EXTRACTION

Обоснование. В ходе энергетической экстракции катаракты следует учитывать неоднородность плотности вещества хрусталика.

Цель: определить оптимальный порядок использования разных уровней энергии Nd-YAG-лазера 1,44 мкм в процессе операции.

Материал и методы. Выполнено 148 операций по новой комбинированной методике микроинвазивной лазерной экстракции катаракты (мЛЭК) с эндодиссектором Nd-YAG 1,44 мкм и биостимулятором гелий-неоновым лазером 0,63 мкм и 204 операции микроинвазивной ультразвуковой факоэмульсификации (мФЭК). На материале сравнения двух разных способов применения энергии в хирургии катаракты определена целесообразность использования тоннельной методики дробления ядра.

Результаты. Было показано, что на первом этапе энергетического воздействия, при разрушении самой плотной части ядра, оптимальной является энергия 150–200 мДж для ядер средней плотности, а для плотных – 250–300 мДж. Удаляя периферические, менее плотные части ядра, переходим на второй режим работы лазера, предусмотренный в лазерной установке. Целесообразно снизить исходные значения энергии эндодиссектора ровно вдвое и увеличить уровень вакуума. Мягкие кортикальные массы в пределах от 1,5 до 3,0 мм (в зависимости от возраста пациента) удаляют на заключительном этапе операции только на вакууме, а при необходимости – с незначительной поддержкой отдельными импульсами лазерной энергии.

Заключение. Позиционное дозированное использование лазерной энергии позволяет сохранить широкий пояс нетронутой периферии хрусталика, удерживающий форму капсульного мешка, исключает тракции в зоне цилиарных отростков и подвижность задней капсулы, подсасывание и повреждение ее лазерным излучением, экранирует радужку и ресничное тело от воздействия энергии, делает операцию более физиологичной.

Копаев С.Ю., Малюгин Б.Э., Копаева В.Г.

ОЦЕНКА РАЗРУШАЮЩЕЙ СПОСОБНОСТИ ND-YAG-ЛАЗЕРА 1,44 МКМ В ХОДЕ ХИРУРГИИ КАТАРАКТЫ

ФГБУ «МНТК «Микрохирургия глаза» им. акад. С.Н. Федорова», г. Москва, Россия

Kopajev S.Yu., Maljugin B.E., Kopajeva V.G. (Moscow, RUSSIA)

ASSESSMENT OF THE DESTRUCTIVE ABILITY OF ND-YAG LASER (1.44 MM) DURING THE CATARACT SURGERY

Обоснование. Важным показателем безопасности энергетической хирургии катаракты является степень воздействия излучения на соседние высокочувствительные ткани глаза.

Цель. Исследовать зону распространения энергии Nd-YAG лазера 1,44 мкм в процессе эндоокулярного воздействия на хрусталик глаза.

Материал и методы. Исследование выполнено на кафедре квантовой электроники и биомедицинской оптики Санкт-Петербургского университета информационных технологий, точной механики и оптики на стендовой установке и в условиях проведения экспериментальных операций. При воздействии Nd-YAG-лазера 1,44 мкм с энергией от 50 до 400 мДж на хрусталик глаза в физиологическом растворе определяли зависимость плотности энергии на различном расстоянии от среза оптического волокна прибором ИМО-2Н.

Результаты. Было показано, что при удалении от выходного торца волокна увеличивался диаметр лазерного пучка и площадь пятна лазерного излучения. Максимальная плотность энергии фиксировалась на выходном торце световода. По мере удаления среза оптического волокна при разрушении вещества хрусталика происходило снижение плотности энергии. Ослабление энергии вызвано двумя основными факторами: дефокусировкой (увеличением пятна) лазерного излучения и поглощением ее водой. Энергия на длине волны излучения Nd-YAG-лазера 1,44 мкм имеет высокий коэффициент поглощения водой, равный 28,1см$^{-1}$. Энергия лазерного излучения падает до нулевой отметки на расстоянии от 400 до 800 мкм от среза световода в зависимости от уровня используемой энергии.

Заключение. Если нет касания световода с фрагментом, нет и эффективного разрушения вещества хрусталика, т. к. при удалении среза световода от поверхности ткани энергия поглощается водой. В ходе факофрагментации катаракты с Nd-YAG-лазером 1,44 мкм энергия не выходит за пределы капсулы разрушаемого хрусталика и не достигает соседних высокочувствительных тканей глаза.

Мелконян Г.Г., Мумладзе Р.Б., Гейниц А.В.

ПРИМЕНЕНИЕ ЛАЗЕРА ПРИ ЛАПАРОСКОПИЧЕСКОЙ ХОЛЕЦИСТЭКТОМИИ

ГОУ ДПО РМАПО, г. Москва, Россия; ФГБУ «ГНЦ лазерной медицины ФМБА России», г. Москва, Россия

Melkonjan G.G., Mumladze R.B., Geynits A.V. (Moscow, RUSSIA)

LASER LIGHT IN LAPAROSCOPIC CHOLECYSTECTOMY

Появление современных технологий позволяет широко внедрять в хирургическую практику малоинвазивные вмешательства. Это позволяет снизить операционный риск, а также расширяет возможности хирургического лечения больных, особенно пожилого и старческого возраста с тяжелыми сопутствующими заболеваниями.

Нами проведен анализ лечения 94 больных калькулезным холециститом, при оперативном лечении у которых был использован высокоэнергетический гольмиевый лазер (УЛХК-01-Компакт; тип лазера Ho:YAG; длина волны 2088 нм; максимальная энергия 3 Дж; частота до 15 Гц; длительность импульса 600 мкс).

Лазер использовали при выделении желчного пузыря из его ложа во время лапароскопической холецистэктомии. Кварцевое оптоволокно подводили непосредственно к зоне оперирования через установленный в правом подреберье порт размером 5 мм. При выделении желчного пузыря данным способом одновременно происходит надежная коагуляция ложа желчного пузыря.

В отличие от электрокоагуляции, при лазерной коагуляции образуется нежный струп на поверхности паренхимы печени и исключаются повреждения печеночной ткани в ее глубине, что обусловлено малой глубиной проникновения гольмиевого лазерного излучения (0,4 мм). Данное обстоятельство подтверждено нами при гистологическом и ультраструктурном исследованиях образцов ткани печени после лазерного воздействия.

УЗИ брюшной полости на 3-и сутки после операции демонстрировало наличие жидкостного компонента объемом около 5,0 мл в подпеченочном пространстве у 8 (8,51%) пациентов данной группы. В 2 (2,12%) случаях оперативное лечение было завершено дренированием подпеченочного пространства в связи с перфорацией желчного пузыря во время его выделения. В послеоперационном периоде осложнений не было. Больные выписаны на 3-и сутки. Швы были сняты амбулаторно на 7-е сутки.

Таким образом, использование высокоэнергетического гольмиевого лазера при лапароскопической холецистэктомии

позволило улучшить результаты лечения больных с калькулезными холециститами и свести до минимума случаи развития интра- и послеоперационных осложнений. Применение данного способа позволило сократить длительность операции до 20 мин в среднем по сравнению с традиционными методами лечения.

Мелконян Г.Г., Мумладзе Р.Б., Гейниц А.В.

ПРИМЕНЕНИЕ ЛАЗЕРНОГО ИЗЛУЧЕНИЯ В КОМПЛЕКСНОМ ЛЕЧЕНИИ БОЛЬНЫХ С ХОЛАНГИТАМИ

ГОУ ДПО РМАПО, г. Москва, Россия; ФГБУ «ГНЦ лазерной медицины ФМБА России», г. Москва, Россия

Melkonjan G.G., Mumladze R.B., Geynits A.V. (Moscow, RUSSIA)

LASER LIGHT IN THE COMPLEX TREATMENT OF PATIENTS WITH CHOLANGITIS

До настоящего времени холангит остается нерешенной проблемой хирургии желчных путей и осложняет течение заболеваний гепатобилиарного тракта в 15–30% случаев. Летальность при этом, по данным разных авторов, составляет от 4,7 до 68% и имеет тенденцию к росту с увеличением возраста пациентов. Внедрение современных малоинвазивных технологий позволяет по-новому взглянуть на проблему холангитов.

Нами проведен анализ лечения 103 пациентов с холангитом, находящихся на лечении в хирургическом стационаре ГКБ им. С.П. Боткина в 2001–2014 гг., из них 58 (56,3%) проводили эндохоледохеальное лазерное облучение.

Для внутрипротокового лазерного облучения использовали отечественную лазерную установку «ЛАМИ» длиной волны 750 нм в импульсно-периодическом режиме с длиной импульса 50 мс и интервалом 100 мс, мощностью лазерного излучения 0,1 Вт. Лазерное волокно вводили в желчные протоки антеградно, через ранее установленную чрескожную чреспеченочную холангиостому (патент РФ № 2491968). Применение внутрипротокового лазерного излучения у больных с холангитом является высокоэффективным и позволило получить в короткие сроки с минимальной травматизацией тканей выраженный клинический эффект, состоящий в быстром стихании воспалительного процесса в желчных протоках за 3–5 дней и как следствие – уменьшении интоксикации организма. Так, у больных данной группы отмечена более быстрая нормализация температуры тела, количество лейкоцитов крови снижалось быстрее и нормализовалось к 7-м суткам. Больные из данной группы были выписаны из стационара в среднем на 5 суток быстрее, чем пациенты, которым проводили традиционную антибактериальную терапию.

Таким образом, использование лазера позволило улучшить результаты лечения больных с холангитом доброкачественной этиологии. Особенно актуален данный метод у больных пожилого и старческого возраста, а также у больных при наличии выраженной сопутствующей соматической патологии, что позволяет избежать выполнения более длительных и объемных реконструктивных оперативных операций желчевыводящих протоков.

Мумладзе Р.Б., Мелконян Г.Г., Гейниц А.В.

ЛАЗЕРНАЯ ЛИТОТРИПСИЯ У БОЛЬНЫХ С ХОЛЕДОХОЛИТИАЗОМ

ГОУ ДПО РМАПО, г. Москва, Россия; ФГБУ «ГНЦ лазерной медицины ФМБА России», г. Москва, Россия

Mumladze R.B., Melkonjan G.G., Geynits A.V. (Moscow, RUSSIA)

LASER LITHOTRIPSY IN PATIENTS WITH CHOLEDOCHOLITHIASIS

В последние годы увеличилось число осложненных форм ЖКБ. У 8–10% данной категории больных имеется холедохолитиаз (ХЛ), который в свою очередь является причиной механической желтухи до 70% случаев.

В последние годы в хирургию желчных протоков широко внедрены малоинвазивные вмешательства. снижающие риск оперативного вмешательства и расширяющие возможности хирургического лечения. Современные методики позволяют проводить оперативное лечение менее травматично, а также укорачивают длительность самого оперативного вмешательства.

Нами проведен анализ лечения 86 пациентов с холедохолитиазом, находящихся на лечении в хирургическом стационаре ГКБ им. С.П. Боткина и ГКБ № 51 в 2001–2014 гг. Из них у 52 (60,4%) была произведена эндохоледохеальная лазерная литотрипсия.

У больных с холедохолитиазом, при невозможности извлечения конкрементов, под контролем фиброскопа производили эндохоледохиальную лазерную литотрипсию с помощью аппарата «УЛХК-01-Компакт» (тип лазера – Ho:YAG) длиной волны 2088 нм, в импульсном режиме 15 Гц, энергия импульса 2,0 Дж. Световод заводили в холедох через рабочий канал холедохоскопа, дробление выполняли в контактном режиме под визуальным контролем. Фрагментированные конкременты извлекали в последующем с помощью корзинки Дормиа. Время, необходимое для фрагментации конкремента, в среднем составило около 1 мин, а длительность оперативного вмешательства сократилась в среднем на 30 мин. Использование лазерного дробления конкрементов сопровождается меньшей травмой протоков и соответственно менее выраженной воспалительной реакцией. Лишь у одного (1,92%) больного в послеоперационном периоде было отмечено повышение уровня амилазы до 200 ед.

Таким образом, лазерная литотрипсия обеспечивает эффективную фрагментацию конкрементов с созданием условий для их последующей эвакуации. Данный метод при трудноудалимых конкрементах желчных протоков является методом выбора и гарантирует возможность выполнить одномоментную полноценную литоэкстракцию и избежать возможного расширения объема оперативного вмешательства.

Мусихин Л.В., Ширяев В.С., Бугровская О.И., Саженина Е.И., Смольников П.В., Баженова Г.Е.

ВОЗМОЖНОСТИ НЕФАРМАКОЛОГИЧЕСКОЙ ОПТИМИЗАЦИИ ЗАЩИТЫ ПЕРИОПЕРАЦИОННЫХ ПЕРИОДОВ В ГЕРИАТРИЧЕСКОЙ ОБЩЕХИРУРГИЧЕСКОЙ ПРАКТИКЕ

ФГБУ «ГНЦ лазерной медицины ФМБА России», г. Москва, Россия

Musikhin L.V., Shirjaev V.S., Bugrovskaya O.I., Sazhenina E.I., Smolnikov P.V., Bazhenova G.E. (Moscow, RUSSIA)

POSSIBILITIES OF PHARMACOLOGICAL OPTIMIZATION TO PROTECT PERIOPERATIVE PERIODS IN THE GERIATRIC SURGICAL PRACTICE

По данным ООН, численность лиц старше 60 лет к 2025 г. в мире достигнет 1,2 млрд человек, что означает увеличение части населения, у которой вопрос о лекарственной безопасности стоит наиболее остро. Повседневная жизнь этой категории лиц требует перманентной лекарственной коррекции гомеостаза, что приводит к существенной фармакологической нагрузке на организм. В периоперационном периоде, при необходимости хирургической операции, фармаконагрузка существенно возрастает и вопросы лекарственной безопасности становятся более актуальными.

Цель. Исследование посвящено изучению возможности на основе поливалентности влияния низкоинтенсивной лазерной терапии (НИЛТ) на организм человека оптимизировать условия подготовки, выполнения общехирургических операций и послеоперационного выхаживания гериатрических пациентов, страдающих сопутствующей ГБ, ИБС, ПИКС и др.

Материалы и методы. В условиях общей анестезии (ОА) оперированы 105 пациентов 60–80 лет по поводу: холецистита, абдоминальных грыж, варикозной болезни нижних конечностей и др., страдающих ГБ, ИБС и др. В контрольной группе (n = 60) проводили традиционную предоперационную, послеоперационную фармакокоррекцию и традиционную ОА (методом НЛА). В основной (n = 45) – традиционное лечение в периоперационных периодах потенцировали ежедневными, в течение 30 мин, сеансами НИЛТ-ВЛОК (аппарат «АЛТ Му-

лат»; γ – 0,63 мкм, мощность излучения – 10 мВт). Сеансы НИЛТ-ВЛОК проводили и во время операции на основных этапах (трижды по 15 мин).

Результаты и обсуждение. У пациентов пожилого возраста основной группы САД, ДАД и ЧСС и другие показатели гомеостаза нормализовались в более короткие сроки и характеризовались большей стабильностью, чем у представителей контрольной группы. В 8,33% случаев в контрольной группе, вследствие возникшей в день планируемого вмешательства гипертензии, операцию отменяли. В основной группе при потенцировании традиционной коррекции и лечения пациентов методом НИЛТ-ВЛОК подобных случаев мы не наблюдали.

Заключение. Потенцирование лазерными технологиями традиционной подготовки, анестезиологической защиты операций и послеоперационного лечения гериатрических пациентов позволяет снизить фармакологическую нагрузку на них и оптимизировать методы коррекции и профилактики сдвигов гомеостаза.

Мустафаев Р.Д., Гейниц А.В., Тихов Г.В.

ЛАЗЕРНЫЕ ТЕХНОЛОГИИ В ЛЕЧЕНИИ ПЕРИТОНИТА

ФБГУ «ГНЦ лазерной медицины ФМБА», г. Москва, Россия

Mustafajev R.D., Gyenits A.V., Tikhov G.V. (Moscow, RUSSIA)

LASER TECHNOLOGIES FOR TREATING PERITONITIS

Цель. Изучение эффективности потенцирования методами фотодинамической терапии (ФДТ) и внутривенного низкоинтенсивного лазерного облучения крови (ВЛОК-НИЛТ) традиционного лечения больных перитонитом.

Материалы и методы. Обследовано и проведено лечение 123 больных перитонитом, выделенных в 2 группы: основную (n = 48), и контрольную (n = 75). Санацию брюшной полости методом ФДТ с фотодитазином проводили в течение 100–120 с аппаратом ЛАТУС-Т «Маска» (Россия), генерирующим излучение в непрерывном режиме (выходная мощность 0,2 Вт, плотность энергии от 20 до 25 Дж/см^2). Послеоперационные сеансы внутривенного низкоинтенсивного лазерного облучения крови (ВЛОК-НИЛТ) проводили в течение 20 мин аппаратом «Мулат» (λ = 0,63 нм) мощностью излучения 5 мВт (ежедневно, в течение 7–10 сут).

Результаты и обсуждение. Анализ осложнений при лечении двух групп показал, что в основной они развивались реже и их спектр был существенно меньшим, чем в контрольной группе. Наиболее частым осложнением было нагноение операционной раны: в 8,3% случаев в основной группе и в 9,3% – контрольной. Летальность у оперированных больных во многом определялась степенью распространения гнойного процесса в брюшной полости. При местной форме перитонита в обеих группах этот показатель был существенно ниже, чем при распространенной (основная группа – 11,8%, контрольная – 19,4%) или разлитой (основная группа – 23,2%, контрольная – 45%) формах. При потенцировании лечения лазерными технологиями санации (ФДТ) и сеансами послеоперационной ВЛОК-НИЛТ летальность в основной группе при распространенной форме была ниже, чем в контрольной, так же как и при разлитом перитоните. Летальность (5,5%) среди пациентов при развитии местного перитонита в основной группе была меньше, чем в контрольной группе (8,3%). В целом предлагаемый потенцированный метод позволил снизить летальность при всех формах перитонита практически в два раза.

Заключение. Полученные результаты клинического применения разработанной методики нефармакологического потенцирования традиционного лечения различных форм гнойного перитонита позволяют утверждать, что предлагаемый нами комплексный метод сочетанного применения интраоперационно санационной лазерной ФДТ и сеансов послеоперационной ВЛОК-НИЛТ позволяет гарантированно обеспечить лучшие результаты лечения подобных пациентов. ФДТ, обладая выраженным эффектом эрадикации инфекции во время интраоперационной санации брюшной полости и известное поливалентное действие сеансов ВЛОК-НИЛИ способно внести существенный вклад в лечение больных перитонитом, не усиливая фармакологической нагрузки на пациента.

Пантелеев В.С., Мушарапов Д.Р., Соколов В.П., Заварухин В.А.

УГЛЕКИСЛОТНЫЙ ЛАЗЕР «ЛАНЦЕТ» В АМБУЛАТОРНОЙ ХИРУРГИИ

ГБУЗ «Республиканская клиническая больница им. Г.Г. Куватова», г. Уфа, Россия

Pantelejev V.S., Musharapov D.R., Sokolov V.P., Zavarukhin V.A. (Ufa, RUSSIA)

CO2 LASER «LANCET» IN THE OUT-PATIENT SURGICAL PRACTICE

Целью работы было изучение эффективности применения углекислотного лазера «Ланцет» для удаления и вапоризации доброкачественных новообразований кожи и слизистых оболочек, а также при оперативных вмешательствах по поводу вросшего ногтя.

Материал и методы. Нами проанализированы 243 амбулаторные карты пациентов, перенесших оперативные вмешательства в связи с доброкачественными новообразованиями кожи и слизистых оболочек (папилломы, бородавки, сухая мозоль, родинки, гемангиомы, кондиломы и др.) и 72 амбулаторные карты больных с вросшим ногтем первого пальца стопы. В 131 случае для удаления и вапоризации новообразований использовали углекислотный лазер «Ланцет» с различными режимами воздействия и сканирующей насадкой, а в 112 случаях для этого применяли диатермокоагуляцию и криодеструкцию. У пациентов с вросшим ногтем в 39 случаях для краевой резекции ногтевой пластины, вапоризации гипергрануляций и деструкции матрикса применяли углекислотный лазер в непрерывном режиме мощностью 5–7 Вт, а в 31 случае для этого использовали хирургический скальпель.

Результаты. Оценивая результаты лечения, нами отмечено, что в группе пациентов, где применяли диатермокоагуляцию и криодеструкцию, послеоперационные раны заживали в среднем на 3–4 суток дольше, а фаза ремодулирования тканевого регенерата (формирование рубца) была дольше на 1,0–1,5 мес. Кроме того в 24 случаях у пациентов группы сравнения возникла необходимость в повторных операциях для полного удаления новообразований в связи с неэффективностью первой процедуры. В группе, где применяли лазер, необходимости в выполнении повторных вмешательств не возникало. У пациентов с вросшим ногтем сроки заживления ран в сравниваемых группах особенно не разнились и составили 14 ± 1,7 суток. Процент же рецидива заболевания в отдаленном послеоперационном периоде составил 54,3% в сравниваемой группе больных и только 6,5% в группе пациентов, где использовали лазерное излучение.

Заключение. Применение углекислотного лазера «Ланцет» позволило ускорить сроки заживления ран при удалении различных новообразований кожи и слизистых оболочек и значительно снизить количество рецидивов заболевания при вросшем ногте.

Розанов В.Е., Болотников А.И., Розанова М.В., Бондаренко А.В.

ФИЗИЧЕСКИЕ ЭНЕРГИИ В ЛЕЧЕНИИ БОЛЬНЫХ С ОСТРЫМИ ЛЕГОЧНЫМИ НАГНОЕНИЯМИ

1586 ВКГ Минобороны РФ, Подольск, КБ123 ФМБА России, г. Одинцово, Россия

Rozanov V.E., Bolotnikov A.I., Rozanova M.V., Bondarenko A.V. (Podolsk, Odintzovo, RUSSIA)

PHYSICAL ENERGIES IN TREATING PATIENTS WITH ACUTE PULMONARY SUPPURATIONS

Обоснование и цель: определение роли ультразвуковых и лазерных методов лечения гнойно-деструктивных поражений

легких (ГДПЛ) у пострадавших с закрытой травмой груди (ЗТГ).

Материал и методы. Исследования проведены у 53 пострадавших с ЗТГ средней тяжестью 29,4 ± 1,6 баллов по Injury Severity Score, у которых диагностированы ГДПЛ: острый абсцесс и гангрена, острая эмпиема. Изучали тяжесть эндотоксемии на основе определения в крови ацилгидроперекисей, низко-и среднемолекулярных пептидов общей и эффективной концентрации альбумина, диеновых коньюгатов, малонового альдегида, перекиси водорода, супероксидного анион-радикала, активности свободно-радикального окисления и фагоцитарной активности лейкоцитов, концентрации микробных тел в 1 мл плеврального экссудата.

В комплексной терапии у 28 чел. для обработки плевральной полости применяли ультразвук. Использованы оптимальные параметры ультразвуковой установки УРСК-7Н – частота колебаний 26,4–26,6 кГц, амплитуда смещения волновода 80–85 мкм, диаметр гладкого цилиндрического волновода – 8 мм. Время озвучивания, определенное нами экспериментально для каждого штамма бактерий, составило в среднем 5–12 мин. В качестве «озвучиваемых» сред с успехом применяли растворы 0,02% хлоргексидина или фурацилина 1:5000. У 25 пациентов для обработки плевральной полости применяли лазеротерапию аппаратом «LFA-2M» с насадкой для непрерывного лазерного излучения и моноволокнистым гибким световодом длиной волны излучения 0,8–0,95 мкм в течение 10–24 мин со средней мощностью от 10 до 15 мВт в режиме непрерывного излучения.

Результаты. Исследования показали, что эффективность ультразвука обусловлена его противомикробным действием, химический эффект которого заключается в освобождении из молекул воды активных H^+- и OH-ионов, нарушающих или угнетающих окислительно-восстановительные процессы в микробной клетке; образованием в воде азотной и азотистой кислот, в количестве, достаточном для прекращения жизнедеятельности микробов. Эффективность же лазеротерапии была связана с образованием таких свободных радикалов кислорода, как супероксидный, гидроксильный, пероксильный, пероксинитрита, гипохлорной кислоты, перекиси водорода и синглетного кислорода, обладающих бактерицидной активностью.

Заключение. Полагаем, что физические методы в лечении ГДПЛ могут стать альтернативой традиционной антибиотикотерапии, так как более эффективно устраняют признаки эндотоксемии, способствуя улучшению клинических результатов и снижая частоту развития осложнений на 39,8% и летальность на 21,7%.

Розанов В.Е., Болотников А.И., Розанова М.В., Бондаренко А.В.

РОЛЬ ПЛАЗМЕННЫХ ПОТОКОВ В ЛЕЧЕНИИ ПОСТРАДАВШИХ С ПЕРИТОНИТОМ

1586 ВКГ Минобороны РФ, Подольск, КБ123 ФМБА России, г. Одинцово, Россия

Rozanov V.E., Bolotnikov A.I., Rozanova M.V., Bondarenko A.V. (Podolsk, Odintzovo, RUSSIA)

THE ROLE OF PLASMA FLOWS IN TREATING PATIENTS WITH PERITONITIS

Обоснование и цель: определение роли экзогенного монооксида азота в комплексном лечении травматического перитонита.

Материал и методы. Обследовано 90 пострадавших с травматическим перитонитом, преимущественно мужчин (77,2%), средний возраст которых составил 32,8 ± 3,1 года. Тяжесть перитонита по Мангеймскому перитонеальному индексу (МИП) составила: 16,4 ± 1,1 балла у 17,8% пострадавших, 28,1 ± 1,9 – у 68,2%; 38,8 ± 2,0 – у 14,1%. Идентификацию мембранных маркеров иммунокомпетентных клеток периферической крови проводили методом проточной цитофлюорометрии и моноклональных антител.

Результаты. В зависимости от тактики лечения все пострадавшие были распределены на II группы. В I группе (33 чел.) проводили традиционное для такой травмы лечение, при этом частота развития осложнений составила 27,7%, умерло 21,2% пострадавших, средний койко-день и период «трудовой» реабилитации у оставшихся в живых составили соответственно 28,7 ± 1,3 и 55,9 ± 2,7 дня.

Во II группе (57 чел.) на заключительном этапе оперативного вмешательства проводили обработку брюшной полости монооксидом азота с помощью аппарата «Плазон» с расстояния 10–12 см (500 ppm) и экспозицией 5–7 с на 1 $см^2$ (общее время экспозиции – до 10 мин). В этой группе частота развития осложнений составила 15,8%, умерло 10,5% пострадавших, средний койко-день и период «трудовой» реабилитации у оставшихся в живых составили соответственно 17,1 ± 1,2 и 36,7 ± 1,9 дня.

Корреляционный анализ (**r**xy = +0,81 ± 0,009; $p < 0,01$) показал, что избыточная экспрессия CD95(Fas/APO-l)-антигена ослабляла способность лимфоцитов подвергаться CD95-опосредованному апоптозу, что приводило к утрате контроля за Т-лимфоцитами и прогрессированию перитонита.

При обработке брюшной полости монооксидом азота мы отметили нормализацию CD95(Fas/APO-l)-опосредованного апоптоза лимфоцитов, микролимфоциркуляции брюшины и связанное с этим улучшение ее лимфодренажной функции, а также его бактерицидное действие на микрофлору перитонеального выпота.

Заключение. Применение плазменных потоков в комплексной реабилитации пострадавших с перитонитом способствовало улучшению течения послеоперационного периода, что проявилось в снижении частоты развития осложнений в 1,7 раза, летальности – в 2 раза, сокращении среднего койко-дня и периода «трудовой» реабилитации – соответственно в 1,7 и 1,5 раза по сравнению с традиционными методами лечения ($p < 0,05$).

Розанов В.Е., Болотников А.И., Хайкин И.В., Островский Е.М.

ФИЗИЧЕСКАЯ ПЛАЗМА (NO-ТЕРАПИЯ) В ЛЕЧЕНИИ ГНОЙНО-НЕКРОТИЧЕСКИХ ОСЛОЖНЕНИЙ СИНДРОМА ДИАБЕТИЧЕСКОЙ СТОПЫ

ФГБУЗ КБ123 ФМБА России, г. Одинцово, Россия

Rozanov V.E., Bolotnikov A.I., Khaikin I.V., Ostrovsky E.M. (Odintzovo, RUSSIA)

PHYSICAL PLASMA (NO-THERAPY) IN TREATING PURULENT-NECROTIC COMPLICATIONS OF THE DIABETIC FOOT SYNDROME

Обоснование и цель: определение целесообразности применения NO-терапии в местном лечении длительно незаживающих ран (ДНР) как осложнений синдрома диабетической стопы (СДС) в соответствии с фазой раневого процесса.

Материал и методы. В основу работы положено лечение 24 больных возрасте 18–59 лет с ДНР площадью от 12 до 20 $см^2$ как осложнений СДС, у которых на фоне комплексной терапии применяли воздушно-плазменные потоки и экзогенный оксид азота, генерируемые аппаратом «Плазон». В I фазе раневого процесса до очищения ран использовали режим щадящей коагуляции, во II – терапию проводили коагулятором-стимулятором и в III – использовали узконаправленный полностью охлажденный газовый поток с помощью специального металлического наконечника, входящего в стандартную комплектацию аппарата.

Результаты. Бактериологические исследования показали, что уровень микробной обсемененности ран при «традиционной терапии не снижался к 7–8-м суткам ниже критического уровня, а при лечении оксидом азота уровень микробной обсемененности ран в указанные сроки был в пределах $1 \times 10^{2–3}$ микробных тел в 1 г ткани. Признаки воспаления уменьши-

лись в сроки 4–6 суток у 10% больных, у остальных 14% – к 6–7-м суткам; краевая эпителизация появилась на 8–10-е сутки, а готовность к аутодермопластике – на 14–17-е. Самостоятельная эпителизация наступила на 40,1 ± 2,0 сутки у 8%. Средняя скорость эпителизации составила 3,7 ± 1,1 мм^2/сутки, средняя продолжительность лечения – 50,3 ± 2,5 дня. У 16% больных дефект был закрыт свободным кожным лоскутом.

Заключение. Комплексное лечение ДНР у больных с СДС с применением воздушно-плазменных потоков ведет к быстрому очищению ран за счет бактерицидного действия монооксида азота, улучшению микроциркуляции, ускорению созревания грануляционной ткани и эпителизации, за счет стимулирования образования в ране факторов роста, в среднем на 10,7 ± 1,3 дня раньше, чем при «традиционной» терапии, при этом происходит сокращение сроков лечения в 2,4 раза и клиническое выздоровление у 87,5% пациентов.

Ступак В.В., Шабанов С.В.

ОТДАЛЕННЫЕ РЕЗУЛЬТАТЫ ХИРУРГИЧЕСКОГО ЛЕЧЕНИЯ НОВООБРАЗОВАНИЙ КРАНИОВЕРТЕБРАЛЬНОГО ПЕРЕХОДА

ФГБУ «ННИИТО им. Я.Л. Цивьяна» Минздрава России,
г. Новосибирск, Россия

Stupak V.V., Shabanov S.V. (Novosibirsk, RUSSIA)

LONG-TERM RESULTS OF THE SURGICAL TREATMENT OF NEOPLASMS IN THE CRANIVERTEBRAL PASSAGE

Обоснование и цель: новообразования, локализованные в области краниовертебрального перехода чрезвычайно сложны для хирургического лечения. На основе анализа отдаленных результатов изучена эффективность применения неодимового лазера в хирурии опухолей краниовертебрального перехода.

Материалы и методы. За период с 2000 г. в клинике нейрохирургии оперировано 47 пациентов с опухолями краниовертебрального перехода. Интрамедуллярных опухолей было 8 (17,0%), экстрамедуллярных – 39 (83%), из них 5 – «песочные часы». Передняя локализация новообразований была у 6 (12,7%) больных; передне-боковая – у 10 (21,3%); боковая – у 14 (29,8%); задне-боковая – у 7 (14,9%) и задняя – у 10 (21,3%) человек. Преобладали менингиомы 25 (53,2%), невриномы встретились в 10 (21,3%) случаях, астроцитомы – в 4 (8,5%), эпендимомы – у 3 (6,4%), хордомы – у 4 (8,5%) больных и гемангиобластомы – у 1 (2,1%) человека. Тотальное удаление опухолей достигнуто в 86% случаев. Субтотально удалено 7 (14%) опухолей. При этом одномоментное удаление новообразования проведено 44 больным (93,6%), в 3 случаях (6,4%) проведено двухэтапное лечение. В 8 (57,1%) случаях при удалении плотных менингиом использовали хирургический неодимовый лазер длиной волны 1,06 мкм с целью резекции новообразования или лазерной абляции матрикса опухоли.

Продолженный рост субтотально удаленных опухолей выявлен у 4 (8,5%) пациентов. Прогрессирующая неврологическая симптоматика стала причиной летального исхода у 3 больных при нерадикальном удалении; 1 больной умер по причине развития вторичного менингита на фоне поздней раневой ликвореи при радикальном удалении опухоли. Таким образом, летальность в позднем послеоперационном периоде составила (8,5%). Рецидив радикально удаленных новообразований выявлен в 3 случаях (6,9%). В 1 случае – анапластической невриномы и в 2 случаях – менингиомы. Среди больных с менингиомами, оперированных с применением хирургического лазера, рецидив выявлен только в 1 случае.

Выводы. Радикальность удаления опухолей краниовертебрального перехода значительно улучшает прогноз восстановления функций спинного мозга в послеоперационном периоде. Применение неодимового лазера позволяет достичь радикального удаления опухолей краниовертебрального перехода.

Ступак В.В., Шабанов С.В.

ОТДАЛЕННЫЕ РЕЗУЛЬТАТЫ ХИРУРГИЧЕСКОГО ЛЕЧЕНИЯ ПЕРВИЧНЫХ ОПУХОЛЕЙ СПИННОГО МОЗГА ТИПА «ПЕСОЧНЫЕ ЧАСЫ»

ФГБУ «ННИИТО им. Я.Л. Цивьяна» Минздрава России,
г. Новосибирск, Россия

Stupak V.V., Shabanov S.V. (Novosibirsk, RUSSIA)

LONG-TERM RESULTS OF SURGICAL TREATMENT OF PRIMARY TUMOURS OF THE SAND-GLASS TYPE IN THE SPINAL MARROW

Цель исследования: анализ клинических результатов хирургического лечения опухолей спинного мозга типа «песочные часы», в том числе с применением неодимового лазера.

Материалы и методы. Клинический материал основан на результатах хирургического лечения 83 человек с новообразованиями типа «песочные часы», что составило 12,9% от общего числа оперированных. Из них 49 – женщины, 34 – мужчины; средний возраст – 49,8 ± 1,6 лет. Средний период наблюдения составил 7,4 ± 1,3 года.

57 человек оперированы с применением современных методов микрохирургии. У 26 больных группы исследования наряду с этим во время удаления опухоли использовано лазерное излучение длиной волны 1,064 мкм.

В зависимости от топографо-анатомических взаимоотношений все опухоли спинного мозга ранжированы по наиболее распространенным и принятым в мире классификациям Eden K. (1941 г.) и Sridhar K. (2001). Наиболее часто встретился интра-экстрадуральный характер роста – I тип по Eden (ртмф <0,01**). Паравертебральный экстрадуральный рост опухоли (III тип по Eden) значительно преобладал: размер паравертебрального компонента менее 2,5 см в диаметре диагностирован в 19 случаях (ртмф = 0,001), в 7 – более 2,5 см (гигантская опухоль) – (ртмф = 0,0019) и при деструктивном росте в тело позвонка (миофасциальные ткани) – у 7 человек (ртмф = 0,0026). Количество опухолей, растущих из корешков спинного мозга, значительно преобладало, они встретились в 67 (80,7%) случаях, в группе исследования их было 46 (80,1%), сравнения – 21 (80,8%), наблюдение Ртмф = 1,0000.

Применение лазера позволяет достигнуть более высоких функциональных показателей уже в раннем послеоперационном периоде. В позднем послеоперационном периоде в группе исследования хороший результат получен у 4 больных, что составило 15,4%, удовлетворительный – у 14 пациентов (53,8%) и неудовлетворительный – у 8 больных (30,3%). В группе сравнения к этому сроку хорошие результаты получены у 3 больных, что составило 5,3%, удовлетворительные – у 17 (29,8%) и неудовлетворительные – 37 (64,9%).

Выводы. Применение неодимового лазера при удалении опухолей типа «песочные часы» уменьшает риск развития стойких неврологических нарушений в отдаленном послеоперационном периоде.

Ступак В.В., Бузунов А.В.

КАЧЕСТВО ЖИЗНИ ПАЦИЕНТОВ С ПАРАСАГИТТАЛЬНЫМИ МЕНИНГИОМАМИ, ОПЕРИРОВАННЫХ С ИСПОЛЬЗОВАНИЕМ ЛАЗЕРНЫХ ТЕХНОЛОГИЙ

ФГБУ «ННИИТО им. Я.Л. Цивьяна» Минздрава России,
г. Новосибирск, Россия

Stupak V.V., Buzunov A.V. (Novosibirsk, RUSSIA)

THE QUALITY OF LIFE IN PATIENTS OPERATED ON PARASAGGITAL MENINGIOMAS USING LASER TECHNOLOGIES

Цель: на основе анализа индекса качества жизни больных изучить эффективность разработанных лазерных технологий удаления парасагиттальных менингиом.

Материалы и методы. Проведен ретроспективный анализ хирургического лечения 145 пациентов с парасагиттальными менингиомами, оперированных в клинике нейрохирургии

ННИИТО с 1996-го по 2008 гг. Все оперированные разделены на две группы. Группа сравнения представлена 62 пациентами, оперированными стандартными методами микрохирургии удаления менингиом. Группа исследования состояла из 83 человек (наряду со стандартными технологиями удаления опухолей использован неодимовый лазер). Средний срок наблюдения – 130 ± 9,37 месяца. Проведен анализ качества жизни пациентов по шкале Карновского при поступлении, после операции и в отдаленном периоде.

Результаты. До операции показатель качества жизни больных в обеих группах статистически не отличался. В группе исследования он был равен 62,68 ± 0,62 балла, в группе сравнения – 61,71 ± 1,03 балл. В раннем послеоперационном периоде на фоне проводимой восстановительной терапии происходил регресс неврологического дефицита у больных в обеих группах. Наиболее выраженный и статистически значимый отмечен в группе исследования, поэтому уже при выписке из стационара индекс качества жизни у больных, оперированных с использованием лазера, равнялся 70,26 ± 1,11 балла. В группе сравнения он был равен 65,48 ± 1,28 балла. В отдаленном послеоперационном периоде статистически достоверно выраженный дальнейший регресс очаговой неврологической симптоматики и снижение частоты встречаемости эпилептических припадков отмечены также у больных в группе исследования. В связи с этим и средний индекс качества жизни у них вырос до 81,34 ±1,04 балла, в то время как в группе сравнения он стабилизировался на уровне 72,6 ± 1,68 балла. Таким образом, использование лазерных технологий на этапах удаления парасагиттальных менингиом приводит к меньшей операционной травме функционально значимых отделов головного мозга, что благоприятным образом способствует более быстрому регрессу неврологического дефицита, приводящему, в конечном счете, к заметному повышению качества жизни оперируемых больных.

Выводы. Клинические результаты лечения больных с парасагиттальными менингиомами подтверждают эффективность разработанных лазерных технологий при их хирургическом удалении.

Ступак В.В., Бузунов А.В.

ДИНАМИКА НЕВРОЛОГИЧЕСКОГО СТАТУСА У БОЛЬНЫХ, ОПЕРИРОВАННЫХ ПО ПОВОДУ БАЗАЛЬНЫХ МЕНИНГИОМ С ПОМОЩЬЮ НЕОДИМОВОГО ЛАЗЕРА

ФГБУ «ННИИТО им. Я.Л. Цивьяна» Минздрава России, г. Новосибирск, Россия

Stupak V.V., Buzunov A.V. (Novosibirsk, RUSSIA)

DYNAMICS OF THE NEUROLOGICAL STATUS IN PATIENTS OPERATED ON BASAL MENINGIOMAS USING THE NEODYMIUM LASER

Обоснование и цель: на основе анализа динамики неврологического статуса у пациентов, оперированных по поводу базальных менингиом с использованием неодимового лазера, изучить эффективность разработанных лазерных технологий.

Материалы и методы. Проведен ретроспективный анализ результатов хирургического лечения 83 пациентов в клинике нейрохирургии НИИТО с 1996-го по 2008 гг. по поводу базальных менингиом. Все оперированные разделены на две группы. Группа сравнения представлена 32 пациентами, оперированными стандартными микрохирургическими методами удаления менингиом. В группе исследования у 51 пациента при резекции новообразований использовали неодимовый лазер. Средний срок наблюдения за больными равен 122,5 ± 5,03 мес. Для достижения поставленной цели была изучена динамика неврологического статуса до, в послеоперационном и в отдаленном периодах заболевания.

Результаты. До операции у большинства пациентов обеих групп имелся исходный дефицит функции черепно-мозговых нервов, связанный с компрессией опухолевым узлом и вовлечением их в строму менингиомы. В группе сравнения таких больных было 20 (62,5%), а в группе исследования – 32 (62,7%). После операции у ряда пациентов обеих групп отмечали нарастание неврологического дефицита. В группе сравнения констатировано у 9 (28,1%), а в группе исследования – у 13 (25,5%) человек. Нарастание очаговой неврологической симптоматики послеоперативного лечения связано с дополнительной травматизацией черепно-мозговых нервов в момент отделения опухолевого узла. Применение лазера на этапах удаления опухоли и дальнейшей обработки матрикса не приводило к грубым морфологическим повреждениям нервов, поэтому в отдаленном послеоперационном периоде в обеих группах наблюдался регресс этих симптомов (в группе исследования – у 16 (31,4%), а в группе сравнения – только у 3 (9,4%) человек). Таким образом, использование лазерных технологий позволяет в значительно большем проценте случаев достигать надежного улучшения состояния пациентов.

Выводы. Использование лазерных технологий на этапах удаления менингиом основания черепа на различных этапах их лечения демонстрирует малую травматичность операций, что выражается в достижении лучших клинических результатов оперативного лечения, и более быстрого регресса неврологического дефицита, как в раннем, так и в отдаленном послеоперационном периодах.

Сумная Д.Б.[1, 2], Кинзерский С.А.[1, 2], Садова В.А.[1, 2], Кинзерский А.А.[1, 2], Сумный Н.А.[2], Сумная Т.А.[1]

ЛАЗЕРОТЕРАПИЯ В РЕАБИЛИТАЦИИ ПАЦИЕНТОВ С РАДИКУЛОПАТИЯМИ ВЕРТЕБРОГЕННОГО ГЕНЕЗА

[1] ФГБОУ ВПО «УралГУФК»; [2] Клиника профессора Кинзерского А.Ю., г. Челябинск, Россия

Sumnaja D.B., Kinzersky S.A., Sadova V.A., Kinzersky A.A., Sumnyi N.A., Sumnaja T.A. (Cheljabinsk, RUSSIA)

LASERTHERAPY IN THE REHABILITATION OF PATIENTS WITH RADICULOPATHIES OF VERTEBROGENIC GENESIS

Радикулопатии вертеброгенного генеза, обусловленные наличием грыж межпозвонковых дисков, являются наиболее частой причиной длительно существующих болевых синдромов, поэтому поиск методов их лечения является одной из важнейших проблем современной неврологии.

Целью исследования являлась разработка эффективных реабилитационных мероприятий, направленных на улучшение состояния больных радикулопатиями вертеброгенного генеза за счет использования средств физической реабилитации в сочетании с лазеротерапией.

Материалы и методы. Исследование проводили на базе лечебно-диагностического центра клиники Кинзерского А.Ю. У 350 пациентов с радикулопатиями вертеброгенного генеза, обусловленными наличием грыж межпозвонковых дисков, проведено комплексное обследование до и после лечения. Контрольная (100 человек) и основная группа (250 человек) проходили лечение по следующей программе: стандартная медикаментозная терапия, ЛФК, массаж, использование методов безманипуляционной мануальной коррекции биомеханических нарушений. Все пациенты основной группы дополнительно проходили в комплексе лечения сочетание лазеротерапии высокоинтенсивной (ВИЛИ) диодными лазерами «ЛАХТА-МИЛОН» № 5 длиной волны 0,970 мкм и 1,064 мкм и низкоинтенсивной (НИЛИ) № 5 полупроводниковым лазером ULAN-BL-20 длиной волны 0,89 мкм. У всех пациентов исследовали состояние системы ПОЛ-АОС, церебральную гемодинамику и микроциркуляцию, проводили нейропсихологическое тестирование.

Результаты. У пациентов радикулопатиями вертеброгенного генеза при использовании разработанного реабилитационного комплекса удалось достичь полного регресса болевого и стато-вертебрального синдромов, что сопровождалось восстановлением церебральной гемодинамики, микроциркуляции и регрессом дисбаланса в системе «ПОЛ-АОС» быстрее, чем у пациентов контрольной группы.

Заключение. Лазеротерапия (ВИЛИ и НИЛИ) эффективно снижает болевой и стато-вертебральный синдром, улучшает и стабилизирует самочувствие и психоэмоциональное состояние пациентов.

Толстых П.И., Дербенев В.А. Раджабов А.А., Соловьева А.Б., Спокойный А.Л., Исмаилов Г. И.-О., Маушев В.М.

ОПТИМИЗАЦИЯ ФОТОХИМИЧЕСКОЙ ТЕРАПИИ ГНОЙНЫХ РАН МЯГКИХ ТКАНЕЙ

ФГБУ «ГНЦ лазерной медицины ФМБА России», г. Москва, Россия

Tolstykh P.I., Derbenev V.A., Radzhabov A.A., Solovjeva A.B., Spokoiny A.L., Ismailov G.I., Maushev V.M. (Moscow, RUSSIA)

OPTIMIZATION OF THE PHOTOCHEMIC THERAPY TECHNIQUE FOR TREATING PURULENT WOUNDS IN SOFT TISSUES

Работы по изучению процессов фотоиндуцированного разрушения клеток, обладающих высокой пролиферативной активностью, ведутся с конца 70-х годов прошлого века. Основное направление этих исследований было направлено на поиск путей повышения активности фотосенсибилизаторов и разработки новых методов фотохимической терапии, повышения селективного накопления фотосенсибилизатора в пораженных тканях и снижение терапевтических доз вводимых препаратов. К настоящему времени протестировано более 800 таких соединений, среди которых наиболее эффективным оказался фотосенсибилизатор фотодитазин.

Комплекс фотодитазина с хитозаном, а также фотодитазин, комплексированный с плюроником F 127 и наночастицами золота, в условиях ФХ-активации оказывает выраженное бактерицидное действие на грамположительные и грамотрицательные микроорганизмы, что позволило оптимизировать фотохимическую терапию гнойных ран мягких тканей.

В эксперименте на животных на модели гнойной полнослойной раны мягких тканей показаны возможности фотохимической терапии с водным раствором фотодитазина с плюроником F 127 и комплексом фотодитазин – хитозан. Высокая эффективность лечения гнойных ран проявлялась сокращением сроков заживления в 1,5–2 раза, стимуляцией репаративно-регенеративного процесса, на что указывает состояние грануляционной ткани, степень ее зрелости и толщины. В докладе будут подробно изложены механизмы оптимизации фотохимической терапии гнойных ран.

Толстых П.И., Дербенев В.А., Осокин В.В., Кривихин Д.В., Чернобай А.В., Исмаилов Т.И., Раджабов А.А., Маушев В.А.

КОРРЕКЦИЯ МИКРОЦИРКУЛЯЦИИ И ЛЕЧЕНИЕ РАН, ФОРМИРУЮЩИХСЯ ПОСЛЕ НЕКРЭКТОМИИ У БОЛЬНЫХ СО СМЕШАННОЙ И ИШЕМИЧЕСКОЙ ФОРМАМИ ДИАБЕТИЧЕСКОЙ АНГИОПАТИИ НИЖНИХ КОНЕЧНОСТЕЙ

ФГБУ «ГНЦ лазерной медицины ФМБА России», г. Москва; Видновская районная клиническая больница, Московская область, г. Видное, Россия

Tolstykh P.I., Derbenev V.A., Osokin V.V., Krivikhin D.V., Chernobai A.V., Ismailov T.I., Radzhabov A.A., Maushev V.A. (Moscow, RUSSIA)

CORRECTION OF MICROCIRCULATION AND TREATMENT OF WOUNDS AFTER NECRECTOMY IN PATIENTS WITH MIXED AND ISCHEMIC DIABETIC ANGIOPATHY OF LOW EXTREMITIES

Цель: улучшить результаты лечения больных со смешанной и ишемической формами диабетической стопы, осложненными гнойно-некротическими процессами, путем коррекции микроциркуляции методами реваскуляризирующей остеотрепанации и внутривенным облучением крови (длина волны 450 ± 10 нм).

Материал и методы. Было проведено обследование и лечение 238 больных. 188 пациентов составили основную группу и 50 – контрольную. У всех пациентов основной и контрольной групп была диагностирована смешанная и ишемическая форма диабетической стопы, осложненная гнойно-некротическими процессами, по поводу которых выполняли «малые операции» (вскрытие флегмон, ампутации пальцев с резекцией головки плюсневой кости, резекция переднего отдела стопы) и реваскуляризирующая остеотрепанация. Для внутривенного облучения крови, которое начинали на следующие сутки после хирургического лечения, использовали аппарат «Соларис» с излучением 450 ± 10 нм и мощностью на выходе световода 1,5–2,0 мВт. Время облучения – 40 мин, число сеансов внутрисосудистого облучения крови – 5–6.

Результаты исследования показали, что реваскуляризирующая остеотрепанация у этих больных улучшает состояние микроциркуляции, оказывает благоприятное воздействие на течение диабетической ангиопатии, снижает риск прогрессирования гнойно-некротического процесса и уменьшает количество высоких ампутаций. Коррекция микроциркуляции у больных со смешанной и ишемической формами диабетической стопы, осложненной гнойно-некротическими процессами, методом реваскуляризирующей остеотрапанации, внутривенным лазерным облучением крови показала, что у больных контрольной группы на стопе показатель микроциркуляции (ПМ) составил 3,25 ± 0,85. После операции (РОТ) и внутривенного облучения крови на 7-е сутки ПМ = 3,34 ± 0,79, на 15-е – ПМ = 3,39 ± 0,4, на 25-е – ПМ = 4,48 ± 0,45.

Ганс Хайнц

ЛАЗЕР ЗАМЕНЯЕТ СКАЛЬПЕЛЬ В ХИРУРГИИ – КАК ЭТО ВЫГЛЯДИТ В ЛЕЧЕНИИ ПРЕДСТАТЕЛЬНОЙ ЖЕЛЕЗЫ

Вступление/Цели. Увеличение стареющего населения требует внедрения малоинвазивных методов для их лечения. В 1983 году проф S. Bown из Великобритании применил луч лазера для иссечения опухоли печени. В 1991 году проф Hofstetter из Германии впервые применил лазерный луч для лечения простаты. В 2011 году в США 80% операций на молочной железе проводили методом фотоселективного лазерного испарения. В 2012 году во Франции минимально инвазивный лазерный метод был принят как стандарт лечения.

Материалы и методы. Сейчас в распоряжении врачей имеются портативные лазерные аппараты, которые могут работать автономно много часов, имеют мощность в сотни ватт и много разных длин волн. С помощью небольших стекловолоконных зондов мы проводим биостимуляцию, коагуляцию, карбонизацию и атомную фотоабляцию, а по-простому – рассечение, зашивание, сглаживание, сверление в тканях, костях, зубах. Сейчас с помощью информации отражения мы можем знать, когда мы вошли в опухоль, а когда из нее вышли. В настоящее время апробируется спектроскопический Ramaneffect для диагностических целей.

Результаты. Наш опыт работы с лазерами был получен в 1988–2006 годах, когда было проведено более 5 000 проктоурологических операций у больных с опухолями, абсцессами, кровотечениями. В работе использовали АИГ-неод-лазер, 40 Вт, диодный лазер (980 нм, 50 Вт). В 90% случаев стоимость лазерных операций снижалась на 45% по сравнению с «долазерной» эрой, о чем было доложено на 45 конгрессах.

Заключение. Медицинские лазеры могут работать как в больших клиниках, так и в палатках в зонах ЧП, где есть розетка, практически во всех областях медицины. В клинике OncoRay-Center Universitätsklinik в Дрездене (Германия) сейчас тестируется Protonlaser DRACO www.fzd.de. От точно разрушает опухоли, даже не дотрагиваясь до кожи. Почему бы урологам не использовать лазерные технологии в совей ежедневной практике и не освещать результаты своих хирургических вмешательств с лазером в системе online?

(Примечание переводчика: перевод с незначительным сокращением).

LASER REPLACES SCALPEL IN SURGERY – HOW SHOWS PROSTATETHERAPY

Hans Hainz, D53359 Rheinbach Germany, hhhainz@gmx.de

Introduction/Objectives. Increase of ageing population wordlwide requires more affordable minimal invasive therapy, e.g. for BPE and CaP in Germany. In urology 1901 anesthesy enabled Freyeroperation; electricity 1920 TURP – since 1970 standard. Hofstetter lasered 1991 prostate (ILCP). 2011 in USA 80% BPEoperations were Photoselective Laservaporisation(PVP) – mostly as outpatient therapy; 12/2012 in France as standard declared.

Materials/Methods. Einsteins formula E = mc² i.e. 500 gr Uranium extinguished 1945 Hiroshima. Peoples silhouettes in pavement led 1954 in East/West to theory «**L**ight **A**mplification by **S**elected **E**mitted **R**adiation». 1961 first laserset was build and 1983 S.G. Bown lasered a livertumour. Now portable tools work 100 000 maintenance-free hours with hundreds Watt in 30 000 wave-lenghts. With small glass fibres we practice biostimulation, coagulation, carbonisation and atomic photoablation or frankly said cutting, sawing, planeing and drilling in tissue, teeth and bones. Now beamreflection informs when you come into or out a tumour and by a spectroscopic tissue diagnostic is tested.

Results. Own laser experience (1988–2006/legal age limit) began with Medilas100 and resterilized fibres transurethral 4000 urotheltumors and later BPE. In 1294 cases (1.10.94–30.11.2000). «Our» invasive coagulation (pushing «burning fibre» NdYAG cw 40W into adenoma and drawing it back slowly) made 14 urinary retentions (necrotic tissue), 3 SIRS and 2 periprostatic abscess and lasercutting (fibre with 50Wcw is «scalpel blade» in urethroscope) 39 bleeding with electrocoagulation and 5 blood transfusions. Thereafter always first invasive coagulation followed by cutting reduced complication rate once more and we were as fast as with TURP. Since 1996 a new 50W980nm-Diodelaser enabled 90% incisions and reduced cost in our unit to 45% of pre-laser-era (presented at 54 congresses).

Conclusions. Laser work on any plug in megaclinics or Red Cross/-Halvemoon-tent and now in all medical subspecialities. Young colleagues can lead our <key hole surgery> with miniature instruments and laser combined to all kinds of electromagnetic devices into future. In OncoRay-Center Universitätsklinik Dresden the Protonlaser DRACO www.fzd.de is tested. It destroys exatly tumours whitout touching the skin. Why urologists don't use laser in daily tratment e.g. PVP in CaP and publish their results online.

Чернеховская Н.Е., Дубинская Т.К., Волова А.В., Кудзоева А.А., Ляшенко Г.А.

ОКСИД АЗОТА В КОМПЛЕКСНОМ ЛЕЧЕНИИ БОЛЬНЫХ С РУБЦОВЫМИ СТЕНОЗАМИ ПИЩЕВОДА

ГБОУ ДПО «Российская медицинская академия последипломного образования Минздрава РФ», г. Москва, Россия

Chernekhovskaya N.E., Dubinskaya T.K., Volova A.V., Kudzoeva A.A., Ljashenko G.A. (Moscow, RUSSIA)

NITROGEN OXIDE IN THE COMPLEX TREATMENT OF PATIENTS WITH SCAR ESOPHAGEAL STENOSES

Несмотря на множество предложенных новых эндоскопических методов лечения пациентов с рубцовыми стенозами пищевода, рецидивы заболевания встречаются довольно часто.

Цель: усовершенствование метода лечения пациентов с рубцовыми стенозами пищевода за счет применения оксида азота.

Материалы и методы. В отделении эндоскопии ГКБ им. С.П. Боткина было обследовано и пролечено 12 пациентов – женщины в возрасте от 37 до 71 года с рубцовыми стенозами пищевода. Стенозы локализовались в в/3 пищевода у 7, в н/3 – у 5 больных. Всех пациенток беспокоила дисфагия. Протяженность стенозов была 2 см и более. Больным были выполнены курсы бужирования по струне эластичными конусными бужами возрастающего диаметра. Количество сеансов – от 3 до 9, что зависело от степени стеноза и раскрытия просвета пищевода (в среднем до 15 мм в диаметре), время между сеансами составило 2 суток. После каждого проведенного сеанса дилатации выполняли контрольное эндоскопическое исследование, во время которого через канал эндоскопа инсуффлировали оксид азота (аппарат «Плазон») в течение 1 мин, содержание оксида азота в газовом потоке – 300 ppm. Осложнений не было.

Результаты. После бужирования отмечали гиперемию слизистой пищевода, неровность ее и появление налета фибрина на месте образованных дефектов слизистой с подтеканием алой крови. Во время подачи оксида азота отмечали остановку кровотечения, а слизистая приобретала багровый цвет. Слизистая пищевода в зоне стеноза перед каждым последующим сеансом бужирования у всех пациенток не имела свежих очагов надрыва. У всех пациенток в результате бужирования диаметр пищевода увеличился до 15 мм. После окончания курса бужирования 3 больным продолжали курс лечения оксидом азота в связи с наличием эрозивного эзофагита (4 сеанса).

Заключение. Экзогенный оксид азота способствует быстрой остановке кровотечения после проведенного бужирования, ускоряет эпителизацию разрывов слизистой и удлиняет период ремиссии.

Чернеховская Н.Е., Поваляев А.В., Кудзоева А.А.

ВЛИЯНИЕ ОКСИДА АЗОТА НА МИКРОЦИРКУЛЯЦИЮ ПРИ ЛЕЧЕНИИ ЭРОЗИВНО-ЯЗВЕННЫХ ЖЕЛУДОЧНЫХ КРОВОТЕЧЕНИЙ

ГБОУ ДПО «Российская медицинская академия последипломного образования Минздрава РФ», г. Москва, Россия

Chernekhovskaya N.E., Povaliaev A.V., Kudzoeva A.A. (Moscow, RUSSIA)

EFFECTS OF NITROGEN OXIDE AT THE MICROCIRCULATION IN PATIENTS WITH EROSIVE-ULCERATIVE BLEEDINGS FROM THE STOMACH

В настоящее время в стационары поступает большое количество больных пожилого и старческого возраста с желудочно-кишечными кровотечениями, которые протекают очень тяжело.

Цель: изучить влияние оксида азота на микроциркуляцию в желудке при эрозивно-язвенных кровотечениях у больных пожилого и старческого возраста.

Материал и методы. Под нашим наблюдением находились 52 пациента, поступившие в клинику с желудочно-кишечным кровотечением. Мужчин было 34, женщин – 18 в возрасте от 65 до 92 лет. Во время эзофагогастродуоденоскопии у всех пациентов обнаружены множественные эрозии во всех отделах желудка, размером 0,1–0,2 см в диаметре, часть из них была покрыта соляно-кислым гематином, у большинства больных отмечали диапедезное кровотечение из эрозий. Всем пациентам проведено лечение через эндоскоп. С этой целью применяли инсуффляцию оксида азота (аппарат «Плазон») в течение 1 мин, содержание оксида азота в газовом потоке составило 300 ppm. Брали биопсию из слизистой желудка до и после лечения. Биоптаты окрашивали моноклональными антителами и изучали пролиферативную активность эпителия и межэпителиальных лимфоцитов.

Результаты и обсуждение. Кровотечение было остановлено во время первой ЭГДС у всех пациентов. Полная эпителизация эрозий наступила через 3,8 ± 0,2 дней. Изучение биоптатов показало, что до лечения митотическая активность эпителия вокруг эрозий составила 6,17 ± 0,4%, а в межэпителиальных лимфоцитах (МЭЛ) – 9,11 ± 0,79%. После комплексного лечения с включением оксида азота этот показатель увеличился и составил соответственно 48,2 ± 0,32% и 21,34 ± 0,21%. Это означает резкий подъем пролиферативной активности эпителиоцитов в зоне эрозий, что играет существенную роль в процессе репаративной регенерации. В группе сравнения из 20 больных, не получавших оксид азота, рандомизированной по полу, возрасту и локализации эрозий, рецидив кровотечения отмечен у 7 пациентов (35%), а для полной эпителизации эрозий потребовалось 7 ± 0,6 дня.

Заключение. NO-терапия ускоряет пролиферацию эпителия и МЭЛ, что способствует остановке кровотечения и быстрой эпителизации эрозий.

Чернядьев С.А., Чернооков А.И., Жиляков А.В., Коробова Н.Ю.

СРАВНЕНИЕ ЭФФЕКТИВНОСТИ ПУНКЦИОННОЙ УЗ-КОНТРОЛИРУЕМОЙ ЛАЗЕРНОЙ ОБЛИТЕРАЦИИ СИНОВИАЛЬНЫХ КИСТ И БУРСИТОВ С КОНСЕРВАТИВНЫМИ МЕТОДИКАМИ

ГБОУ ВПО УГМУ МЗ РФ, кафедра хирургических болезней лечебно-профилактического факультета, г. Екатеринбург, Россия;
ОСП ЗАО «Центр флебологии», г. Екатеринбург, Россия;
ГАУЗ СО «Центр восстановительной медицины и реабилитации «Озеро Чусовское», г. Екатеринбург, Россия

Chernjadjev S.A., Chernookov A.I., Zhiljakov A.V., Korobova N.Yu. (Yekateriburg, RUSSIA)

COMPARATIVE EFFECTIVENESS OF PUNCTURE UZ-CONTROLLED LASER OBLITERATION OF SYNOVIAL CYSTS AND BURSITIS WITH CONSERVATIVE TECHNIQUES

Многолетний опыт использования лазеров в интерстициальной, внутриполостной и сосудистой хирургии, основанный на многих тысячах вмешательств больным с различными заболеваниями, свидетельствует о его высокой ценности как самостоятельного метода лечения доброкачественных образований, в том числе и синовиальных кист. Целью клинического исследования, проведенного на базе ЗАО «Центр флебологии», было сравнение эффективности лазерной облитерации полостных синовиальных образований и общепринятых консервативных методик.

В исследование был включен 41 пациент с гигромами лучезапястных и серозными бурситами локтевых суставов. В основную группу входили пациенты, получившие лечение методом пункционного УЗ-контролируемого лечения с применением высокоэнергетического лазерного облучения синовиальных кист. Две контрольные группы: первая – лечение осуществляли пункцией кисты и наложением давящей повязки, вторая – терапия заключалась в пункции с последующим внутриполостным введением дипроспана 1,0 и наложением давящей повязки. Эффективность предложенного метода облитерации полости кисты с использованием высокоэнергетического лазерного излучения составила 93,75%, а в контрольных – 51,1 и 86,7%, соответственно.

Таким образом, разработанный способ коагуляции синовиальных кист воздействием лазерного излучения показал более высокую эффективность по сравнению с традиционными способами лечения.

Ширяев В.С., Мусихин Л.В., Бугровская О.И., Саженина Е.И., Баженова Г.Е.

ГИПЕРТОНИЧЕСКАЯ БОЛЕЗНЬ, НИЗКОИНТЕНСИВНАЯ ЛАЗЕРНАЯ ТЕРАПИЯ И ХИРУРГИЧЕСКАЯ ОПЕРАЦИЯ У ПОЖИЛЫХ ПАЦИЕНТОВ

ФГБУ «ГНЦ лазерной медицины ФМБА России», г. Москва, Россия

Shirjaev V.S., Musikhin L.V., Bugrovskaya O.I., Sazhenina E.I., Bazhenova G.E. (Moscow, RUSSIA)

HYPERTENSIVE DISEASE, LOW-LEVEL LASER THERAPY AND SURGICAL INTERVENTIONS IN ELDERLY PATIENTS

Гипертоническая болезнь (ГБ) – старейшая проблема лиц пожилого возраста, – несмотря на все возможности современной фармакотерапии, сохраняет свою остроту и в наши дни. В гериатрической практике на фоне свойственной возрасту полиморбидности и возрастных особенностей метаболизма лекарственных средств у пациентов возникает дополнительная проблема, обусловленная полипрагмазией.

Цель: на основе известных эффектов поливалентного действия низкоинтенсивной лазерной терапии (НИЛТ) снизить фармакологическую нагрузку на пациентов пожилого и старческого возраста на этапах хирургического лечения.

Материалы и методы. Обследованы, подготовлены к вмешательству и оперированы 50 женщин (65–85 лет) длительно страдающих ИБС, ГБ II ст., по поводу хронического калькулезного холецистита. В основной (n = 30) группе традиционное фармаколечение в периоперационных периодах потенцировали сеансами НИЛТ-ВЛОК (аппарат «АЛТ Мулат»; γ – 0,63 мкм, мощность излучения – 10 мВт). Сеансы НИЛТ в течение 30 мин проводили в пред- и послеоперационном периоде ежедневно. Во время вмешательства пациентам трижды проводили сеансы НИЛТ-ВЛОК длительностью по 15 мин. Общая анестезия (ОА) – методом НЛА. В контрольной (n = 20) – на всех этапах лечения проводили традиционную фармакологическую предоперационную подготовку и послеоперационную фармакокоррекцию (метопролол, капотен, индап). ОА – НЛА.

Результаты и обсуждение. На фоне традиционной фармакотерапии, потенцированной сеансами НИЛТ-ВЛОК, у указанного контингента пациентов в основной группе изученные показатели (САД, ДАД, ЧСС и др.) характеризовались стабильностью и в меньшей степени были подвержены гипертензивным девиациям, чем при традиционном протоколе профилактики и коррекции артериальной гипертензии. Нефармакологическая «поддержка» обеспечила и возможность снижения дозировок лекарственных средств.

Заключение. Потенцирование сеансами низкоинтенсивной лазерной терапии традиционной подготовки больных к хирургическому вмешательству, анестезиологической защиты операций и послеоперационного лечения гериатрических пациентов позволяет снизить фармакологическую нагрузку на них; за счет уменьшения спектра необходимых гипо- и/или антигипертезивных средств оптимизировать методы коррекции и профилактики сдвигов гомеостаза, соблюдая современные принципы лекарственной безопасности для пациентов, которые имеют особо важное значение в современной гериатрической практике.

Яфаров А.Р., Гульмурадова Н.Т., Гаджиев А.И.

ЛАЗЕРНОЕ ИЗЛУЧЕНИЕ НА ЭТАПАХ ЛАПАРОСКОПИЧЕСКОЙ ХОЛЕЦИСТЭКТОМИИ

ФГБУ «ГНЦ лазерной медицины ФМБА России», г. Москва, Россия

Yafarov A.R., Gulmuradova N.T., Gadzhiev A.I. (Moscow, RUSSIA)

LASER IRRADIATION DURING LAPAROSCOPIC CHOLECYSTECTOMY

Лапароскопическая холецистэктомия является золотым стандартом лечения желчнокаменной болезни, процент таких операций в ведущих клиниках достигает 92–96%, однако, несмотря на преимущества малоинвазивной операций, лапароскопическая холецистэктомия имеет свои особенности и «проблемные» этапы, одним из которых является отделение желчного пузыря от печени с последующей обработкой ложа желчного пузыря с использованием высокочастотной электроэнергии. Электрохирургический метод диссекции и коагуляции является наиболее распространенным при этих оперативных вмешательствах. В то же время накопленный мировой опыт показал, что электрохирургия может быть источником специфических осложнений, частота которых колеблется от 0,5 до 12%. Вследствие этого целью нашего исследования являлся поиск альтернативных физических методов диссекции и коагуляции.

В нашей работе мы применяли излучение современных компактных хирургических лазеров российского производства – полупроводникового «ИРЭ-Полюс» мощностью 25 Вт, YaG-Nd-лазера (1,06 мкм). При выполнении лапароскопической холецистэктомии (n = 73) при хроническом калькулезном холецистите на этапе диссекции желчного пузыря мы использовали излучение диодного лазера «ИРЭ-Полюс»» мощностью 25 Вт в непрерывном режиме. Излучение проводили по кварцевому волокну, заведенному и фиксированному в канале инструмента (лазерного крючка), что позволяло свободно

Аткус

LASER MEDICAL DEVICES

Медицинские лазерные аппараты серии «ЛАТУС-Т» и «ЛАТУС-К» – современные компактные лазеры с широким спектром применения для хирургии и фотодинамической терапии.



«Латус» – это возможность выбора:
– необходимой длины волны (661, 810, 940, 980 нм);
– диапазона мощности (от 0,1 до 30 Вт);
– режима работы (импульсный/непрерывный)
в соответствии с необходимым лечением или профилактикой заболевания.
Диагностическая система Флуовизор.
Светодиодные аппараты Маска и Фара.

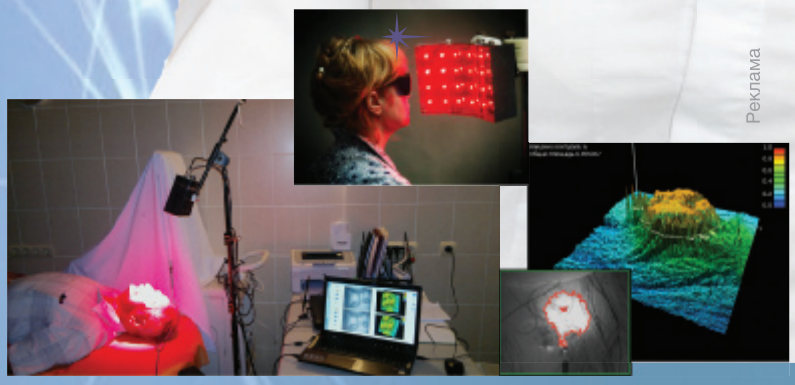

Реклама

медицинские применения

область применения	мощность 810, 940, 980 нм: 3 Вт	8 Вт	10 Вт	15 Вт	30 Вт	мощность 661 нм: 0,1–0,4 Вт	0,1–5 Вт
фотодинамическая терапия						●	●
общая и эндоскопическая и торакальная хирургия				●	●		●
дерматология, косметология, сосудистые патологии	●	●	●	●	●		●
оториноларингология		●	●	●	●		●
гинекология, урология, проктология	●	●	●	●	●		●
онкология	●	●	●	●	●	●	●

194156, Россия, Санкт-Петербург, а/я 19
тел. 8(812) 294-25-32, факс 8(812) 703-15-26, e-mail: sales@atcsd.ru, www.atcus.ru

«АЗОР»

СОВРЕМЕННЫЕ ЛАЗЕРНЫЕ АППАРАТЫ И ТЕХНОЛОГИИ ДЛЯ ХИРУРГИИ И СИЛОВОЙ ТЕРАПИИ

Современные лазерные аппараты в зависимости от рабочей длины волны излучения лазера (0,6–1,9 мкм) эффективно используются для рассечения, удаления, перфорации и коагуляции биотканей, интерстициальной термотерапии и лазерной термопластики хрящей.

Возможность проведения операций – амбулаторно или на дневном стационаре с помощью малоинвазивных технологий

Аппараты серии «АЗОР-АЛМ»

Области применения:

- эндоскопическая, артроскопическая и общая хирургия;
- косметология, флебология;
- гинекология, онкология, урология, проктология;
- стоматология, кардиология, фтизиатрия;
- нейрохирургия, неврология;
- оториноларингология;
- ФДТ.

ТЕХНИЧЕСКИЕ ХАРАКТЕРИСТИКИ
Длина волны излучения:
0,63–0,69, 0,81, 0,97, 1,06, 1,56, 1,9 мкм.
Возможны двухволновые варианты аппарата.
Мощность по желанию заказчика до 60 Вт.
Тач-скрин экран. Измеритель мощности.
Габариты от 120 x 180 x 280 мм. Вес от 2,5 кг.
Рабочее световолокно 200–600 мкм.
Насадка-коллиматор.
Насадка-фокусатор.

Надежность в эксплуатации

Простота в управлении

Медицинские технологии утверждены Росздравнадзором

Гарантия 3 года

Реклама

ЛАЗЕРНЫЕ ТЕРАПЕВТИЧЕСКИЕ АППАРАТЫ СЕРИИ «АЗОР»

«АЗОР-2К-02» – универсальный магнитолазерный терапевтический аппарат: все применяемые в терапии виды лазерного излучения, единичные и матричные излучатели, световодный инструмент, два канала излучения, автоматический расчет дозы, два ЖК-индикатора, измеритель мощности, современный дизайн, простота в обращении. Уникальный АУТОРЕЗОНАНСНЫЙ режим – для увеличения микроциркуляции крови и лимфы.

Уникальные методики надвенного облучения крови (НЛОК). Имеется вся разрешительная документация

«АЗОР-ВЛОК» – аппарат для внутривенного облучения крови: эффективный метод восстановительной и профилактической медицины. Миниатюрные размеры, измеритель мощности, ЖК-индикатор, звуковая сигнализация, катетеры (стерильные разовые световоды).

ООО «АЗОР», тел. (495) 494-31-22, e-mail: azor@azormed.ru

http://www.azormed.ru

манипулировать в зоне операции. Ткань, взятую на крючок, играющую роль экрана, пересекали излучением лазера. Дополнительный гемостаз ложа желчного пузыря осуществляли излучением YaG-Nd-лазера в бесконтактном, импульсном режиме с частотой повторения импульса 33 Гц. Следует отметить ряд преимуществ перед высокочастотной электроэнергией: бесконтактность (отсутствие эффекта прилипания к коагулирующей поверхности); значительное уменьшение глубины повреждения паренхимы печени; хороший гемостаз; более выраженный бактерицидный эффект; отсутствие задымленности в зоне операции; отсутствие опасности электрохимических осложнений; репаративные процессы в ложе желчного пузыря после воздействия излучением диодного лазера характеризовались более короткой фазой воспаления с минимальной экссудацией и лейкоцитарной реакцией, более ранним образованием грануляционной ткани и менее грубой соединительной ткани. Данная методика является достойной альтернативой электрохирургическому методу диссекции и коагуляции.

Лазерные технологии в терапии
Laser Technologies in Therapy

Бурдули Н.Н., Бурдули Н.М.

ВЛИЯНИЕ НИЗКОИНТЕНСИВНОГО ЛАЗЕРНОГО ИЗЛУЧЕНИЯ НА АКТИВНОСТЬ ЗАБОЛЕВАНИЯ (DAS28) У БОЛЬНЫХ РЕВМАТОИДНЫМ АРТРИТОМ.

ГБОУ ВПО «Северо-Осетинская государственная медицинская академия» Минздрава РФ, г. Владикавказ, Россия

Burduli N.N., Burduli N.M. (Vladikavkaz, RUSSIA)

INFLUENCE OF LOW-LEVEL LASER IRRADIATION AT THE ACTIVITY OF DAS28 IN PATIENTS WITH RHEUMATOID ARTHRITIS

Цель: изучить влияние низкоинтенсивного лазерного излучения (НИЛИ) на динамику показателя DAS28 у больных РА.

Материалы и методы исследования. В исследование вошли 132 больных ревматоидным артритом в возрасте от 18 до 65 лет.

Курс внутривенной лазерной терапии проводили с помощью аппарата «Матрикс-ВЛОК» (Россия) и он состоял из 10 сеансов для одного пациента, с чередованием через день излучающей головки КЛ-ВЛОК, длиной волны 635 нм, мощностью на выходе одноразового световода 1,5–2,0 мВт, временем экспозиции 15 мин, и лазерной головки КЛ-ВЛОК-365 длиной волны 365 нм, мощностью на выходе одноразового световода 1,0 мВт, время экспозиции составляло 5 мин. Процедуры выполняли ежедневно, без выходных.

Все исследуемые разделены на две группы: контрольную и основную. В контрольной группе (30 чел.) больные получали только традиционную терапию.

Больные основной группы (102 человека) помимо традиционной медикаментозной терапии получали курс внутривенной лазерной терапии.

Результаты исследования. После проведенного комбинированного лечения в основной группе нами отмечено достоверное снижение индекса DAS28 до 2,763 ± 0,067 ($p < 0,001$) балла, что соответствует I степени активности ревматоидного артрита.

В контрольной группе нами также отмечено снижение индекса DAS28, которое является статистически значимым, но показатель этот составил 3,232 ± 0,133 ($p < 0,001$), что соответствует второй степени активности заболевания.

Заключение. Комплексная терапия с применением низкоинтенсивного лазерного излучения сопровождается более демонстративным снижением активности ревматоидного артрита, что способствует наступлению ремиссии у большего числа пациентов.

Ветрова З.Д., Ачилов А.А., Елисеенко В.И.

АЛЬФАФЕТОПРОТЕИН, ЛАЗЕРО- И ОЗОНОТЕРАПИЯ В ЛЕЧЕНИИ БОЛЬНЫХ ИБС С ГИПЕРХОЛЕСТЕРИНЕМИЕЙ

ФГБУ ГНЦ ЛМ ФМБА РФ, г. Москва, Россия

Vetrova Z.D., Achilov A.A., Yeliseenko V.I. (Moscow, RUSSIA)

ALFAFETOPROTEIN, LASER AND OZONE THERAPY IN PATIENTS WITH ISCHEMIC HEART DISEASE AND HYPERCHOLESTEROLEMIA

Цель исследования: повысить эффективность лечения больных ИБС с высоким уровнем гиперхолестеринемии и артериальной гипертензией использованием малоинвазивных технологий с применением озонотерапии, альфа-фетопротеина и низкоинтенсивного лазерного излучения.

Материал и методы. Проведен анализ результатов обследования и лечения 163 больных ИБС с гиперхолестеринемией. Больные контрольной группы (58 человек) получали стандартную терапию, включавшую статины, ß-адреноблокаторы, ингибиторы ангиотензин-превращающего фактора, антиагреганты. В основной группе больным проводили внутривенное капельное введение α-фетопротеина, три курса ВЛОК и курс озонотерапии.

Результаты. Комплексная терапия в основной группе больных привела к достоверному снижению содержания ОХС с 5,96 ± 0,08 до 5,18 ± 0,08 ммоль/л, ТГ с 2,51 ± 0,09 до 1,21 ± 0,07 ммоль/л, ХС ЛПНП с 4,07 ± 0,12 до 2,54 ± 0,25 ммоль/л, повышению ХС ЛПВП с 1,13 ± 0,02 до 1,19 ± 0,03ммоль/л, что сопровождалось достоверным снижением индекса атерогенности с 4,64 ± 0,06 до 3,21 ± 0,09 у. е.

Заключение. Комбинированная терапия нормализует показатели липидного обмена, снижает риск прогрессирования атеросклеротического поражения сосудов, уменьшает проявления окислительного стресса. Альфафетопротеин является эффективным на различных стадиях заболевания, не вызывает побочных эффектов, улучшает качество жизни и прогноз заболевания.

Володин П.Л., Яблокова И.А.

ОПТИМИЗАЦИЯ ЛАЗЕРНЫХ ТЕХНОЛОГИЙ ЛЕЧЕНИЯ ГЛУБОКО НЕДОНОШЕННЫХ ДЕТЕЙ

ФГБУ «МНТК «Микрохирургия глаза» им. акад. С.Н. Федорова» МЗ РФ, г. Москва, Россия

Volodin P.L., Yablokova I.A. (Moscow, RUSSIA)

OPTIMIZATION OF LASER TECHNOLOGIES IN TREATING DEEPLY IMMATURE NEWBORNS

Обоснование. По статистическим данным последних лет, количество глубоко недоношенных детей с низкой и экстремально низкой массой тела (ЭНМТ) при рождении (до 1000 г)

неуклонно растет. Ретинопатия недоношенных (РН) у данной группы пациентов развивается чаще, протекает тяжелее, с выраженной сосудистой активностью, зачастую молниеносно, с неблагоприятным прогнозом по зрению.

Цель исследования – оптимизация лазерных технологий в лечении ретинопатии глубоко недоношенных детей с экстремально низкой массой тела при рождении.

Материалы и методы. Под наблюдением – 24 недоношенных младенца (48 глаз) со сроком гестации – 24–29 нед, массой тела при рождении – 510–980 г с клиническими признаками РН, требующими лазерного лечения. Из них тяжелые пороговые стадии с признаками «плюс-болезни» выявлены у 21 ребенка (42 глаза), задняя агрессивная ретинопатия (ЗАРН) – у 3 детей (6 глаз). Всем детям проводили оптимизированную транспупиллярную лазеркоагуляцию (ЛК) аваскулярной сетчатки с дополнительным отграничением зоны высокой экстраретинальной пролиферации перед валом на сканирующем лазерном офтальмокоагуляторе «PASCAL Photocoagulator» (Optimedica, США) в паттерновом режиме с использованием различных матричных шаблонов. Параметры коагуляции: плотность энергии лазерного излучения в одном импульсе 0,7–1,1 Дж/см^2 при *max* d пятна = 400 мкм и *min* Ex лазерного воздействия 0,02 с, интервал между коагулятами – от ¼ до 1/2 d коагулята).

Результаты. У всех младенцев с тяжелыми пороговыми стадиями РН в результате лазерного лечения по оптимизированной методике полный регресс достигнут на всех 42 глазах. В двух случаях с ЗАРН ЛК выполнена в 2 этапа, в одном случае после паттерной ЛК отмечали прогрессирование процесса, потребовавшее ранней витреальной хирургии.

Заключение. Оптимизированная технология лазерного лечения глубоко недоношенных детей позволила повысить число благоприятных исходов РН, а также значительно сократить время и количество наркозных пособий у данной тяжелой группы пациентов.

Галагуза В.Н., Гаткин Е.Я., Рустамова Н.А.

ДИАГНОСТИКА И ЛЕЧЕНИЕ СИНДРОМА РОМБОВИДНОЙ МЫШЦЫ

РУДН, медицинский институт, ФПКМР, кафедра биофизических методов в медицине, г. Москва, Россия

Galaguza V.N., Gatkin E.Ya., Rustamova N.A. (Moscow, RUSSIA)

DIAGNOSIS AND TREATMENT OF THE RHOMBIC-SHAPE MUSCLE

Практический опыт показывает, что довольно часто у больных имеет место боль в шее с иррадиацией в межлопаточную область, в область проекции ромбовидной мышцы, что нами трактуется как «синдром ромбовидной мышцы». В его основе лежит повреждение межпозвонковых дисков CIV–CV, CV–CVI, CVI–CVII, сопровождающееся радикулопатией корешков CV–CVI, CVI–CVII. У больных имеет место резкая болезненность при пальпации ромбовидной мышцы, сопровождающаяся повышением ее тонуса в острый период и возникновением в ней болезненных триггерных зон, что обусловливает мышечно-тонический и болевой компоненты этого синдрома.

Целесообразно выделить синдром мышц межлопаточной области, учитывая, что для этого есть все необходимые предпосылки – четкие клинические симптомы, коррелирующие с данными объективных методов диагностики.

Выделение данного синдрома позволит правильно ориентировать как практикующих врачей, так и пациентов на особенности патогенеза боли в межлопаточной области и выбрать соответствующую адекватную тактику лечения больных.

Наша задача заключалась в выявлении радикулопатии шейных корешков у больных с синдромом ромбовидной мышцы для определения тактики лечения таких пациентов. Методом сплошной выборки была сформирована группа больных из 65 человек (мужчин – 28; женщин – 37), средний возраст которых составил 32 ± 8 лет. Пациенты предъявляли жалобы на боль в шее с иррадиацией в межлопаточную область, в плечо, кисть. Всем больным проведен неврологический осмотр, мануальная диагностика, игольчатая электромиография, рентгенография, МРТ – томография шейного (ШОП) и грудного отдела позвоночника (ГОП). Длительность заболевания составила от 3 мес. до 20 лет. В выборку были включены больные в острый период заболевания. Из них у 49 (75,3%) ведущим симптомом была острая боль в межлопаточной области, усиливающаяся при пальпации ромбовидной мышцы, больше слева. В неврологическом статусе у больных имело место нарушение чувствительности в виде гипостезии, повышение бицепс- и карпорадиального рефлексов со стороны поражения корешков ШОП, анизорефлексия.

На цифровых рентгенограммах с боковой томографией ШОП и ГОП в прямой проекции у всех больных был выявлен грудной сколиоз на уровне позвонков ThIV–ThVII и наличие вторичной компенсаторной дуги в ШОП на уровне CV–CVII (60,7%).

На рентгенограммах ШОП в боковой проекции у большинства больных был выпрямлен шейный лордоз (92,3%) с тенденцией к кифотической деформации (58,4%), стеноз позвоночного канала чаще на уровне CV–CVI (30,7%). Анализ МР-томограмм ШОП показал сужение корешкового отверстия у (84,2%) больных, деформацию дурального мешка у (65,8%), протрузии межпозвонковых дисков (одного или двух) чаще всего на уровне CV–CVI, CVI–CVII у (65,8%) размерами от 2 до 4 мм.

По данным игольчатой ЭМГ, радикулопатия шейных корешков была выявлена у 50 больных (76,8%), невропатия – у 15 (23%). Радикулопатия C6 – у 17 (26,1%), C7 – у 13 (20%), C8 – у 20 больных (30,7%), чаще слева. Выявлена корреляция между радикулопатией корешков C6, наличием протрузий или грыжи дисков CIV–CV, CV–CVI и выраженностью межлопаточного болевого синдрома.

Для лечения пациентов с синдромом ромбовидной мышцы мы применяли мобилизационные и манипуляционные техники мануальной терапии, приемы постизометрической релаксации, назначали лечебную физкультуру для мышц шеи и межлопаточной области. Применяли квантовую терапию, используя установки серии РИКТА-ЭСМИЛ с мощностью в импульсе 15 Вт, длинами волн: лазера – 890 нм (частоты следования импульсов – 5, 50, 1000 Гц и переменной), светодиодов ИК-диапазона 860–960 нм, светодиодов красного диапазона 600–700 нм, магнитным полем с индуктивностью не менее 35 мТл и электростимулирующим модулем. Воздействовали паравертебрально на шейный отдел позвоночника (места выхода корешков шейного отдела позвоночника), на область трапециевидной и ромбовидной мышцы, а также на область плечевого сплетения.

Все эти диагностические и лечебные мероприятия позволили значительно улучшить результаты лечения и качество жизни наших пациентов.

Гаткин Е.Я., Гусева Н.Б., Казанская И.В.

ЭФФЕКТИВНОСТЬ ПРИМЕНЕНИЯ ЛАЗЕРОТЕРАПИИ В ЛЕЧЕНИИ ДЕТЕЙ С НЕЙРОГЕННОЙ ДИСФУНКЦИЕЙ МОЧЕВОГО ПУЗЫРЯ

[1] РУДН ФПКМР, кафедра биофизических методов в медицине;
[2] Детская городская клиническая больница № 9 им. Г.Н. Сперанского, Москва, Россия

Gatkin E.Ya., Guseva N.B., Kazanskaya I.V. (Moscow, RUSSIA)

LASERTHERAPY EFFECTIVENESS IN TREATING CHILDREN WITH NEUROGENIC DYSFUNCTION OF THE URINARY BLADDER

Неблагоприятными условиями для хирургического вмешательства считается воспалении мочевого пузыря – следствие нейрогенной его дисфункции (гипер- и гипорефлекторной). Например, когда пациенты нуждаются в реплантации мочеточников при наличии пузырно-мочеточникового рефлюкса или пластике лоханочно-мочеточникового сегмента. Мы наблюдали 87 детей в возрасте от 5 до 15 лет. В основной

группе (57 пациентов) помимо базового лечения применяли лазеропунктуру и квантовую терапию с электростимуляцией (аппарат РИКТА-ЭСМИЛ: лазер – 890 нм, частота – 5 Гц, 50 Гц, 1 кГц, переменная – 0–250 Гц, импульсная мощность – 15 Вт). В группе клинического сравнения было 30 детей. Действовали на область мочевого пузыря (30–60 с) и референтные точки (5–10 с). На курс назначали 10 сеансов, но в 25 случаях курсы были укорочены до 4–6 сеансов. Квантовое лечение прекращали за 1,5–2 нед. до операции.

В результате лечения у 57 больных основной группы в течение 1–2 нед. наблюдали снижение внутрипузырного давления на 33% и увеличение максимального объема мочевого пузыря на 66%. У всех пациентов были ликвидированы незаторможенные сокращения мочевого пузыря. Наблюдали регресс воспалительных изменений со стороны слизистой мочевого пузыря и снижение лейкоцитурии вплоть до нормализации анализов мочи. В 67% случаев ликвидировано дневное недержание мочи, интервалы между мочеиспусканиями увеличились в полтора-два раза. У 5 из 8 пациентов за счет снижения внутрипузырного давления мы достигли ликвидации ПМР I–II степени, чего не наблюдали ни у одного из 6 пациентов группы сравнения. В группе сравнения максимальный объем мочевого пузыря возрастал в положении пациентов стоя на 39,6% меньше, чем в основной группе, а лежа эта цифра была меньше таковой в основной группе на 8,5%. Воспалительные изменения со стороны слизистой мочевого пузыря регрессировали в этой группе в среднем на 5 дней позже. Исчезало менее 50% булл, а высота оставшихся элементов уменьшалась на 20%, что на 30% меньше, чем в основной группе. Всего неудачные результаты у больных этой группы составили 40%, что существенно больше, чем у пациентов основной (22,8%). Важную роль в улучшении состояния пациентов играет исчезновение явлений цистита, что позволяет исключить тяжелые осложнения в послеоперационном периоде и на 5 дней сократить пребывание ребенка в хирургическом стационаре.

Гиреева Е.Ю.

КЛИНИЧЕСКАЯ ЭФФЕКТИВНОСТЬ ЛАЗЕРНОЙ ТЕРАПИИ В КОМПЛЕКСНОМ ЛЕЧЕНИИ БОЛЬНЫХ СТАБИЛЬНОЙ СТЕНОКАРДИЕЙ НАПРЯЖЕНИЯ

ГБОУ ВПО СОГМА Минздрава России, г. Владикавказ, Россия

Gireeva E.Yu. (Vladikavkas, RUSSIA)

CLINICAL EFFECTIVENESS OF LASERTHERAPY IN THE COMPLEX TREATMENT OF PATIENTS WITH THE STABLE EXERTIONAL ANGINA

Согласно данным медицинской статистики, ежегодно в России около 1 300 000 человек умирают от заболеваний сердечно-сосудистой системы, и каждый год эта цифра растет.

Целью исследования явилось изучение динамики клинических проявлений у больных стабильной стенокардией напряжения под влиянием низкоинтенсивного лазерного излучения.

Материалы и методы. Обследовано 107 больных стабильной стенокардией напряжения II–III ФК, в возрасте от 45 до 74 лет, из них 49 (45,8%) мужчин и 58 (54,2%) женщин, средний возраст – 61,1 ± 4,47. Длительность заболевания составляла 5,3 ± 3,6 лет. Диагноз ИБС устанавливали в соответствии с национальными клиническими рекомендациями Всероссийского научного общества кардиологов. Больные были сопоставимы по полу, возрасту, степени тяжести и длительности основного заболевания и случайным методом были разделены на 2 группы: основную и контрольную. Контрольная группа (33 человека) получала медикаментозную терапию в соответствии с национальными клиническими рекомендациями Всероссийского научного общества кардиологов. В основной группе (74 человека) дополнительно к медикаментозной терапии назначали курс внутривенного лазерного облучения крови (ВЛОК). Курс внутривенной лазерной терапии проводили аппаратом лазерной терапии «Матрикс-ВЛОК» длиной волны 0,63 мкм, выходной мощностью на торце световода 1,5–2,0 мВт, продолжительность одной процедуры 20 мин, курс лечения 7 процедур. Процедуры выполняли ежедневно.

Результаты. Полученные данные свидетельствовали о нормализующем влиянии внутривенной лазерной терапии на липидный профиль и реологические свойства крови, положительном влиянии на функцию эндотелия, клинические признаки заболевания (уменьшение частоты приступов стенокардии, снижение суточной потребности в нитроглицерине, уменьшение степени выраженности астеновегетативного синдрома, а также положительная динамика данных ЭКГ).

Заключение. Включение внутривенного лазерного облучения крови в комплексное лечение больных обеспечивает более ранние сроки купирования основных клинических проявлений стабильной стенокардии напряжения.

Ершова И.Л., Каплан М.А., Сокол Н.И., Полуэктова М.В., Ершова Л.М.

НАШ ОПЫТ ИСПОЛЬЗОВАНИЯ ВНУТРИВЕННОГО ЛАЗЕРНОГО ОБЛУЧЕНИЯ КРОВИ ЗЕЛЕНЫМ ЛАЗЕРОМ У БОЛЬНЫХ ГИПЕРЛИПИДЕМИЕЙ

ФГБУ «Медицинский радиологический научный центр Минздрава РФ», г. Обнинск, Калужская область, Россия

Yershova I.L., Kaplan M.A., Sokol N.I., Poluectova M.V., Yershova L.M. (Obninsk, RUSSIA)

OUR EXPERIENCE IN TREATING PATIENTS WITH HYPERLIPIDEMIA USING THE GREEN LASER LIGHT FOR INTRAVENOUS BLOOD IRRADIATION

Изучали влияние внутривенного лазерного облучения крови (ВЛОК) зеленым лазером на уровень различных фракций липидов крови, с оценкой продолжительности эффектов у больных атеросклерозом, поскольку известно, что ведущим фактором патогенеза атеросклероза являются нарушения метаболизма липопротеинов.

ВЛОК проводили аппаратом «Укол-01-ВЛОК» (одноканальным) с непрерывным излучением, длиной волны 532 нм в течение 10 дней; длительность сеанса 15–20 мин. Группа I (141 чел.) – больные атеросклерозом различной локализации. Группа II (53 чел.) – сочетание атеросклероза с сахарным диабетом. Группа III (39 чел.) – сочетание атеросклероза с заболеванием щитовидной железы. Схема биохимического исследования включала определение показателей липидного спектра, высокочувствительного с-реактивного белка (h-CRP, глюкозы (Gluc), мочевой кислоты (Ur Ac). Исходные данные сравнивали со значениями сразу после воздействия и через 1,3 и 6 мес. с помощью непараметрического критерия разности пар Уилкоксона.

В группе I достоверно уменьшились показатели Chol с 6,76 ± 0,10 до 6,19 ± 0,11 ($P < 0,001$); HDL с 1,38 ± 0,03 до 1,29 ± 0,03 ($P < 0,001$); LDL с 4,56 ± 0,09 до 4,15 ± 0,10 ($P < 0,001$); Apo B с 1,27 ± 0,07 до 1,25 ± 0,06 ($P < 0,025$); VLDL с 0,85 ± 0,05 до 0,80 ± 0,05 ($P < 0,04$). Тенденция к снижению Trig с 1,85 ± 0,12 до 1,69 ± 0,10 ($P < 0,08$); Ur Ac с 313,4 ± 9,7 до 302,2 ± 8,7 ($P < 0,1$). Apo A, $k_{атер}$, Gluc, h-CRP не изменились. Снижение уровней показателей липидного спектра сохранялось достоверно спустя 1, 2 и 6 мес. Аналогичную картину наблюдали в группах II, III сразу после воздействия. Во II группе отмечено и снижение уровня глюкозы Gluc с 8,05 ± 0,33 до 7,46 ± 0,27 ($P < 0,005$).

В I группе пациентов выявлен гиполипидемический эффект в сочетании с улучшением клинической картины: стабилизация артериального давления, улучшение памяти. Во II группе пациентов наряду с гиполипидемическим выявлен достоверный гипогликемический эффект. В III группе также наблюдали гиполипидемический эффект, однако менее выраженный, чем в первых двух группах. Вопрос о продолжительности выявленных эффектов во II, III группах пока остается открытым. Продолжение исследований представляется перспективным для оценки длительности терапевтического эффекта ВЛОК зеленым лазером у больных гиперлипидемией в сочетании с сопутствующей патологией.

Журавлев В.Ф.[4], Леонов Б.И.[1], Странадко Е.Ф.[2], Потапов В.Н.[3], Чен Чун Лан[5], Писковитина Ю.Л.[5]

ИННОВАЦИОННАЯ ТЕХНОЛОГИЯ ДОЗИРОВАННОЙ, НИЗКОИНТЕНСИВНОЙ ЛАЗЕРНОЙ ФИЗИОРЕФЛЕКСОТЕРАПИИ БОЛЬНЫХ АРТЕРИАЛЬНОЙ ГИПЕРТЕНЗИЕЙ

[1] Всероссийский научно-исследовательский и испытательный институт медицинской техники, г. Москва; [2] ФГБУ «ГНЦ лазерной медицины ФМБА России», г. Москва; [3] Российская медицинская академия последипломного образования, г. Москва;
[4] ООО «Институт традиционной восточной медицины», г. Москва, Россия; [5] Международная компания «Hunchun Bokai International Trade Co., Ltd.», г. Хуньчунь, КНР

Zhuravlev V.F., Leonov B.I., Stranadko E.Ph., Potapov V.N. (Moscow, RUSSIA); Chen Chun Lan, Piscovitina J.L. (Hunchun, CHINA)

NEW TECHNOLOGIES' LASER REFLEXOTHERAPY, LOW-LEVEL LASER IRRADIATION OF PATIENTS WITH ARTERIAL HYPERTENSION

Обоснование и цель. Артериальная гипертензия (АГ) – это самое распространенное и опасное, из-за осложнений, сердечно-сосудистое заболевание в мире. Цель настоящего исследования – научное обоснование, разработка и изучение эффективности применения инновационной технологии – транскутанной дозированной, низкоинтенсивной, матричной, лазерной физиорефлексотерапии (ЛФРТ) больных АГ портативным аппаратом с атермичным (холодным) воздействием для коррекции артериальной гипертензии неинвазивными методами и улучшения результатов лечения АГ.

Материал и методы. Под наблюдением находилось 150 пациентов, страдающих артериальной гипертензией I–II стадии. Больные были разделены на три рандомизированные сопоставимые группы по 50 пациентов. В первой (основной) группе пациентов с аллергией на медикаменты проводили только ЛФРТ. Применяли портативный матричный «Аппарат для лазерной терапии полупроводниковый XXN-1» [производитель Thinkman (Beijing) Technology Co., Ltd. г. Пекин, КНР] (АЛТП) пятого поколения в виде наручных «часов» с матрицей из шести импульсных полупроводниковых (GaAlAs) лазерных диодов длиной волны 650 нм. Масса аппарата 130 г. АЛТП портативный, простой в эксплуатации, технически надежный, прошедший успешные технические, токсикологические и клинические испытания. Индивидуальное дозированное регулирование выходной мощности НИЛИ проводили по оригинальному авторскому алгоритму оптимизации параметров в зависимости от количества включенных лазерных диодов 5–30 мВт. Интенсивность лечения подразделяли на четыре ступени в зависимости от режима и длительности импульсов (1-я ступень: вкл. 40 ± 5 мс, выкл 280 ± 5 мс; 2-я ступень: вкл. 140 ± 5 мс, выкл. 180 ± 5 мс; 3-я ступень: вкл. 240 ± 5 мс, выкл. 80 ± 5 мс). 4-я ступень – непрерывный режим подачи излучения. Ежедневно проводили сеансы длительностью10–30 мин, контактно, транскутанно, последовательно в течение каждого сеанса на десять рефлексогенных зон руки. Вначале воздействовали длительностью 5–15 мин на пять точечных зон руки в области лучевой артерии, в том числе на акупунктурные точки (АТ): Р7, Р8, Р9, МС6. Затем воздействовали длительностью 5–15 мин на пять точечных зон руки в области локтевой артерии, в том числе на АТ: С4, С5, С6, С7, МС7. Одновременно для управляемого снижения АД воздействовали на рефлексогенные зоны правого и левого носовых ходов с обильным кровоснабжением с помощью внешнего волоконного лазерного диода по 5–15 мин. Во второй (основной) группе ежедневно проводили комбинированное лечение: на фоне поддерживающей гипотензивной терапии больные АГ получали дополнительное лечение методом ЛФРТ. В третьей (контрольной) группе использовали только стандартную медикаментозную терапию. Длительность курсового лечения 1–2 мес. (10–15 сеансов, с повторным курсом через 15–30 дней) в зависимости от степени АГ. Эффективность ЛФРТ оценивали на основании динамики клинико-инструментальных показателей. Срок катамнестического наблюдения составлял от 2 до 5 мес.

Результаты. Во второй (основной) группе снижение повышенного АД и достижение целевых показателей уровня АД регистрировали уже через 60 мин у 42 (84%), а после 2–3 курсов ЛФРТ АД стабилизировалось в соответствии с возрастной нормой у 46 (92%) пациентов, за счет чего уменьшалась суточная потребность в гипотензивных лекарствах. Впервые разработана и научно обоснована оптимизация параметров транскутанной ЛФРТ – новой технологии комплексного немедикаментозного лечения АГ неинвазивными методами, которые не проявляют побочных эффектов, обладают системным многосторонним позитивным действием на сосудистую систему, показатели периферической гемодинамики и значительно повышают качество жизни больных.

Заключение. Полученные результаты свидетельствуют о том, что оптимизация параметров транскутанной ЛФРТ в виде комбинированной терапии обеспечила системное действие – выраженный сердечно-сосудистый эффект: гипотензивный, спазмолитический, антиангинальный лечебный эффекты у 40 (80%) пациентов с АГ. Разработанная оптимизация параметров ЛФРТ не вызывала обострений заболевания и не имела побочных эффектов, снимая спазм сосудов. Доказана высокая эффективность системного действия ЛФРТ у больных АГ, лучшая переносимость, безопасность, удобство применения. Полученные результаты дают основание рассматривать ЛФРТ как способ повышения качества лечения больных АГ и позволяют рекомендовать его для широкого использования в амбулаторных условиях, сокращения сроков достижения целевых показателей уровня АД, реабилитации пациентов АГ, улучшения качества жизни и повышения комплаентности (приверженности лечению) ЛФРТ больных АГ. Указанные факты позволяют повысить эффективность лечения и на фоне экономических выгод (сокращения затрат на лекарства) снизить дозировку гипотензивных лекарств и тем самым уменьшить медикаментозную нагрузку на организм.

Карабинская Е.В., Баранов В.Н., Кошелева О.М.

ПРИМЕНЕНИЕ НИЗКОИНТЕНСИВНОГО ЛАЗЕРНОГО ИЗЛУЧЕНИЯ КРОВИ (ВЛОК) В ЛЕЧЕНИИ РАЗЛИЧНЫХ ИММУНОПАТОЛОГИЧЕСКИХ СОСТОЯНИЙ

ГБУЗ ТО «Перинатальный центр», г. Тюмень;
ФГБОУ Тюменский государственный нефтегазовый университет, г. Тюмень, Россия

Karabinskaya E.V., Baranov V.N., Kosheleva O.M. (Tjumen, RUSSIA)

LOW-LEVEL LASER FOR INTRAVENOUS BLOOD IRRADIATION IN TREATING VARIOUS IMMUNOPATHOLOGIC CONDITIONS

ВЛОК занимает все большее место в комплексном лечении заболеваний различных органов и систем, однако при некоторых иммунопатологических состояниях ее применяют еще недостаточно широко.

В иммунологическом отделении перинатального центра с 2002 г. динамично расширяется сфера использования ВЛОК в иммунологии и аллергологии.

Используют аппарат «УКОЛ-02-ВЛОК» длиной волны 0,635 нм и мощностью на конце гибкого кварцевого световода 2 мВт. Количество проводимых процедур варьирует от 3 до 10 сеансов. Длительность процедуры составляет 15–30 мин и зависит от вегетативного статуса пациента, переносимости процедуры.

На фоне базисного медикаментозного лечения в 2013–2014 гг. ВЛОК проведено при следующей патологии: рецидивирующий фурункулез (26 пациентов); герпетическая инфекция (орофациальный и генитальный герпес) с частыми рецидивами (38 пациентов); аллергодерматиты и атопические заболевания дыхательных путей (17 пациентов); иммунологическое бесплодие и привычное невынашивание (11 пациентов); рецидивирующие вирусные инфекции дыхательных путей (5 пациентов).

У всех пациентов, получивших один курс ВЛОК, в 93% случаев получен положительный клинический эффект. Только в 7% случаев отчетливой положительной динамики в течении заболевания мы не отмечали. Хороший клинический эффект у пациентов с хроническими инфекционными процессами проявлялся в значительном укорочении периода обострения (в 1,5–2,0 раза) и удлинении ремиссии в 2 и более раз. У 40% пациентов с непрерывно-рецидивирующим течением фурункулеза удалось достигнуть полугодовой ремиссии и более легкого течения воспалительного процесса. У пациентов с атопическими заболеваниями отчетливое улучшение состояния отмечали уже на 3–5-й процедуре, что позволило значительно снизить объем медикаментозной терапии, а в ряде случаев полностью перейти на поддерживающий курс базисной терапии. У пациентов с нарушением репродуктивных функций положительный эффект проявлялся в нормализации гормонального профиля, улучшении реологического состояния крови, снижении уровня аутоантител и циркулирующих иммунных комплексов. При рецидивирующем респираторном синдроме положительный эффект ВЛОК проявлялся в снижении частоты эпизодов острых респираторных инфекций в 1,5–2,0 раза и отсутствии осложненного течения.

В заключении следует отметить, что: применение ВЛОК клинически и практически целесообразно при различных иммунопатологических процессах; ВЛОК положительно влияет на течение инфекционного, аллергического и аутоиммунного воспаления, способствует нормализации иммунологического и гормонального статусов, улучшает реологические свойства крови и других биологических жидкостей; иммуномодулирующее действие ВЛОК обусловлено нормализацией интегративных взаимодействий между нервной, эндокринной и иммунной системами.

Карандашов В.И.[1], Линде Е.В.[2], Орджоникидзе З.Г.[2], Павлов В.И.[2], Марьясова Д.А.[2]

ПРИМЕНЕНИЕ КОРОТКОВОЛНОВОГО СВЕТОДИОДНОГО ИЗЛУЧЕНИЯ В ПОДГОТОВКЕ СПОРТСМЕНОВ ВЫСОКОЙ КВАЛИФИКАЦИИ

[1] ФГБУ «ГНЦ лазерной медицины ФМБА России», Москва;
[2] ГБУЗ «Московский научно-практический центр медицинской реабилитации, восстановительной и спортивной медицины Департамента здравоохранения г. Москвы», Россия

Karandashov V.I., Linde E.V., Ordzhonikidze Z.G., Pavlov V.I., Marjasova D.A. (Moscow, RUSSIA)

SHORTWAVE DIODE IRRADIATION IN PREPARING SPORTSMEN OF HIGH QUALIFICATION

Воздействуя на организм человека определенными диапазонами оптического излучения, можно получить направленные положительные реакции, в основе которых лежит улучшение энергетических параметров и регуляции процессов метаболизма, активация функции дыхания, кровотока и других параметров жизнедеятельности.

Целью исследования являлась разработка методик оптимизации и повышения адаптационных возможностей организма спортсменов высокой квалификации, основанных на применении автономных источников оптического излучения длиной волны 465 ± 10 нм при воздействии разнонаправленных физических нагрузок.

В качестве излучателя было использовано оптоэлектронное устройство – браслет автономный светоизлучающий (БАСИ). Исследование проводили в условиях клинико-лабораторного эксперимента в группе, состоящей из 88 высококвалифицированных спортсменов (лыжные гонки, биатлон, футбол, хоккей). Оценивали срочные физиолого-психологические и клинико-лабораторные реакции организма на однократное 24-минутное контактное фотовоздействие длиной волны 465 ± 10 нм.

При проведении эксперимента были выявлены следующие эффекты:

1 – статистически значимое повышение помехоустойчивости и улучшение функциональной активности зрительного анализатора;

2 – увеличение пикового вращающего момента и импульса силы на динамометре Биодекс;

3 – статистически значимое быстрое снижение концентрации лактата;

4 – статистически значимое благоприятное снижение индекса напряжения регуляторных систем (SI) и показателя активности регуляторных систем (ПАРС) после предельных велоэргометрических нагрузок, повышение мощности парасимпатической регуляции (HF), нормализация активности сосудодвигательного центра (LF);

5 – возрастание максимальной мощности выполняемой работы у спортсменов, которым проводили сеансы воздействия синим светом, а также тенденция к усилению процессов аэробного энергогенеза в процессе возрастающей физической нагрузки.

Выводы. На основании проведенного исследования разработаны оптимальные режимы для фотовоздействия на организм спортсменов высшей квалификации в тренировочном периоде и во время соревнований.

Карандашов В.И.[1], Островский Е.И.[2]

ИЗМЕНЕНИЕ ФУНКЦИИ ТРОМБОЦИТОВ ПРИ ПРОВЕДЕНИИ ФОТОГЕМОТЕРАПИИ У БОЛЬНЫХ С СОСУДИСТЫМИ ЗАБОЛЕВАНИЯМИ

[1] ФГБУ «ГНЦ лазерной медицины ФМБА России»;
[2] ГБУЗ МО МОНИКИ им. М.Ф. Владимирского, г. Москва, Россия

Karandashov V.I., Ostrovsky E.I. (Moscow, RUSSIA)

CHANGES IN PLATELET FUNCTIONS UNDER PHOTOHEMOTHERAPY IN PATIENTS WITH VASCULAR DISEASES

Фотогемотерапия – экстракорпоральное или внутрисосудистое облучение крови оптическим излучением – применяется для лечения сосудистых заболеваний более 70 лет. Наиболее широко при этом используют ультрафиолетовые лучи. Во второй половине XX века для облучения крови стали применять монохроматическое излучение низкоэнергетического гелий-неонового лазера – красный свет и синий флуоресцентный свет.

Цель исследования: определить влияние различных диапазонов оптического излучения на вязкость крови и агрегационную активность тромбоцитов.

Результаты исследования. На большом клиническом материале нами установлено, что фотогемотерапия, независимо от спектральных характеристик излучения, снижает вязкость крови при всех скоростях сдвига и изменяет агрегационную активность тромбоцитов. На их агрегационную активность синий и красный свет оказывают разнонаправленное действие. Облучение крови красным светом гелий-неонового лазера (630 нм) или светодиодной матрицей (660 нм) сильно угнетают агрегационную активность тромбоцитов крови в общем кровотоке. Синий флуоресцентный свет, напротив, увеличивает активность тромбоцитов при всех использованных инициирующих агентах: АДФ, адреналине, ристомицине.

Увеличение максимума отклонения кривой агрегации и скорости отклонения тем более значительно, чем ниже исходные показатели агрегации. Значительный рост амплитуды колебаний кривой показывает на увеличение размеров тромбоцитарных агрегатов. Эффект наблюдается только в крови, полученной из организма. Прямое облучение крови как красным, так и синим светом вызывало фотогемолиз, что делало образцы непригодными для исследования функции тромбоцитов.

Таким образом, изменение функциональной активности тромбоцитов при проведении фотогемотерапии не связано с прямым действием электромагнитного излучения, а возникает только в сосудистом русле при контакте облученной крови с необлученной. Хотя механизм этого феномена остается неясным, его следует учитывать в конкретных клинических ситуациях.

Ковалева Т.В.

ЛАЗЕРНАЯ ТЕРАПИЯ: ПРОШЛОЕ, НАСТОЯЩЕЕ И ПЕРСПЕКТИВЫ БУДУЩЕГО

ЦКБ РАН, г. Москва, Россия

Kovaleva T.V. (Moscow, RUSSIA)

LASER THERAPY: PAST, PRESENT AND FUTURE PERSPECTIVES

Известно, что существующий в традиционной медицине фармакологический подход в лечении пациентов занимает главенствующую позицию, исходя из представлений о биохимической модели организации и функционирования молекул, мембранно-клеточного аппарата, систем и организма в целом. Существующие научные факты более глубокого понимания жизни клетки как электромагнитных и квантовых процессов послужили развитию лазерной терапии, которая, по сути, является на сегодня самым современным способом оздоровления населения. За 30-летнюю историю развития лазерной терапии наработан большой статистический материал по эффективности ее применения во всех областях медицины: в кардиологии, пульмонологии, ортопедии, травматологии, неврологии, гастроэнтерологии, гинекологии, эндокринологии, урологии, спортивной медицине.

Лазерная клиническая терапия как единая дисциплина в отечественной медицине существовала около 10 лет. Она искусственно разорвана на составляющие и частично внесена в физиотерапию с 1997 г. и трансфузиологию – с 2006 г. Исчезновение российских достижений лазерной терапии стало очевидным: исчезают кадры, не используется научно-практическая база, производство аппаратуры на грани закрытия. При этом резко сужается база вновь оформляемых патентов, устаревает арсенал ранее оформленных изобретений в сфере лазерной медицины, государство не получает финансовые средства за счет возможной реализации имеющегося научного потенциала, включая ноу-хау, на внешнем рынке.

Внедрение достижений лазерной медицины в крупных государственных лечебных, реабилитационных центрах позволит сэкономить государственные бюджетные средства не менее чем на 20–30%. К примеру, широкое применение в камбустиологии может снизить летальный исход пациентов с ожогами на 30–40%, заживление ожоговых ран происходит в 2 раза быстрее, а соответственно и количество койко-дней сокращается на 30–40%. В хирургической практике выздоровление пациентов зависит от реабилитационных условий лечения. Включение методов лазерной терапии позволит сократить время выздоровления на 50%. В гастроэнтерологии лечение реактивного панкреатита занимает не менее 18 койко-дней, а при комбинированных лазерных методиках происходит полное выздоровление на 5–6-й день. Язвенная болезнь желудка лечится 25–30 дней, а при лазерном лечении эпителизация (не рубцевание!) язвенного дефекта наступает на 8-й день лечения. В неврологии многие состояния не излечиваются фармакологическими средствами по определению, например различные невриты, туннельные синдромы. Они приобретают хроническое течение с периодами обострений и применением постоянных обезболивающих лекарственных препаратов. А методы лазерной терапии позволяют успешно избавляться от данной патологии. И таких примеров можно привести сотни, по каждой нозологии. Что касается хронических заболеваний, которые требуют постоянного наблюдения в амбулаторно-поликлинических условиях, то применение различных методов лазерной терапии этапно, 2–3 раза в год у пациентов с заболеваниями сердечно-сосудистой системы, с сахарным диабетом, опорно-двигательного аппарата и многими другими хроническими заболеваниями приводит к значительному сокращению применения лекарственных средств, повышению качества жизни. Использование методов лазерной терапии на платной основе у пациентов пенсионного возраста приводит к значительной экономии денежных средств на лечение.

Перспективы дальнейшего развития лазерной терапии вызывают огромный интерес в связи с такими масштабными событиями, как экономическая нестабильность, частые природные катаклизмы, в т. ч. поражением ионизирующей радиации. Стала очевидной актуальность в повышении доступности и качества специализированной, в том числе высокотехнологичной, медицинской помощи в амбулаторном звене практического здравоохранения не только в крупных городах, но и в отдаленных районах, зонах катастроф, в условиях Крайнего Севера, а также на плавающем судне, на борту самолета, в передвижных амбулаториях, в изолированных коллективах (дежурные точки, поисковые отряды, экспедиции), в походно-полевых условиях и др.

Меры по сохранению и развитию лазерной терапии позволят повысить развитие научного потенциала в отечественном здравоохранении, активизировать внедрение инноваций в систему стандартизации лечения в различных нозологиях и более своевременно применять достигнутые научные разработки в области низкоинтенсивной лазерной терапии в практической медицине.

Кузьмин А.Н.

ПРИМЕНЕНИЕ РЕКОМБИНАНТНОГО ЭРИТРОПОЭТИНА В СОЧЕТАНИИИ С ЛАЗЕРНЫМ ИЗЛУЧЕНИЕМ В ЛЕЧЕНИИ ИШЕМИЧЕСКОГО ИНСУЛЬТА У КРЫС

ГБУЗ ЦОСМП «Челябинский государственный институт лазерной хирургии», г. Челябинск, Россия

Kuzmin A.N. (Cheljabinsk, RUSSIA)

RECOMBINANT ERYTHROPOIETIN IN COMBINATION WITH LASER LIGHT FOR TREATING ISCHEMIC STROKE IN RATS

Показано, что нейропротекторные эффекты эритропоэтина (ЭП) реализуются за счет специфических рецепторов на нейронах, а воздействие лазерного излучения ближнего инфракрасного диапазона способствует усилению микроциркуляции, повышению функциональной активности эндотелиоцитов, что приводит к активации неоангиогенеза. *Цель* – оценить результаты эффектов воздействия рекомбинантного ЭП и лазерного излучения на экспериментальную ишемию коры головного мозга (ГМ) на основе исследования поведенческих и сосудистых реакций, патоморфологических изменений в тканях мозга у животных.

Материал и методы. Проведен эксперимент на 120 беспородных половозрелых крысах обоего пола массой 220–250 г в условиях общей анестезии препаратом Zoletil 20 мг/кг массы внутримышечно. Все животные были разделены на 4 серии опытов. 1-я серия эксперимента – моделирование ишемии коры ГМ (n = 30). 2-я серия эксперимента – ишемия коры ГМ и введение внутрибрюшинно трехкратно по 1000 МЕ рекомбинантного ЭП (n = 30). 3-я серия – ишемия коры ГМ и дистанционное накожное лазерное облучение области ишемического очага (n = 30; 970 нм, 1 Вт, 2 мин). 4-я серия – ишемия коры ГМ, леченная ЭП трехкратно в сочетании с накожным лазерным облучением (n = 30; 970 нм, 1 Вт, 2 мин). Животных выводили из эксперимента на 7, 14, 30-е сут. Проводили оценку поведения крыс, гистологические и морфометрические исследования, статистический анализ.

Анализ результатов показал, что применение рекомбинантного ЭП в сочетании с лазерным облучением для лечения ишемии коры ГМ у крыс (4-я серия эксперимента) в сравнении с другими сериями способствует более раннему регрессу неврологических расстройств, существенному уменьшению площади очага инфаркта.

Воздействие ЭП в сочетании с лазерным облучением очага ишемии коры ГМ ведет к уменьшению очага инфаркта ГМ, раннему восстановлению неврологической симптоматики.

Ану Макела (Anu Mäkelä)

ИСПОЛЬЗОВАНИЕ ГОЛУБОГО И ЗЕЛЕНОГО СВЕТА ДЛЯ ЛЕЧЕНИЯ ПЕРВИЧНОГО СКЛЕРОЗИРУЮЩЕГО ХОЛАНГИТА

Хельсинки, ФИНЛЯНДИЯ

Резюме. Первичный склерозирующий холангит (ПСХ) – это прогрессирующее холестатическое заболевание, которое вызывает воспаление и последующую обструкцию желчных протоков, как на внутрипеченочном, так и на внепеченочном уровне. Воспаление мешает току желчи в пищеварительный тракт, что, в конечном счете, может привести к циррозу печени, печеночной недостаточности и раку печени. Полагают, что подлежащей причиной воспаления является аутоиммунный процесс, и у более чем 80% больных ПСХ встречается язвенный колит. Результативным лечением является трансплантация печени. ПСХ считается нераспространенной болезнью, но последние исследования дают основания полагать, что эта болезнь может быть не такой уж и редкой.

В настоящей презентации сделан обзор 8 длительно текущих случаев (5 лет) первичного склерозирующего холангита. Больных лечили чрескожно голубым светом (458 нм) и зеленым светодиодным светом (546 нм) в дополнение к ранее использовавшемуся красному лазеру с длиной волны 635 нм. У 3 больных классифицировали 2-ю стадию болезни, когда обнаруживали широко распространенную инфильтрацию желчного протока лимфоцитами с дегенерацией эпителиальных клеток желчного протока, сопровождающуюся фиброзом, воспалительным инфильтратом в перипортальной паренхиме с частичным некрозом перипортальных гепатоцитов. Портальные триады увеличены, и обнаруживается относительное отсутствие желчных протоков (желчная дактопения – ductopenia).

У 4 больных была 3-я стадия заболевания, когда образовались фиброзные мосты portal-to-portal с тяжелой дегенерацией протоков и дактопенией.

У одного больного была 4-я стадия заболевания, которая считается конечной стадией болезни печени с присутствием явного цирроза . Этого больного поставили в список ожидания на трансплантацию печени.

У всех больных отмечали повышенный уровень сывороточной щелочной фосфатазы и повышенный уровень сывороточного билирубина, а также от слабого до умеренного повышение уровней сывороточной аминотрасферазы. У 3 больных отмечали гипергаммаглобулинемию и повышенные уровни IgM. У всех были перинуклеарные антинейтрофильные цитоплазматические антитела и HLA-DRw52a. Кроме того, был патологическим и метаболизм меди, что проявлялось повышенными уровнями меди в моче и повышенными уровнями сывороточного цепулопразмина.

3 больных принимали глюкокостероиды и azathioprine в течение более 10 лет. У двух за 2–3 года до этого были изменены лекарственные предписания на уродезоксихолиновую кислоту (ursodeoxycholic acid); двое принимали methotrexate и глюкокстероиды, а также комбинацию 1 глюкокстероид и уродезоксихолиновую кислоту.

Всех лечили 2–3 года светом красного лазера, что, вероятно, помогло держать прогрессирование болезни под контролем. Во время лазерных процедур показатели крови у всех больных медленно улучшались, сопровождаясь улучшением общего состояния. После подключения синего (458 nm) и зеленого света (546 nm) наступило резкое улучшение как общего состояния, так и показателей крови. После года лечения при усиленном протоколе больной, который был в списке ожидания на пересадку печени, был исключен из этого списка в связи с хорошим состоянием его печени. Еще у одного больного с 3-й стадией болезни в биоптатном материале печени не нашли воспалительных процессов, и его сняли с медикаментозного лечения на 1,5 года. Еще у одного больного стадия 3 болезни после проверки биопсии была переквалифицирована в стадию 1. У всех этих больных ранее была подтверждена их болезнь биопсийными исследованиями.

Вероятно, что даже если зеленый и голубой свет не проникают в печень, то происходит явное положительное воздействие на иммунную систему, что дало хороший эффект в лечении первичного склерозирующего холангита. Настоящая презентация – это анализ некоторых биохимических эффектов для вышеуказанных длин волн и их воздействия на функцию печени, воспаление и цирроз.

USE OF BLUE AND GREEN LIGHT IN THE TREATMENT OF PRIMARY SCLEROSING CHOLANGITIS

Anu Mäkelä

Abstract. Primary sclerosing cholangitis (PSC) is a progressive cholestatic disease that causes inflammation and subsequent obstruction of the bile ducts both at an intrahepatic and extrahepatic level. The inflammation impedes the flow of bile to the gut, which can ultimately lead to cirrhosis of the liver, liver failure and liver cancer. The underlying cause of the inflammation is believed to be autoimmunity and more than 80% of those with PSC have ulcerative colitis. The definitive treatment is liver transplantation. PSC is considered an uncommon disease, but recent studies suggest that it may be more common than previously thought.

This presentation reviews 8 long term case studies (5 years) of Primary sclerosing cholangitis patients treated transcutaneously with blue (458 nm) and green LED light (546 nm) in addition to previously used red (635 nm) laser. 3 patients were classified as being at stage 2 of the disease, where there is widespread Infiltration of the bile duct by lymphocytes with degeneration of the epithelial cells of the bile duct accompanied with fibrosis, inflammation infiltration in the periportal parenchyma with piecemeal necrosis of the periportal hepatocytes. The portal triads are enlarged but there is relative absence of bile ducts (bile ductopenia).

4 patients were classified as being at stage 3 of the disease where portal-to-portal fibrous bridges have developed with severe degeneration of the ducts and ductopenia.

1 patient was classified as being at stage 4 of the disease which is considered to be end stage liver disease with frank cirrhosis, and had been placed on a liver transplant waiting list.

All patients presented with elevated serum alkaline phosphatase and elevation of serum bilirubin and mild-to-moderate increases in serum aminotransferase levels. 3 patients presented with hypergammaglobulinemia and increased IgM levels. All had perinuclear antineutrophilic cytoplasmic antibodies and HLA-DRw52a. In addition, copper metabolism was abnormal as indicated by elevated urinary copper levels and serum caeruloplasmin values.

3 patients had been using glucocorticoids and azathioprine for more than 10 years, 2 had had medication changed to Ursodeoxycholic acid 2 and 3 years previously, 2 had methotrexate and glucocorticoid and 1 glucocorticoid and ursodeoxycholic acid combined.

All had been treated for 2–3 years with red laser, which appeared to keep progress of disease under control. During the time of laser treatments blood values showed slow improvement accompanied with slow improvement of general condition. After the use of blue (458 nm) and green (546nm) light was added to the treatment protocol drastic improvement in both general condition and blood values was noted. After 1 year of treatment with the enhanced protocol, the patient who had been on the liver transplant waiting list was deemed to be in too good a condition to warrant a liver transplant. One patient with previously stage 3 level of disease was found to have no inflammatory changes in liver biopsy and has been without medication for 1.5 years. Another stage 3-patient had condition revised to stage 1 after liver biopsy. All patients had had previous biopsies to confirm staging of the disease.

It would appear that even though neither the green nor the blue light are able to penetrate to the liver, the immunological effects they incur have clear beneficial effects in the treatment of primary sclerosing cholangitis. This presentation reviews some of the biochemical effects of these wavelengths and their effects on liver function, inflammation and cirrhosis.

Малиновский Е.Л.

КЛИНИЧЕСКИЕ ВОЗМОЖНОСТИ ИСПОЛЬЗОВАНИЯ НОВЫХ ПАРАМЕТРОВ ВЛОК

ООО «Бином», г. Калуга, Россия

Malinovsky E.L. (Kaluga, RUSSIA)

CLINICAL POSSIBILITIES FOR THE APPLICATION OF NEW INTRAVENOUS LASER BLOOD IRRADIATION PARAMETERS

В течение последних десятилетий для проведения внутривенного облучения крови (ВЛОК) традиционно используют лазерный свет красного спектрального диапазона мощностью на выходе световода до 2,5 мВт. Иные значения мощности не используются. В то же время существуют данные о наличии клинической эффективности больших значений мощности.

Целью настоящего исследования было определение оптимальных параметров процедурной экспозиции при проведении ВЛОК с различным значением мощности НИЛИ.

Материалы и методы. ВЛОК выполняли на базе блок-излучателя для проведения ВЛОК (производитель: ООО «Бином», г. Калуга) с возможностью регулирования средней мощности излучения лазерного источника в диапазоне от 1,5 до 20 мВт.

На 20 добровольцах в возрасте от 30 до 49 лет выполняли серию исследований допустимого времени лазерного воздействия при различных значениях выходной мощности при проведении ВЛОК. Параметры допустимой экспозиции определяли с использованием аппаратно-программного фотоплетизмографического комплекса «Диалаз» (производитель: ООО «Бином», г. Калуга). Принципы диагностики с использованием аппарата «Диалаз» строятся на профилактике возникновения стрессовых реакций в процессе выполнения лечебного сеанса лазерной терапии.

Результаты и их обсуждение. Выявлены следующие экспозиционые параметры при различных значениях мощности: 1,5 мВт/36 мин (здесь и далее: средняя мощность/экспозиция на одной процедуре); 3 мВт/18 мин; 5 мВт/ 16 мин; 10 мВт/ 14 мин; 15 мВт/ 12 мин; 20 мВт/ 10 мин.

Выводы.

1. Проведение ВЛОК с использованием новых параметров мощности и экспозиции существенно повышает клиническую эффективность процедур лазерной терапии как в лечебном аспекте, так и в плане профилактики негативных реакций.

2. Выявлена различная клиническая значимость НИЛИ различной средней мощности: при меньшей мощности (1,5–3 мВт) наилучшие клинические результаты получены при лечении хронически текущих заболеваний; большие значения мощности (15–20 мВт) предпочтительны при острых состояниях и заболеваниях.

Москвин С.В., Иванченко Л.П.

ХРОНОБИОЛОГИЧЕСКИЕ ПОДХОДЫ В СОЧЕТАННОЙ ЛАЗЕРНОЙ ТЕРАПИИ БОЛЬНЫХ ЭРЕКТИЛЬНОЙ ДИСФУНКЦИЕЙ И ПРОСТАТИТАМИ

ФГБУ «ГНЦ ЛМ ФМБА РФ», Москва, Россия

Moskvin S.V., Ivanchenko L.P. (Moscow, Russia)

CHRONOBIOLOGIC APPROACHES IN COMBINATION WITH LASER THERAPY IN PATIENTS WITH ERECTILE DYSFUNCTION AND PROSTATITIS

Обоснование и цель. Известно, что синхронизация временных параметров методики лазерной терапии (ЛТ) с биоритмами физиологических процессов, происходящих в органе и организме человека в целом, позволяет значительно повысить эффект достижения стабильных и воспроизводимых результатов лечения. Но кроме этого важно оптимизировать энергетические, спектральные и частотные параметры низкоинтенсивного лазерного излучения (НИЛИ). Данную задачу решали в рамках отработки сочетанной методики ЛТ больных эректильной дисфункцией (ЭД) и простатитами.

Материал и методы. В исследование было включено 62 пациента с васкулогенной ЭД. Дизайн исследования включал распределение больных на 3 группы в зависимости от комплекса терапии с применением сочетанной методики, включающей отрицательное давление и лазерное освечивание в многочастотном режиме (красный и ИК-спектры, аппараты «Матрикс-Уролог» и «Лазмик») в составе комплексной и монотерапии.

Результаты. Показали эффективность оптимизированной методики ЛТ в лечении васкулогенной ЭД. Наилучшие результаты лечения получены в группе больных, получавших комплексную терапию, включающую использование методики ЛЛОД и ингибитора ФДЭ-5.

Было отмечено достоверное увеличение пиковой скорости кровотока после курса терапии во всех трех группах, что косвенно положительно влияло и на качество лечения больных с сопутствующими патологиями, например, простатитами. Улучшение эректильной функции наблюдали во всех группах, при этом по шкале МИЭФ показатель эректильной функции в 1-й группе увеличился в среднем на 22,3 ± 0,05%, во 2-й – на 34 ± 1,5%, в 3-й – на 19 ± 1,7%, т. е. наилучшие результаты лечения получены в группе комплексной терапии с оптимизированным режимом работы лазеров. Добавление сочетанной методики ЛТ к ингибитору ФДЭ-5 значимо повышает результативность лечения васкулогенной ЭД, что обусловлено влиянием двух физических факторов на стабилизацию гемодинамики в магистральных артериях полового члена. Отмечено также системное увеличение эластичности сосудов после курса терапии на 39,8 ± 1,5%.

Заключение. Показано, что оптимизация частотных, спектральных, временных и энергетических параметров лазерной терапии позволяют значительно повысить эффективность лечения больных эректильной дисфункцией и простатитами.

Островский Е.И.[1], Карандашов В.И.[2], Шатохина С.Н.[1]

ОЦЕНКА ЭФФЕКТИВНОСТИ ПРИМЕНЕНИЯ ФОТОГЕМОТЕРАПИИ СИНИМ СВЕТОМ ПРИ ЛЕЧЕНИИ БРОНХИАЛЬНОЙ АСТМЫ ПО АНИЗОМОРФОНАМ СЫВОРОТКИ КРОВИ

[1] ГБУЗ МО МОНИКИ им. М.Ф. Владимирского;
[2] ФГБУ «ГНЦ лазерной медицины ФМБА России», г. Москва, Россия

Ostrovsky E.I., Karandashov V.I., Shatoshina S.N. (Moscow, RUSSIA)

ASSESSMENT OF THE EFFECTIVENESS OF PHOTOHEMOTHERAPY WITH BLUE LIGHT WHEN ANALYZING ANISOMORPHONE CHANGES IN THE BLOOD SERUM OF PATIENTS WITH BRONCHIAL ASTHMA

У 73 больных бронхиальной астмой в разные периоды течения заболевания изучены особенности локальных самоорганизующихся структур сыворотки крови – анизоморфонов, наблюдаемых при микроскопии в поляризованном свете. Впервые выявлен морфологический маркер бронхиальной астмы, представленный патологической агрегацией сферолита и изотропного микрогранулита. При полной ремиссии заболевания микрогранулиты сыворотки крови, содержащие биологически активные вещества, являются инертными. При обострении заболевания маркер имеет вид «россыпного», что характеризует массивную дегрануляцию и поступление в кровь высокоактивных медиаторов воспаления с развитием сложной воспалительной реакции в дыхательных путях. У 56 больных бронхиальной астмой в разные периоды течения заболевания изучены особенности локальных самоорганизующихся структур сыворотки крови – анизоморфонов, наблюдаемых при микроскопии в поляризованном свете. Впервые выявлены различные морфологические маркеры в разные стадии заболевания бронхиальной астмы, показано, что применение фотогемотерапии синим светом оказывает положительное влияние на клиническое течение болезни и на анизоморфоны сывоторки крови. Результаты проведенных исследований состава анизоморфонов сыворотки крови больных БА после окончания

сеансов ФГТ показали явные морфологические сдвиги по сравнению с исходным состоянием. Наибольшая эффективность ФГТ по морфологической картине структур сыворотки крови была отмечена у больных в стадии неполной ремиссии заболевания с высоким риском обострения заболевания. В структуре сферолитов появлялись дефекты в виде округлых пустот. Такую картину можно объяснить ослаблением патологических связей сферолит – микрогранулит и элиминацией микрогранулитов из общей циркуляции. Клинически у больных БА после окончания курса ФГТ отмечена положительная динамика: уменьшение числа приступов удушья у 20 человек, полное исчезновение у 36 человек, уменьшение одышки у 40 человек, улучшение отхождения мокроты у 38 человек. Дальнейшее наблюдение за больными показало увеличение длительности ремиссии заболевания до 6 месяцев у 25 больных и до 1 года у 16 больных.

Таким образом, проведенные нами исследования на основе анализа морфологической картины неклеточной ткани организма – сыворотки крови, показали эффективность фотогемотерапии при лечении больных БА, что подтверждалось и данными клинического наблюдения.

Полученные результаты позволяют:

– объективно подойти к отбору больных с ожидаемым ответом на проводимую терапию;

– разработать тактику поэтапной терапии больных с тяжелыми формами БА для достижения устойчивой ремиссии заболевания.

Трушкин Р.Н., Елисеенко В.И.

ПРОФИЛАКТИКА И ЛЕЧЕНИЕ ПИЕЛОНЕФРИТА С ИСПОЛЬЗОВАНИЕМ СОВРЕМЕННЫХ ЛАЗЕРНЫХ ТЕХНОЛОГИЙ

ФГБУ «ГНЦ лазерной медицины ФМБА России»; ГКБ № 52 ДЗ г. Москвы, Россия

Trushkin R.N., Yeliseenko V.I. (Moscow, RUSSIA)

PROPHYLACTICS AND TREATMENT OF PYELONEPHRITIS WITH MODERN LASER TECHNOLOGIES

Несмотря на заметные успехи в лечении больных острой почечной патологией, не отмечается тенденции к сокращению числа больных.

Цель исследования: разработка эффективных методов профилактики и лечения пиелонефрита с использованием современных лазерных технологий.

Материал и методы. Разработаны методы применения НИЛИ для профилактики и лечения пиелонефрита, профилактики послеоперационных осложнений после малоинвазивных операций в экстренной урологии.

Результаты. Изучены результаты лечения 245 больных с острыми расстройствами уродинамики, страдающих мочекаменной болезнью (МКБ). Своевременное восстановление оттока мочи из почки, применение современных эффективных антибактериальных препаратов и *лазерной терапии* позволяют в большинстве случаев купировать гнойно-воспалительный процесс в почке. При отсутствии признаков гнойного поражения выполняли одномоментное оперативное эндоскопическое вмешательство (нефролитолапаксия + нефростомия, уретеролитоэкстракция + мочеточниковый стент). У больных с пионефрозами традиционно выполняется экстренная или срочная открытая нефрэктомия люмботомическим доступом. Нами разработана и применяется другая тактика – предварительное дренирование почки чрескожной нефростомой, после стабилизации состояния – выполнение отсроченной лапароскопической нефрэктомии.

Заключение. Современные технологии в экстренной урологии позволяет значительно повысить эффективность операций, снизить количество послеоперационных осложнений, сократить сроки реабилитации пациентов, улучшить ближайшие и отдаленные результаты лечения, что способствует достижению ощутимого социально-экономического эффекта.

Шарипова Э.Ш.

НИЗКОИНТЕНСИВНАЯ ЛАЗЕРОТЕРАПИЯ В КОМПЛЕКСНОМ ЛЕЧЕНИИ ОСТЕОАРТРОЗА

ГБУЗ РБ КБ № 1, г. Стерлитамак, Россия

Shairpova E.Sh.(Sterlitamak, RUSSIA)

LOW-LEVEL LASER THERAPY IN THE COMPLEX TREATMENT OF OSTEOARTHROSIS

Обоснование и цель. Комплексная терапия остеоартроза предполагает применение разносторонних методов: аналгетических, регенеративных, противовоспалительных, иммуномодулирующих и др. Целью данной работы является исследование и разработка комбинированного применения низкоинтенсивного лазерного излучения (местное и сегментарное воздействие; внутривенное лазерное облучение крови) и рефлексотерапии.

Материал и методы. Под наблюдением находились 45 человек с остеоартрозами коленных и тазобедренных суставов II–III степени. Больные были рандомизированы на две группы. 23 пациента первой группы получали лазеро- и рефлексотерапию, 22 пациента второй группы – лазеротерапию. Помимо стандартного клинического обследования определяли: функциональный индекс WOMAC (оценка боли, скованности и функциональной недостаточности), характеристику вегетативного тонуса (по Табеевой Д.М.), интегральную рефлексодиагностику (классическая; по Nakatani Y.; Кандарову Ф.Б.). Лазерную терапию проводили аппаратом «Узор-2К» на область пораженного сустава и сегментарную область. Длина волны 0,89 мкм; частота импульсов 80–1500 Гц; время воздействия – до 20 мин; 10 ежедневных сеансов. Внутривенное лазерное облучение крови проводили аппаратом «Матрикс-ВЛОК», излучающая головка КЛ-ВЛОК, длина волны 0,635 мкм, мощность на конце световода 1,5–2,0 мВт, 15–20 мин, 5 сеансов через день. Рефлексотерапию на корпоральные, аурикулярные точки проводили по 1-му или 2-му вариантам седативного и тонизирующего методов. Все пациенты получали базисную медикаментозную терапию, лечебную физкультуру, массаж.

Результаты. Было выявлено уменьшение дисбаланса меридианов после курса лечения, более выраженное в первой группе, которое сопровождалось улучшением общего состояния пациентов, статистически значимым снижением индекса WOMAC. Интенсивность боли снизилась в первой группе на 26%, во второй – на 18%. Отмечали уменьшение утренней скованности и улучшение функции суставов. Выявлено увеличение числа пациентов с парасимпатической направленностью и парасимпатикотонией в обеих группах.

Заключение. Применение двух методов низкоинтенсивного лазерного излучения в комбинации с рефлексотерапией способствует улучшению результатов лечения остеоартроза. Рефлексодиагностика позволяет быстро и объективно проводить мониторинг состояния пациента.

Фотодинамическая терапия и флюоресцентная диагностика
Photodynamic Therapy and Fluorescent Diagnosis

Великанов Е.В., Терещенко С.Г., Рогаткин Д.А., Лапаева Л.Г., Мечева Л.В.

ПРИМЕНЕНИЕ ФЛЮОРЕСЦЕНТНОЙ СПЕКТРОСКОПИИ (ФС) ДЛЯ ДИАГНОСТИКИ НЕОПЛАСТИЧЕСКИХ ИЗМЕНЕНИЙ ЖЕЛУДОЧНО-КИШЕЧНОГО ТРАКТА (ЖКТ)

Московский областной научно-исследовательский клинический институт им. М.Ф. Владимирского, г. Москва, Россия

Velikanov E.V., Tereschenko S.G., Rogatkin D.A., Lapajeva L.G., Mecheva L.V. (Moscow, RUSSIA)

FLUORESCENT SPECTROSCOPY FOR DIAGNOSING NEOPLASTIC CHANGES IN THE GASTRO-INTESTINAL TRACT

Цель: оценить возможности применения ФС для диагностики злокачественных новообразований на ранних стадиях и дифференциальной диагностики доброкачественных и злокачественных поражений ЖКТ при эндоскопических исследованиях.

Материалы и методы. Исследовали эндогенную флуоресценцию слизистой оболочки (СО) у 390 больных с различными предраковыми патологическими изменениями ЖКТ. Эндоскопические исследования проводили по стандартным методикам. ФС проводили при помощи «ЛЭСА-01» (диапазон длин волн от 500 до 690 нм). Использовали модифицированный коэффициент флюоресцентной контрастности – Kf. Полученные результаты сопоставляли с результатами патоморфологических исследований биоптатов СО.

Результаты. При Kf = 0,6 и более нарастает вероятность обнаружения неоплазии. В первой группе – 344 больных (88%) – Kf был менее 0,6, среднее значение Kf составило 0,48 ± 0,09. При динамическом наблюдении в 9 (2,3%) случаях в этой группе были выявлены злокачественные новообразования. Результат был расценен как ложноотрицательный. Во второй группе – 46 (12%) наблюдений – Kf был равен или превышал 0,6. В этой группе спектры аутофлюоресценции значительно отличались от таковых в 1-й группе. Также были различия между интенсивностью аутофлуоресценции интактной СО и патологического очага. Средний Kf у больных данной группы 0,79 ± 0,1. У 37 (80,4%) больных гистологически подтвержден злокачественный характер образования. У 9 (19,6%) пациентов гистологически обнаружена дисплазия эпителия разной степени.

Выводы. ФС в случае сомнительной визуальной эндоскопической картины позволяет более точно проводить прицельную биопсию, что увеличивает выявляемость злокачественных новообразований на ранних стадиях.

Великанов Е.В., Терещенко С.Г., Никитина Н.В., Рогаткин Д.А., Лапаева Л.Г.

ВОЗМОЖНОСТИ ОЦЕНКИ ЭНДОГЕННОЙ ФЛЮОРЕСЦЕНЦИИ В ДИАГНОСТИКЕ НЕСПЕЦИФИЧЕСКОГО ЯЗВЕННОГО КОЛИТА

Московский областной научно-исследовательский клинический институт им. М.Ф. Владимирского, г. Москва, Россия

Velikanov E.V., Tereschenko S.G., Nikitina N.V., Rogatkin D.A., Lapajeva L.G. (Moscow, RUSSIA)

POSSIBILITIES OF DIAGNOSING THE NON-SPECIFIC ULCERATIVE COLITIS WITH ENDOGENIC FLUORESCENCE

Цель: улучшение результатов диагностики неспецифического язвенного колита.

Материалы и методы. Под наблюдением находилось 180 больных с неспецифическим язвенным колитом (НЯК). Мужчин было 76, женщин – 104. Больные были в возрасте от 14 до 86 лет. Оценку эндогенной флюоресценции, индуцированной твердотельным лазером с длиной волны 532 нм (зеленый лазер) проводили на спектроанализаторе «ЛЭСА-01». Для количественной оценки эндогенной флюоресценции мы использовали модифицированный коэффициент флюоресцентной контрастности – Kf. Колоноскопию выполняли по стандартной методике. Эффективность комплексной диагностики определяли на основании сравнения оптических данных с результатами плановых гистологических исследований биопсийного и операционного материалов.

Результаты. Спектры эндогенной флюоресценции при НЯК имели отличие от спектров интактной слизистой оболочки. В среднем Kf измененной толстой кишки при НЯК составил Kf 1 – 0,93 ± 0,07 ($p < 0,05$), Kf 2 – 1,02 ± 0,06, Kf 3 – 0,83 ± 0,07 ($p < 0,05$), интактной слизистой оболочки Kf 1 – 1,2 ± 0,1, Kf 2 – 1,1 ± 0,06 , Kf 3 – 0,57 ± 0,07. Среднее значение коэффициента флюоресцентной контрастности измененной толстой кишки при тяжелом поражении составило Kf 1 – 0,63 ± 0,05, Kf 2 – 0,83 ± 0,04, Kf 3 – 0,79 ± 0,06 и отличалось от изменений при нетотальном течении НЯК. В ходе проводимого лечения, по мере стихания воспаления, форма спектра принимала вид, характерный для интактной слизистой оболочки. У 6 больных не отмечено улучшения эндоскопической картины, не было тенденции и к нормализации Kf. У 3 больных в результате прицельной биопсии и проведенного гистологического исследования выявлена аденокарцинома, у 2 больных – высокая степень дисплазии.

Выводы. Применение флюоресцентной диагностики позволяет проводить «оптическую биопсию». Внутриорганная флюоресцентная диагностика способствует уточнению характера и границ патологического процесса в слизистой оболочке толстой кишки при НЯК. Позволяет объективно оценивать активность воспалительного процесса, контролировать его в ходе лечения, констатировать полноту ремиссии и планировать восстановительные операции.

Володин П.Л., Яблокова И.А., Борисова А.В.

ФЛЮОРЕСЦЕНТНАЯ АНГИОГРАФИЯ В ОПРЕДЕЛЕНИИ ТАКТИКИ ЛАЗЕРНОГО ЛЕЧЕНИЯ ТЯЖЕЛЫХ ПОСТПОРОГОВЫХ СТАДИЙ АКТИВНОЙ РЕТИНОПАТИИ НЕДОНОШЕННЫХ

ФГБУ «МНТК«Микрохирургия глаза» им. акад. С.Н. Федорова МЗ РФ», г. Москва, Россия

Volodin P.L., Yablokova I.A., Borisova A.V. (Moscow, RUSSIA)

FLUORESCENT ANGIOGRAPHY IN DETERMINING THE TACTICS OF LASER TREATMENT OF SEVERE POST-THRESHOLD STAGES OF ACTIVE RETINOPATHY IN PREMATURE NEWBORNS

Обоснование. Одним из основных прогностических факторов прогрессирования ретинопатии недоношенных (РН) является степень выраженности сосудистых изменений. Цель исследования – оценка диагностической информативности флюоресцентной ангиографии (ФАГ) при тяжелых постпороговых стадиях ретинопатии недоношенных.

Материалы и методы. Под наблюдением находились 298 младенцев (596 глаз) в активном периоде РН со сроком гестации 25–35 нед., масса тела при рождении – 580–2250 г. Из них постпороговые стадии с признаками «плюс-болезни» выявлены у 21 ребенка (40 глаз). Оценку стадии и характера течения РН осуществляли на основе анализа цифровых фотографий и флюоресцентных ангиограмм, полученных

на педиатрической ретинальной видеосистеме «RetCam-3» (Clarity medical systems inc., США). ФАГ выполняли в условиях общей анестезии, 10% раствор флюоресцеина натрия вводили внутривенно болюсно из расчета 3–5 мг/кг массы тела ребенка.

Результаты. Анализ данных ФАГ, проведенной у недоношенных детей с постпороговыми стадиями с «плюс-болезнью», выявил характерную флюоресцентно-ангиографическую картину. Во всех случаях отмечали выраженную экстравазальную флюоресценцию, обусловленную выходом контрастного вещества в периваскулярное пространство с формированием в поздних фазах обширной зоны диффузной гиперфлюоресценции по ходу демаркационного вала, соответственно локализации экстраретинальной пролиферации. Стремительное нарастание интенсивности свечения являлось объективным подтверждением высокой активности процесса и являлось основанием к проведению незамедлительной субтотальной лазеркоагуляции аваскулярной сетчатки с высокой плотностью и интенсивностью лазерного воздействия.

Заключение. Флюоресцентная ангиография глазного дна является высокоинформативным дополнительным методом исследования, позволяющим достоверно судить о степени активности патологического процесса для выбора оптимальной тактики лечения РН.

Дербенев В.А., Кулешов И.Ю., Елисеенко В.И., Гаткин Е.Я., Акимов А.А.

ФОТОДИНАМИЧЕСКАЯ ТЕРАПИЯ ЭКСПЕРИМЕНТАЛЬНЫХ ОГНЕСТРЕЛЬНЫХ РАН МЯГКИХ ТКАНЕЙ

ФГБУ «ГНЦ лазерной медицины ФМБА России»;
РУДН ФПКМР, кафедра биофизических методов в медицине, г. Москва, Россия

Derbenev V.A., Kuleshov I.Yu., Yeliseenko V.I., Gatkin E.Ya., Akimov A.A. (Moscow, RUSSIA)

PHOTODYNAMIC THERAPY FOR TREATING EXPERIMENTAL GUN-SHOT WOUNDS IN THE SOFT TISSUE

Современное огнестрельное оружие обладает высокой кинетической энергией, в результате чего ранения характеризуются значительными повреждениями мягких тканей, сосудов и многооскольчатыми переломами. Количество летальных исходов в результате гнойных раневых процессов, осложняющих тяжелые ранения, превышает количество таковых от кровопотери и шока.

Цель исследования: обоснование и изучение эффективности лечения экспериментальных огнестрельных пулевых ран мягких тканей с использованием лазерной фотодинамической терапии.

Экспериментальные исследования выполнены на 70 нелинейных крысах массой 250 ± 20 г, разделенных на 4 группы: контрольную и 3 опытные. Крысам, фиксированным на специальных планшетах, в условиях общей анестезии наносили в области средней трети правого бедра травму из пистолета Марголина (калибр 5,6 мм, начальная скорость полета пули 320 м/с) с расстояния шесть метров – мягкотканное стандартное огнестрельное ранение. Через сутки после нанесения животным боевой травмы начинали лечебные мероприятия, включающие проведение щадящей ПХО ран, которая заключалась в рассечении раневого канала без иссечения видимых некротических тканей и промывании раневой поверхности растворами антисептиков. В контрольной группе животных для лечения огнестрельных ран мягких тканей использовали повязки с антисептиками. В опытных группах на огнестрельную рану воздействовали сеансами лазерной фотодинамической терапии с различными формами фотосенсибилизатора – фотодитазина (водный раствор, в гелевой или микрокапсулированной формах). Для проведения ФДТ использовали аппарат «АКТУС-2», длина волны излучения 661 ± 0,03 нм (ЗАО «Полупроводниковые приборы», г. Санкт-Петербург). По окончании процедуры лазерной ФДТ раневой дефект лечили аналогично методике контрольной группы.

По данным клинических, цитологических, гистологических, бактериологических исследований, результатам изучения микроциркуляторных нарушений в тканях огнестрельной раны установлено, что ФДТ с фотодитазином, независимо от его вида, высокоэффективна и значительно превосходит лечение под повязками с антисептиками.

Долидзе Д.Д., Мумладзе Р.Б., Варданян А.В., Лебединский И.Н., Мельник К.В., Мелконян Г.Г., Комиссаров А.Н.

ФОТОДИНАМИЧЕСКАЯ ВИЗУАЛИЗАЦИЯ ОКОЛОЩИТОВИДНЫХ ЖЕЛЕЗ ПРИ ХИРУРГИЧЕСКОМ ЛЕЧЕНИИ БОЛЬНЫХ РАКОМ ЩИТОВИДНОЙ ЖЕЛЕЗЫ С МЕТАСТАЗАМИ В ЛИМФАТИЧЕСКИХ УЗЛАХ ШЕИ

ГБОУ ДПО РМАПО Минздрава России, г. Москва

Dolidze D.D., Mumladze R.B., Vardanjan A.V., Lebedinsky I.N., Melnik K.V., Melkonjan G.G., Komissarov A.N. (Moscow, RUSSIA)

PHOTODYNAMIC VISUALIZATION OF THE PARATHYROID GLANDS IN SURGICAL TREATMENT OF PATIENTS WITH THYROID GLAND CANCER HAVING METASTASES IN THE CERVICAL LYMPH NODES

В настоящее время в России заболеваемость раком щитовидной железы составляет 6,26 на 100 тыс. населения. При карциномах щитовидной железы частота поражения шейных лимфатических узлов достигает 70%. Среди специфических осложнений хирургического лечения больных раком щитовидной железы особое место по частоте, специфичности, тяжести проявления и сложности профилактики занимает послеоперационный гипопаратиреоз, частота которого может составлять 36%.

Цель работы: уменьшить частоту послеоперационного гипопаратиреоза у больных раком щитовидной железы с метастазами в лимфатических узлах шеи.

Материалы и методы. В ГКБ им. С.П. Боткина (г. Москва) в отделении эндокринной хирургии с 2009-го по 2013 гг. были оперированы 104 больных раком щитовидной железы с метастазами в лимфатические узлы шеи. Кроме других способов профилактики повреждения околощитовидных желез у 50 (48%) была применена методика фотодинамической визуализации. Для этого пациенты за 2,5–3 ч до операции принимали препарат «Аласенс» из расчета 30 мг/кг. Интраоперационно на этапе мобилизации нижних полюсов и заднебоковой поверхности щитовидной железы использовали источник синего цвета «Биоспек» с длиной волны 385–460 нм. При направлении источника излучения на ткань паращитовидной железы получали эффект люминесценции розовым цветом, что позволило идентифицировать паращитовидные железы и отличить их от лимфатических узлов и клетчатки. Функциональное состояние околощитовидных желез исследовали определением уровня Са и Р в крови в послеоперационном периоде.

Результаты. Использование методики фотодинамической навигации у больных с расширенными вмешательствами позволило идентифицировать околощитовидные железы. Однако при выделении из удаляемой ткани происходила их травматизация с временным нарушением кровоснабжения, в результате чего у 10 (9,6%) больных развились явления легкого гипопаратиреоза, которые были купированы до выписки, а у 2 (1,9%) пациентов – нарушения кальциевого обмена сохранялись в течение 1 мес.

Заключение. Применение фотодинамической навигации при расширенных вмешательствах у больных раком щитовидной железы позволяет избежать стойкого гипопаратиреоза.

Дуванский Р.А., Торчинов А.М., Умаханова М.М.

ФОТОДИНАМИЧЕСКАЯ ТЕРАПИЯ ДИСПЛАЗИЙ ШЕЙКИ МАТКИ

ФГБУ «ГНЦ лазерной медицины ФМБА России»,
ВПО «Московский государственный медико-стоматологический университет», г. Москва, Россия

Duvansky R.A., Torchinov A.M., Umakhanova M.M. (Moscow, RUSSIA)

PHOTODYNAMIC THERAPY OF UTERINE CERVIX DYSPLASIAS

Цель исследования: оценить эффективность лечения больных с предраковыми заболеваниями шейки матки применением ФДТ с фотосенсибилизатором «Радахлорин».

Материалы и методы. Нами обследовано 92 пациентки с дисплазией шейки матки различной степени тяжести: легкая (CIN I) – у 30 (32,6%) больных, умеренная (CIN II) – 43 (46,7%) пациентки и тяжелая (CIN III) – 19 (20,7%) обследованных. Произведено лечение дисплазии шейки матки следующими методами: диатермоэлектроконизация – 21 больной с дисплазией шейки матки умеренной и тяжелой степени (с CIN II – у 12, с CIN III – у 9); радиолечение – 17 пациенткам (с CIN I – 11 больным и CIN II – 6 пациенткам); радиоволновая хирургия не применена у больных с тяжелой степенью дисплазии (CIN III) в связи с техническими ограничениями метода; ФДТ с применением фотосенсибилизатора «Фотодитазин» у 18 пациенток (с CIN I – 9 больных и CIN II – 9 пациенток); ФДТ с применением фотосенсибилизатора «Радахлорин» – 36 пациенткам с дисплазией шейки матки (у 10 больных – с CIN I, в 16 наблюдениях – с CIN II, в 10 наблюдениях – с CIN III); экстирпация матки – 1 пациентке в возрасте 50 лет с дисплазией тяжелой степени (с интрацервикальным поражением).

Результаты. Эффективность лечения дисплазии шейки матки была высокой при использовании диатермоэлектроконизации (95%), радиолечения – 94% и ФДТ с «Радахлорином» – 94% и более низкой – при применении фотодинамической терапии с «Фотодитазином» – 89%. Сравнительная оценка послеоперационных осложнений свидетельствует о высокой частоте осложнений при ДЭК (9,5%), в 1,5 раза реже осложнения отмечаются при радиолечении (5,9%), при ФДТ (2,8–5,6%) они представлены зудом кожных покровов, не требующих медикаментозного лечения.

Заключение. При дисплазии шейки матки эффективность использованных нами методов лечения существенно не различалась и составила 89–95%. Сравнительная характеристика результатов лечения методом диатермоэлектроконизации, радиолечения и ФДТ указывают на ряд преимуществ последнего, благодаря возможности избирательного накопления ФС в патологической ткани. ФДТ не вызывает повреждения окружающих тканей, грубого рубцевания и стеноза цервикального канала, сохраняя архитектонику шейки матки, что особенно важно у молодых женщин, планирующих беременность. При ФДТ отмечаются значительно более короткие сроки эпителизации, достоверно меньше частота местных воспалительных реакций, послеоперационных и отдаленных осложнений по сравнению с ДЭК. ФДТ может успешно применяться при лечении дисплазии шейки матки, не сочетающейся с рубцовой деформацией ткани шейки матки. ФДТ является методом выбора для нерожавших женщин.

Дуванский Р.А., Торчинов А.М., Умаханова М.М.

ФОТОДИНАМИЧЕСКАЯ ТЕРАПИЯ НЕКОТОРЫХ НЕОПУХОЛЕВЫХ ЗАБОЛЕВАНИЙ ШЕЙКИ МАТКИ

ФГБУ «ГНЦ лазерной медицины ФМБА России»;
ВПО «Московский государственный медико-стоматологический университет», Москва, Россия

Duvansky R.A., Torchinov A.M., Umakhanova M.M. (Moscow, RUSSIA)

PHOTODYNAMIC THERAPY OF NON-TUMOURAL LESIONS OF THE UTERINE CERVIX

Цель исследования: оценить эффективность лазерной фотодинамической терапии (ФДТ) в лечении больных с неопухолевыми заболеваниями шейки матки.

Материалы и методы. Нами обследовано 102 женщины. Выявлена следующая патология шейки матки: эктопия – у 50 пациенток (49%), лейкоплакия – у 36 (35,3%), эндометриоз – у 9 (8,8%), плоская кондилома шейки матки – у 7 (6,9%). Обследование больных включало: клиническое обследование; кольпоскопическое, микробиологическое, цитологическое и гистологическое исследования. Флуоресцентное детектирование проводили методом локальной спектроскопии. Использовали спектрально-флуоресцентную диагностическую установку «Спектр-“Кластер”» (ООО «Кластер», ИОФ РАН, Москва). Для оптической когерентной томографии (ОКТ) был использован оптический томограф (ИПФ РАН, г. Нижний Новгород). Идентификацию томограмм проводили при сопоставлении кольпоскопического, оптического и гистологического изображения того же участка слизистой шейки матки. Основную группу составили 57 (55,9%) пациенток, которым проводили ФДТ (в качестве ФС применялся гель радахлорина). Группу сравнения составили 45 (44,1%) пациенток, которым для лечения использовали диатермохирургический (ДХ) метод. ФДТ с радагелем (гель для наружного применения, 0,1% – 25,0 г) проводили с использованием лазерного аппарата «ЛАХТА-Милон» в непрерывном режиме, длиной волны на выходе 662 нм, мощностью на выходе – 1 ВТ, плотностью энергии – 80–250 Дж/см^2. ФДТ проводили в I фазу менструального цикла.

Результаты. Эффективность ДХ составила 71,1%, неполная эпителизация отмечена у 13 (28,9%) пациенток, рецидив эктопии отмечен у 10 (22,2%) пациенток. Эффективность ФДТ – 89,5%, частичная эпителизация отмечена у 6 (10,5%) пациенток, рецидив заболевания отмечен у 5 (8,8%) пациенток с эктопией, что, вероятно, было связано с инфицированием половых путей.

Заключение. ФДТ с использованием радагеля является эффективным методом лечения больных с неопухолевыми заболеваниями шейки матки.

Жарова Т.А.[1], Иванников С.В.[1], Странадко Е.Ф.[2], Лощенов В.Б.[3], Рябова А.В.[3], Лощенов М.В.[3]

ПЕРСПЕКТИВЫ ПРИМЕНЕНИЯ ФОТОДИНАМИЧЕСКОЙ ТЕРАПИИ И РЕКОНСТРУКТИВНЫХ АРТРОСКОПИЧЕСКИХ ТЕХНОЛОГИЙ С ИСПОЛЬЗОВАНИЕМ ЛАЗЕРНОГО ИЗЛУЧЕНИЯ ПРИ АРТРОЗАХ КРУПНЫХ СУСТАВОВ

[1] ГБОУ «Первый МГМУ им. И.М. Сеченова» Минздрава России, г. Москва; [2] ФГБУ «Государственный научный центр лазерной медицины ФМБА России», г. Москва; [3] Центр естественно-научных исследований Института общей физики им. А.М. Прохорова РАН, г. Москва, Россия

Zharova T.A., Ivannikov S.V., Stranadko E.F., Loschenov V.B., Rjabova A.V., Loschenov M.V. (Moscow, RUSSIA)

PERSPECTIVES OF PHOTODYNAMIC THERAPY AND RECONSTRUCTIVE ARTHROSCOPIC TECHNOLOGIES WITH LASER LIGHT APPLICATION IN PATIENTS WITH ARTHROSES OF LARGE JOINTS

Термин «остеоартроз» объединяет группу заболеваний, при которых в патологический процесс вовлекается не только суставной хрящ, но и весь сустав, включая субхондральную кость, связки, капсулу, синовиальную оболочку и параартикулярные ткани. Использование лазерного излучения в артроскопической хирургии позволило осуществлять реконструкцию поврежденного суставного хряща, менисков и связок сустава. Фотодинамическая терапия (ФДТ) в артроскопии является новым перспективным направлением в лечении воспалительных процессов при артрозах. ФДТ позволяет добиться повышения местного кровотока, способствует снятию отечного, воспалительного и болевого синдрома, увеличению объема движений в суставах. Для контроля накопления фотосенсибилизатора (ФС) и дозы лазерного облучения всем больным проводили флюоресцентную спектроскопию и видеофлюоресцентную диагностику как до хирургического вмешательства, так во время и после. Во

всех случаях определяли индекс флюоресценции препарата и визуализировали границы воспалительных процессов.

Целью нашей работы явилась оценка эффективности фотодинамической терапии в комплексном лечении артрозов крупных суставов с применением лазерных технологий. Проведен анализ результатов лечения 16 пациентов с деформирующим артрозом, из них 5 (32%) мужчин и 11 (68%) женщин. Возраст пациентов от 44 до 67 лет. 10 пациентов (63%) с деформирующим артрозом, синовитом и повреждениями менисков коленного сустава, 5 пациентов (31%) с деформирующим артрозом, субакромиальным бурситом и импиджмент-синдромом плечевого сустава, 1 (6%) пациент с бурситом локтевого сустава.

В качестве фотосенсибилизатора применяли фотодитазин, который вводили внутривенно из расчета 0,05 мг/кг массы пациента. Для контроля накопления ФС и мониторинга лазерного облучения всем больным проводили флюоресцентную спектроскопию и видеофлюоресцентную диагностику как до хирургического вмешательства, так во время и после. Во всех случаях определяли индекс флюоресценции препарата. Источником лазерного излучения служил аппарат для ФДТ « Аткус» с выходной мощностью до 2 Вт, длиной волны 662 нм. Параметры светового воздействия при ФДТ: непрерывный режим, выходная мощность 0,5 Вт, плотность энергии 50–100 Дж/см^2. Оценка результатов лечения показала, что применение фотодинамической терапии в сочетании с реконструктивными лазерными технологиями при артроскопии крупных суставов позволяет добиться восстановления анатомических структур сустава и стойкого противовоспалительного эффекта. Оптимальная доза лазерного излучения при фотодинамической терапии с фотодитазином – 50–100 Дж/см^2.

Князев М.В., Дуванский В.А.

АУТОФЛУОРЕСЦЕНТНАЯ ЭНДОСКОПИЧЕСКАЯ ДИАГНОСТИКА ЭПИТЕЛИАЛЬНЫХ НОВООБРАЗОВАНИЙ ЖЕЛУДКА

ФГБУ «ГНЦ лазерной медицины ФМБА России», РУДН, г. Москва, Россия

Knjazev M.V., Duvansky V.A. (Moscow, RUSSIA)

AUTOFLUORESCENT ENDOSCOPIC DIAGNOSTICS OF EPITHELIAL NEOPLASMS IN THE STOMACH

Цель – определить зависимость аутофлуоресцентного (АФ) окрашивания неоплазий желудка в зависимости от гистоморфологического строения.

Материалы и методы. Были обследованы 3688 пациентов обоего пола, средний возраст 57 ± 13,6 года. Выявлены эпителиальные новообразования у 123 пациентов (3,3%). Использовали эндоскопическую видеосистему Olympus Lucera CV-260 с режимом аутофлюоресценции AFI. Фиксировали АФ-окрашивание новообразования в пурпурный или зеленый цвет. Для выяснения зависимости вида АФ-окрашивания эпителиальных новообразований желудка от их гистологического строения все новообразования разделили на 4 группы в соответствии с Венской классификацией гастроинтестинальных неоплазий: 1-я группа включала в себя все виды гистоморфологически подтвержденных инвазивных и неинвазивных карцином; 2-я – включала аденоматозные образования с диспластическими изменениями 1–3-й степени; 3-я – включала в себя образования с неопределенной дисплазией, смешанным аденоматозно-гиперпластическим гистологическим строением; 4-я, контрольная группа включала в себя новообразования воспалительного характера, негативные по диспластическим изменениям.

Результаты. Диагностические возможности АФ-эндоскопии оценены с помощью показателей чувствительности, специфичности, прогностической ценности положительного результата и отношения правдоподобия и составили: чувствительность – 0,69; специфичность – 0,71; прогностическая ценность положительного результата – 0,92; прогностическая ценность отрицательного результата – 0,31; отношение правдоподобия – +LR – 2,4 и –LR – 0,43. Выявлено, что пурпурное АФ-окрашивание эпителиальных новообразований в 2,4 раза вероятнее, чем в контрольной группе.

Выводы. АФ-окрашивание эпителиальных образований желудка зависит от гистологического строения – карциноматозные и аденоматозные структурные изменения имеют пурпурный цвет. Данная АФ-характеристика позволяет во время эндоскопического исследования получить дополнительную информацию о гистологическом строении образования и применить адекватный метод лечения.

Князев М.В., Дуванский В.А.

ЭНДОСКОПИЧЕСКАЯ АУТОФЛУОРЕСЦЕНЦИЯ В ВИЗУАЛИЗАЦИИ КОЛОРЕКТАЛЬНЫХ НЕОПЛАЗИЙ

ФГБУ «ГНЦ лазерной медицины ФМБА России», РУДН, г. Москва, Россия

Knjazev M.V., Duvansky V.A. (Moscow, RUSSIA)

ENDOSCOPIC AUTOFLUORESCENCE FOR VISUALIZING COLORECTAL NEOPLASMS

Цель – оценить возможности эндоскопической аутофлюоресценциии в визуализации колоректальных неоплазий.

Материалы и методы. Проведен анализ 269 неоплазий, выявленных при колоноскопии у пациентов обоего пола, средний возраст – 54 ± 7,62 года. Использовали эндоскопическую видеосистему Olympus Lucera CV-260, видеоэндоскопы с функциями высокого разрешения HD и оптического увеличения до 115 раз ZOOM, режимами узко спектрального анализа NBI и аутофлюоресценции AFI. Определяли частоту пурпурного или зеленого аутофлуоресцентного окрашивания неоплазий толстой кишки в зависимости от гистоморфологического строения.

Результаты. Эпителиальные неоплазии были разделены на 4 группы: 1-я группа – негативные по диспластическим изменениям, 2-я группа – неопределенная по дисплазии и включала аденоматозно-гиперпластические неоплазии, 3-я группа – неинвазивные, все типы аденом с дисплазией 1–3-й степени, 4-я группа включала инвазивные и неинвазивные карциномы. В каждой группе подсчитывали неоплазии, окрашенные в пурпурный или зеленый аутофлуоресцентный цвет. Анализ результатов показал: в 1-й группе (n = 50) пурпурную окраску наблюдали в 19 случаях (относительная частота (ОЧС) – 38%, доверительный интервал (ДИ) – 24–52% с вероятностью 95%); во 2-й группе (n = 39) ОЧС 59%, ДИ 43–74%; в 3-й группе (n = 135) ОЧС 89%, ДИ 84–91%; в 4-й группе (n = 26) ОЧС 89%, ДИ 76–97%. Оценена частота выявления пурпурного окрашивания неоплазий с помощью χ^2-критерия Пирсона между каждой группой. Статистически значимые различия наблюдали между 1-й и 2-й группами: $p < 0,05$; между группами 1 и 3, 2 и 3 $p < 0,001$; между группами 1 и 4, 2 и 4 достоверность различий $p < 0,01$. Различия между группами 3 и 4 статистически не значимы. Соотношение пурпурного и зеленого свечения в каждой группе составили: в 1-й группе – 0,61; во 2-й – 1,43; в 3-й – 8,43, в 4-й – 8,66.

Заключение. С вероятностью 95% можно утверждать, что частота пурпурного аутофлуоресцентного окрашивания неоплазии зависит от гистоморфологической структуры и почти в 8,5 раз чаще наблюдается при неинвазивных аденомах и инвазивных и неинвазивных карциномах толстой кишки.

Логунова Е.В.[1], Русанова Е.В.[1], Наседкин А.Н.[1], Грачев Н.С.[2]

ПОВЫШЕНИЕ ЭФФЕКТИВНОСТИ АНТИМИКРОБНОЙ ФОТОДИНАМИЧЕСКОЙ ТЕРАПИИ ВОСПАЛИТЕЛЬНЫХ ЗАБОЛЕВАНИЙ ЛОР-ОРГАНОВ

[1] ГБУЗ МО МОНИКИ им М.Ф. Владимирского, г. Москва, Россия;
[2] ФНКЦ ДГОИ им. Дмитрия Рогачева, г. Москва, Россия

Logunova E.V., Rusanova E.V., Nasedkin A.N., Grachev N.S. (Moscow, RUSSIA)

INCREASING THE EFFECTIVENESS OF ANTIMICROBIAL PHOTODYNAMIC THERAPY FOR TREATING INFLAMMATORY DISEASES IN ENT PATIENTS

Цель исследования. Повышение эффективности лечения больных с воспалительными заболеваниями уха, горла и носа с

помощью антимикробной фотодинамической терапии (АФДТ) в условиях повышенной резистентности патогенной микрофлоры к антибиотикам.

Материалы и методы. Изучали фотодинамическое воздействие (ФДВ) на штаммы микроорганизмов, выделенных от 47 больных с воспалительными заболеваниями (ВЗ) ЛОР-органов (грамположительные штаммы – *S. aureus*, *S. haemolyticus*; грамотрицательные – *K. pneumoniae*, *P. aeruginosa*; грибы – *Candida albicans*, *Candida glabrata*, *Candida kruzeae*). Для постановки опыта отбирали культуры с высокой степенью пленкообразования.

Для проведения ФДВ использовали лазерный аппарат «ЛАХТА-МИЛОН» (λ – 662 ± 3 нм, мощность излучения от 0,1 до 1,0 Вт). В качестве фотосенсебилизатора (ФС) применяли «Радахлорин» (0,35% раствор для внутривенного введения). Для разрушения матрикса биопленок перед сеансом ФДВ использовали ацетилцистеин (АЦЦ), трипсин и лидазу. Постановку опыта проводили в трех сериях по три повтора. В первой серии время воздействия АЦЦ на биопленки составило 30 мин и 1 ч с последующим ФДВ в течение 2 мин (доза 60 Дж). В двух других сериях в тех же условиях применяли трипсин и лидазу.

Результаты. После 30-минутного воздействия на биопленки всех исследуемых культур трипсином, лидазой и АЦЦ с последующим ФДВ снижение титра во всех опытных образцах в сравнении с контролем было незначительным (на одно-два разведения). Часовое воздействие тех же препаратов на штаммы микроорганизмов перед сеансом ФДВ вызвало бактерицидный эффект в отношении коагулазонегативных стафилококков и *S. Aureus*. В отношении *K. pneumoniae* отмечено снижение титра на 2 разведения, а у 2 штаммов – на одно разведение. В свою очередь *P. aeruginosa* была более чувствительна к воздействию ферментов по сравнению с *K. pneumoniae* (снижение титра на 2–3 разведения), а грибы рода *Candida* в аналогичных условиях роста не дали.

Выводы. АЦЦ, трипсин и лидаза способны разрушать бактериальную биопленку, причем увеличение времени их воздействия увеличивает степень разрушения межклеточного матрикса, что способствует повышению эффективности ФДВ в эксперименте, а в клинических условиях – эффективности АФДТ.

Лытасова Е.С., Толстых М.П., Маслов В.В.

ФОТОДИНАМИЧЕСКАЯ ТЕРАПИЯ В КОМПЛЕКСНОМ ЛЕЧЕНИИ ХРОНИЧЕСКИХ ПОСТЛУЧЕВЫХ ЯЗВ

НУЗ ЦКБ № 2 им. Н.А. Семашко ОАО «РЖД», г. Москва, Россия

Litasova E.S., Tolstykh M.P., Maslov V.V. (Moscow, RUSSIA)

PHOTODYNAMIC THERAPY IN THE COMPLEX TREATMENT OF CHRONIC POST-RADIAL ULCERS

Обоснование и цель. Клинические проявления поздних постлучевых язв (ПЯ) кожи у онкологических больных, получивших радикальное лучевое лечение, обусловлено нарушением микроциркуляции, гипоксией, ишемией и как их следствие – склерозом. В результате спустя месяцы, годы после лучевого лечения возможно развитие ПЯ, характеризующейся торпидным течением, тенденцией к прогрессированию, трудно поддающейся терапии, а иногда и подверженной малигнизацией. В настоящее время особенности патогенеза поздних лучевых повреждений изучены недостаточно, но предположительно они сходны с процессами в хронических «ишемических» язвах другой этиологии.

Цель: повысить эффективность лечения ПЯ применением фотодинамической терапии (ФДТ).

Материалы и методы. Нами были комплексно пролечены больные ПЯ (14 человек), которым ранее (период наблюдения от 3 до 48 мес.) по поводу рака перианальной области, анального канала была проведена дистанционная лучевая терапия по радикальной программе. ФДТ проводили с фотосенсибилизатором «Фотодитазин» в форме геля. Фотосенсибилизатор наносили на ПЯ толщиной 2–4 мм, экспозиция геля – в течение 1 ч, остаток геля удаляли медицинским шпателем. Облучение язвы проводили с использованием фототерапевтического световодного аппарата «АФС», длина волны излучения 660 нм. Максимальная мощность – 700 мВт. Экспозиция – 15 с. Количество сеансов облучения – от 1 до 7.

Результаты. Забор раневого отделяемого осуществляли до начала проведения сеансов ФДТ и на 3, 7, 15-е сутки лечения. Очищение ран было визуально заметно уже через сутки после первого сеанса ФДТ. Смену флоры отмечали в 71,4% наблюдений. Начало эпителизации краев раны отмечали на 9,3 ± 2,7 суток, появление «сочных» грануляций – на 6 ± 2,3 суток. Клинически значимое уменьшение размеров язвенного дефекта и глубины полнослойной язвы отмечали только при плановом осмотре через 1,5 мес.

Заключение. ФДТ с применением фотосенсибилизатора «Фотодитазин» в форме геля может быть использована в комплексном лечении ПЯ. Проводимая терапия направлена на уменьшение индуративно-рубцовых изменений, ликвидацию воспалительного процесса, элиминацию бактерий, токсинов, раневого детрита, профилактику малигнизации постлучевой язвы и последующую стимуляцию репаративных процессов в пораженном участке.

Мустафаев Д.М., Наседкин А.Н.

НАШ ОПЫТ ФОТОДИНАМИЧЕСКОЙ ТЕРАПИИ РАКА ГОРТАНИ

ГБУЗ МО МОНИКИ им. М.Ф. Владимирского, г. Москва, Россия

Mustafajev D.M., Nasedkin A.N. (Moscow, RUSSIA)

OUR EXPERIENCE IN TREATING LARYNX CANCER WITH PHOTODYNAMIC THERAPY

Проблема лечения злокачественных опухолей гортани в настоящее время не теряет своей актуальности в связи с неуклонным ростом заболеваемости во всем мире.

Одним из новейших подходов к лечению злокачественных опухолей гортани в мировой практике является метод фотодинамической терапии (ФДТ). Этот метод, основанный на лекарственной фотосенсибилизации опухолей с последующим лазерным воздействием, является перспективной медицинской технологией, позволяющей добиваться селективного разрушения опухоли с максимальным сохранением окружающих здоровых тканей.

Нами представлен собственный клинический опыт ФДТ рака гортани. Обследование и подготовку больных осуществляли в соответствии с общими принципами проведения ФДТ.

Для определения состояния местного статуса решающее значение имели оценка состояния дыхательной и голосовой функций, а также результаты фиброларинготрахеоскопии и компьютерной томографии шеи.

Сеансы ФДТ проводили в условиях местной или общей анестезии. Местную анестезию осуществляли последовательным орошением всех отделов гортани 10% раствором лидокаина через специальный канал фиброэндоскопа.

В качестве фотосенсибилизатора мы использовали отечественный препарат «Фотодитазин» (ООО «ВЕТА-ГРАНТ») (N-диметилглюкаминовая соль хлорина e_6).

В качестве источника лазерного излучения применяли терапевтическую лазерную установку для фотодинамической терапии «ЛАХТА-МИЛОН» с выходной мощностью до 2,5 Вт (длина волны 662 нм). Для подведения лазерного излучения применяли моноволоконные световоды со сферическим или цилиндрическими диффузорами различной длины – от 0,5 до 4 см. Для проведения световода к тканям опухоли использовали канал фиброларингоскопа фирмы Karl Storz.

Методом ФДТ лечение получил 21 больной плоскоклеточным раком гортани в возрасте 56–76 лет. Лазерное воздействие проводили через 2 часа после внутривенного капельного вве-

дения фотосенсибилизатора «Фотодитазин» в дозе 0,7 мг/кг массы тела в 200 мл физиологического раствора в течение 30–40 мин. Лазерное облучение проводили в дозе от 200 до 600 Дж/см^2 при плотности мощности от 0,05 до 1,0 Вт/см^2. Время лазерного воздействия составляло от 10 до 35 мин.

Сеансы ФДТ пациенты перенесли хорошо, патологических реакций на введение фотосенсибилизатора и лазерное облучение не было. У одного пациента после сеанса ФДТ через 3 ч возник выраженный отек гортани, который потребовал наложения экстренной трахеостомии. Как показал наш опыт, у больных со стенозом дыхательных путей I степени выраженность реактивных явлений после ФДТ может быть слишком сильной. Поэтому лечение подобных больных данным методом мы начинали с превентивной трахеостомии.

При оценке непосредственного эффекта у 4 (19,04%) больных отмечена полная резорбция опухоли, у 14 (66,66%) – частичная резорбция, у 3 пациентов (14,28%) – без эффекта. Больным с частичной резорбцией опухоли были проведены повторно сеансы ФДТ с хорошим эффектом. Пациенты без эффекта после сеанса ФДТ были оперированы. Как показывают наши наблюдения, применение ФДТ при раке гортани с радикальной целью ограничено размером и характером роста опухоли: полная резорбция имела место при экзофитных опухолях размером до 1 см.

При сроках наблюдения от года до пяти лет рецидивы выявлены только у 2 больных раком гортани.

Таким образом, с помощью органосохраняющего метода ФДТ реализуется возможность проведения адекватного лечения рака гортани с хорошим результатом даже при однократном сеансе.

Плавский В.Ю., Пиванкова Н.Н., Юдина Н.А., Третьякова А.И., Плавская Л.Г., Микулич А.В., Казючиц О.А., Сердюченко Н.С., Улащик В.С.

СРАВНИТЕЛЬНАЯ ЭФФЕКТИВНОСТЬ ИСПОЛЬЗОВАНИЯ ПРОТИВОМИКРОБНЫХ ПРЕПАРАТОВ В КАЧЕСТВЕ СЕНСИБИЛИЗАТОРОВ ДЛЯ АНТИМИКРОБНОЙ ФОТОДИНАМИЧЕСКОЙ ТЕРАПИИ

Институт физики НАН Беларуси, г. Минск, Республика Беларусь

Plavsky V.Yu., Pivankova N.N., Yudina N.A., Tretjakova A.I., Plavskaya L.G., Mikulich A.V., Kazjuchitz O.A., Serdjuchenko N.S., Ulaschik V.S. (Minsk, BELARUS)

THE COMPARATIVE EFFECTIVENESS OF ANTIMICROBIAL PREPARATIONS USED AS SENSITIZERS FOR ANTIMICROBIAL PHOTODYNAMIC THERAPY

Актуальность разработки новых эффективных методов инактивации микробных клеток обусловлена неуклонным ростом их резистентности к действию антибактериальных препаратов (антибиотиков и антисептиков). В этой связи интерес к использованию повреждающего действия оптического излучения объясняется отсутствием у патогенной микрофлоры резистентности к действию активных форм кислорода, являющихся, как правило, основными интермедиатами, ответственными за летальное действие света.

Представлены сравнительные исследования сенсибилизирующих свойств антимикробных препаратов и противогрибковых средств, обладающих способностью к генерации синглетного кислорода (хлорофиллипт, галенофиллипт, эвкалипта настойка, диагиперон, фурацилин, фурасол, метиленовый синий и др.). Изучены закономерности сенсибилизированной ими фотоинактивации микробных клеток, а также разработаны инновационные технологии антимикробной фотодинамической терапии ряда заболеваний.

Показано, что противомикробное действие лекарственных препаратов значительно усиливается за счет их способности выступать в качестве фотосенсибилизаторов при воздействии излучения ультрафиолетовой и видимой областей спектра. Полное подавление роста клеток патогенных микроорганизмов при фотодинамическом воздействии, сенсибилизированном исследованными антисептиками, наблюдается при более низкой концентрации препарата по сравнению с его темновым действием (в отсутствие света). Ключевым параметром, определяющим инактивацию патогенной микрофлоры при проведении антимикробной фотодинамической терапии, является сродство сенсибилизатора к клеткам-мишеням, поскольку вследствие очень короткого времени жизни синглетного кислорода, генерируемого возбужденным фотосенсибилизатором, фотоповреждение мембранных структур патогенных микроорганизмов возможно лишь после связывания препарата с компонентами мембран (сорбции препарата на мембране). Эффективному использованию предложенной технологии способствует ее важное преимущество – наличие доступных по цене фотосенсибилизаторов и отечественной терапевтической аппаратуры на базе лазерных и светодиодных источников, спектральный диапазон излучения которых соответствует спектру поглощения препаратов.

Попов П.Б.

ОТДАЛЕННЫЕ РЕЗУЛЬТАТЫ ФДТ ПРЕИНВАЗИВНОГО И ИНВАЗИВНОГО РАКА ШЕЙКИ МАТКИ

Специализированная клиника лазерной и фотодинамической терапии, г. Краснодар, Россия

Popov P.B. (Krasnodar, RUSSIA)

LONG-TERM RESULTS AFTER PHOTODYNAMIC THERAPY OF PREINVASIVE AND INVASIVE CANCER OF THE UTERINE CERVIX

Цель: оценить отдаленные результаты ФДТ рака шейки матки.

Материал и методы. У пациенток с инвазивным раком шейки матки при отказе от хирургического лечения или при наличии противопоказаний к его проведению мы с 2006 года применяем фотодинамическую терапию по оригинальной методике. Всего за истекший период было пролечено 169 пациенток. Средний возраст пациенток 34 года, минимальный – 26 лет. Сроки наблюдения за больными – от 3 до 8 лет, в среднем – более 5 лет.

В ходе подготовки к ФДТ, во время расширенной кольпоскопии проводили мультифокальную биопсию опухоли при помощи эрбиевого лазера и модифицированных игл DMP02. У 32 (18,9%) пациенток опухоль представляла собой инвертирующую кондилому с очагами *cancer in situ*. В остальных случаях был обнаружен инвазивный умеренно- и низкодифференцированный плоскоклеточный рак. Глубину инвазии оценивали по результатам биопсии и МРТ с контрастированием. В 107 (63,3%) случаях поражение соответствовало IA, у 30 (17,8%) – IB (по FIGO). ФДТ неглубоких опухолей проводили с использованием оригинальных насадок для шейки матки, позволяющих равномерно засвечивать наружную поверхность и цервикальный канал. При глубокой инвазии излучение лазера подводили на границу раздела опухоль/здоровая ткань интерстициально при помощи кварцевых и сапфировых игл-диффузоров. Подведенная энергия составила 150 Дж/см^2 границы раздела. В группе с высоким риском метастазирования кроме локальной ФДТ проводили курс непрямого фотодинамического лизиса. На контроле все подозрительные участки подвергались биопсии.

Результаты. Полной регрессии опухоли удалось добиться у всех пациенток. У 2 (1,2%) больных со сложной геометрией опухоли (в анамнезе конизация по поводу CIN 3) через месяц был выявлен рецидив, потребовавший повторного проведения ФДТ. В ходе дальнейшего многолетнего наблюдения местного рецидива не было выявлено, если не считать дисплазии CIN 3, возникшей *de novo* у 37 (21,9%) пациенток с персистенцией ПВИ. Всем им была проведена ФДТ с положительным результатом. Прогрессирование в виде поражения лимфатических

коллекторов имело место у 4 (2,4%) пациенток. Пятилетняя выживаемость составила 97,6%.

Таким образом, разработанная нами технология фотодинамической терапии инвазивного рака шейки матки позволяет сохранить фертильность и высокое качество жизни при высокой результативности лечения.

Попов П.Б.

ВОЗМОЖНОСТИ ФДТ МЕСТНОРАСПРОСТРАНЕННОЙ МЕЛАНОМЫ СЛИЗИСТЫХ ОБОЛОЧЕК

Специализированная клиника лазерной и фотодинамической терапии, г. Краснодар, Россия

Popov P.B. (Krasnodar, RUSSIA)

PDT FOR LOCALLY SPREADED MELANOMA OF THE MUCOUS MEMBRANES

Более 90% пациентов с меланомой слизистых оболочек челюстно-лицевой зоны и верхних дыхательных путей обращается за медицинской помощью с местнораспространенным опухолевым процессом. Проводимое в таких случаях хирургическое лечение носит калечащий характер, отличается крайней травматичностью и требует сложной пластики для закрытия дефектов. Эстетические и функциональные последствия этих вмешательств неприемлемы для большинства пациентов. При этом онкологические результаты остаются скромными: местный рецидив развивается в 50–80% случаях, трехлетняя выживаемость не превышает 20%.

Цель исследования – оценить возможности ФДТ у пациентов с первичной местнораспространенной меланомой слизистых оболочек.

Материалы и методы. ФДТ была проведена у 9 пациентов с морфологически верифицированной меланомой слизистых оболочек. Очаги локализовались: слизистая верхней губы, щеки, альвеолярный гребень – 2, слизистая твердого неба, небная дужка и альвеолярный гребень – 1, слизистая нижней губы, слизистая щеки, альвеолярный гребень – 2, слизистая дна полости рта и нижняя поверхность языка – 1, слизистая носа с поражением носовых раковин – 1, слизистая носа с поражением обеих половин носа и решетчатой пазухой – 1, слизистая верхней трети трахеи – 1. Пигментированные меланомы на слизистой полости рта сначала удаляли хирургическим лазером до визуально неокрашенного слоя ткани, затем на ложе опухоли проводили ФДТ. При массивных кровоточивых разрастаниях ФДТ начинали с наружного облучения до достижения устойчивого гемостаза, затем переходили к интерстициальному облучению ложа опухоли. ФДТ в полости носа и трахеи проводили с использованием эндоскопической техники. Всем пациентам кроме ФДТ первичного очага проводился курс непрямого фотодинамического лизиса. Визуальный контроль до окончания эпителизации проводили еженедельно, далее, в течение первого года, ежемесячно. Все подозрительные участки подвергали биопсии.

Результаты. Полной регрессии опухоли удалось добиться у всех пациентов. Местного рецидива не наблюдали. Проведенные вмешательства не привели к негативным изменениям во внешнем облике больных, что выгодно отличает ФДТ от хирургических вмешательств. У 2 пациентов при наблюдении свыше 5 лет признаков прогрессирования не отмечено. У 7 больных отмечена генерализация процесса (легочные метастазы). Медиана выживаемости составила 26 мес.

Заключение. Фотодинамическая терапия меланомы слизистых оболочек по радикальности не уступает блоковым резекциям, а в некоторых клинических ситуациях позволяет проводить радикальное лечение у ранее считавшихся некурабельными больных. После ФДТ не требуется сложной пластики для закрытия дефектов, не возникает негативных изменений внешнего облика больного, что обеспечивает высокое качество жизни.

Странадко Е.Ф.

ФОТОДИНАМИЧЕСКАЯ ТЕРАПИЯ УПОРНО РЕЦИДИВИРУЮЩЕГО РАКА КОЖИ

ФГБУ «Государственный научный центр лазерной медицины ФМБА России», Москва, Россия

Stranadko E.F. (Moscow, RUSSIA)

PHOTODYNAMIC THERAPY OF PERSISTENTLY RECURRING SKIN CANCER

В России, начиная с 2007 года, рак кожи по частоте занимает первое место среди всех злокачественных опухолей. Около 90% всех злокачественных новообразований кожи составляет базальноклеточный рак (БКРК). Наиболее эффективным методом лечения БКРК признана фотодинамическая терапия (ФДТ). ФДТ обеспечивает высокую степень излечения БКРК (95–97%), хорошие и отличные косметические результаты. Плоскоклеточный рак кожи (ПКРК) и некоторые формы БКРК в 10–12% случаев характеризуются упорно рецидивирующим течением (УРТ), при котором ни один из традиционных методов лечения не позволяет добиться излечения.

Задачи исследования: оценить возможности ФДТ в лечении упорно рецидивирующего рака кожи и разработать методические подходы к проведению ФДТ при УРТ.

Материалы и методы. Под нашим наблюдением находилась большая группа больных ПКРК и БКРК с УРТ, которые перенесли по 3–5 и более процедур различных видов лечения (близкофокусная рентгенотерапия, криодеструкция, электрокоагуляция, лазерная вапоризация и пр.). У 15 больных было более 10 лечебных вмешательств. Основная масса больных поступила с распространенными рецидивами, соответствующими символам T_3–T_4 международной классификации. Так как возможности традиционных методов лечения у этой категории больных были исчерпаны, мы применяли повторные курсы ФДТ с повышенными дозами фотосенсибилизаторов, плотности энергии светового воздействия и различными вариантами подведения света (фракционное поверхностное облучение, внутритканевое и внутриполостное подведение света). В процессе динамического наблюдения у больных с рецидивами размерами до 5–10 мм выполняли лазерную вапоризацию. При обширных и множественных рецидивах проводили повторные курсы ФДТ.

Результаты. ФДТ у всех больных сопровождалась терапевтическим эффектом, однако полной резорбции БКРК при УРТ после 1-го курса ФДТ удалось добиться лишь в половине случаев, а при ПКРК – еще реже. Лечение методом ФДТ повторяли и иногда оно длилось годами. Необходимо отметить, что благодаря сосудистому механизму действия ФДТ длительность безрецидивных интервалов при УРТ составляла от 6 мес. до 3–6 лет.

Выводы. 1. Больные раком кожи с УРТ не являются бесперспективными в отношении возможности специального лечения. 2. ФДТ при БКРК с УРТ оказалась эффективным методом лечения и приводила к излечению с длительностью безрецидивного периода более 5 лет в 30% случаев. 3. В зависимости от локализации и распространенности процесса при проведении ФДТ следует использовать все возможные методы подведения световой энергии.

Терещенко С.Г., Лапаева Л.Г., Рогаткин Д.А., Титаева А.А.

ФЛЮОРЕСЦЕНТНАЯ ДИАГНОСТИКА ДОБРОКАЧЕСТВЕННЫХ ЗАБОЛЕВАНИЙ ЖЕЛУДКА

Московский областной научно-исследовательский клинический институт им. М.Ф. Владимирского, г. Москва, Россия

Tereschenko S.G., Lapajeva L.G., Rogatkin D.A., Titajeva A.A. (Moscow, RUSSIA)

FLUORESCENT DIAGNOSTICS OF BENIGN LESIONS IN THE STOMACH

Цель: исследование эндогенной флюоресценции слизистой оболочки при различных доброкачественных поражениях желудка.

IPG
IRE-Polus

ЛАЗЕРНЫЕ АППАРАТЫ

ДЛЯ ХИРУРГИИ И СИЛОВОЙ ТЕРАПИИ

ЛСП - «ИРЭ-ПОЛЮС»



Регистрационное удостоверение № РЗН 2013 / 850

Возможность выбора рабочей длины волны лазерного излучения 0.97, 1.06, 1.55 и 1.94 мкм позволяет оптимизировать результат воздействия в зависимости от стоящей перед врачом задачи: обеспечить оптимальное сочетание режущих и коагулирующих свойств при хорошем гемостазе и минимальных отеках, получить поверхностное воздействие при минимальном термическом повреждении подлежащих тканей, обеспечить объемный прогрев биоткани.

Использование аппаратов с двумя независимо регулируемыми длинами волн рабочего излучения позволяет менять характер воздействия в ходе операции.

Исполнение лазера в виде интегрального волоконного устройства обеспечивает высокую надежность и малую чувствительность аппаратов к внешним воздействиям.

Мы работаем с врачами с 1999 г. С нашим участием в ведущих клиниках России разработано и зарегистрировано Росздравнадзором более 10 медицинских технологий и пособий для врачей, предлагающих высокоэффективные методы лечения в:

ОТОРИНОЛАРИНГОЛОГИИ
НЕЙРОХИРУРГИИ
ТРАВМАТОЛОГИИ И ОРТОПЕДИИ
ДЕРМАТОКОСМЕТОЛОГИИ
ЛАПАРОСКОПИЧЕСКОЙ И АРТРОСКОПИЧЕСКОЙ ХИРУРГИИ
СТОМАТОЛОГИИ
ПРОКТОЛОГИИ
ГИНЕКОЛОГИИ
ФЛЕБОЛОГИИ

ПРЕИМУЩЕСТВА ЛАЗЕРНЫХ МЕТОДОВ:

- коагуляция в зоне реза, хороший гемостаз;
- стерилизация операционной раны;
- минимальный отек тканей;
- уменьшение болевых ощущений;
- снижение вероятности послеоперационных осложнений и рецидивов;
- возможность использования технологий, не имеющих аналогов (лазерная термопластика хряща, лазер-индуцированная термотерапия);
- хорошая совместимость с эндоскопическими методиками, что позволяет обеспечить хороший контроль операционного поля при высокой точности воздействия и малой инвазивности;
- уменьшение потребности в медикаментах, в том числе антибиотиках;
- сокращение сроков лечения, госпитализация во многих случаях может быть заменена лечением в поликлинике или дневном стационаре;
- повышение удобства работы врача.

Аппараты компактны, не требуют специального питания и хорошо интегрируются в операционные стойки и рабочие места врачей любых специальностей.

Они не требуют инженерного обслуживания при эксплуатации.

Гибкий волоконный инструмент совместим с гибкими и жесткими эндоскопами.

Реклама

НТО “ИРЭ-Полюс” Россия, 141190, МО, г. Фрязино, пл. им. Академика Б.А. Введенского, д. 1, стр. 3
тел.: +7 /496/ 255 74 46 факс: +7 /496/ 255 43 08
sales@ntoire-polus.ru
www.ntoire-polus.ru

ЛАЗЕРНЫЕ АППАРАТЫ
ДЛЯ ХИРУРГИИ И СИЛОВОЙ ТЕРАПИИ
ЛСП - «ИРЭ-ПОЛЮС»

НА ПРАВАХ РЕКЛАМЫ

IPG IRE-Polus

ООО «Научно-техническое объединение «ИРЭ-Полюс», созданное в 1991 г. в подмосковном Фрязино В.П. Гапонцевым с сотрудниками, является первой и одной из основных базовых компаний международной научно-технической группы российского происхождения «IPG Photonics Corporation» с научными центрами, производствами и представительствами в России, США, Германии, Великобритании, Индии, Китае, Японии и в других странах. Эта группа – общепризнанный лидер мирового рынка в области волоконных лазеров, а также приборов и систем на их основе.

Осуществляя успешный бизнес в области лазерной техники для промышленности и телекоммуникаций по всему миру, в России и в СНГ, компания, чувствуя социальную ответственность перед страной, с конца 1990-х за счет собственных средств осуществляет исследования и разработки в области лазерных медицинских технологий и выпуск лазерной медицинской аппаратуры на основе своих волоконных и полупроводниковых лазеров. В 1999 г. первым зарегистрированным Минздравом РФ скальпелем на основе полупроводниковых лазеров стал аппарат «Лазон-10П», созданный совместно с ФНПЦ «Прибор».

С этого же года компания развернула разработки, а затем и выпуск семейства лазерных аппаратов ЛСП - «ИРЭ-Полюс» (регистрационные удостоверения № 29/01040503/2512-01, № 29/01040503/2512-04 и № РЗН 2013/850). В 2001 г наряду с полупроводниковым аппаратом на 0,97 мкм был зарегистрирован аппарат на волоконном лазере с длиной волны 1,56 мкм (первый в мире). В дальнейшем в семействе появились аппараты с длиной волны 1,06 мкм и первый в мире аппарат на волоконном лазере с длиной волны 1,94 мкм. В рамках этого же семейства появился реализовавший идею В.П. Гапонцева лазерный аппарате двумя независимо регулируемыми излучениями (0,97 и 1,57 мкм), выводимыми через одно рабочее волокно. Такой подход, значительно расширяющий возможности врача, в настоящее время широко применяется в мировой практике. В 2004 г. семейство лазерных аппаратов, разработанных «ИРЭ-Полюс», было удостоено золотого знака качества «Российская марка».

Понимая важность разработки лазерных медицинских технологий, «ИРЭ-Полюс» в сложные 2000-е бесплатно предоставляла свои лазерные аппараты ведущим клиникам и научным учреждениям Москвы и других городов России (география простирается от Калининграда до Владивостока). Сотрудники компании активно участвовали в проведении биомедицинских исследований. Благодаря этому было разработано более 10 медицинских технологий, часть из которых являются пионерскими.

Возможности впервые введенных в медицинское лазеростроение длин волн 1,56 и 1,94 мкм были оценены и используются известными мировыми производителями. На основе волоконных лазеров с длиной волны 1,56 мкм, производства американской компании Группы IPG, компанией «Reliant» (США) была создана установка, реализующая революционную технологию фракционного фототермолиза для омоложения кожи. В настоящее время подобные аппараты на основе лазеров IPG (1,56, 1,41 и 1,94 мкм) выпускаются американской компанией «Solta Medica». На основе мощного волоконного лазера с длиной волны 1,94 мкм производства немецкой компании Группы IPG компанией «StarMedTech» разработан уникальный аппарат «Vela-XL» с выходной мощностью 120 Вт для операций по поводу аденомы простаты.

Мы благодарим за поддержку и сотрудничество наших коллег, наших партнеров. Мы надеемся, что благодаря совместным усилиям все большему количеству пациентов в России и за ее рубежами будет оказываться эффективная малоинвазивная медицинская помощь, основанная на использовании лазерного излучения.

О ПРЕИМУЩЕСТВЕ ПОЛУПРОВОДНИКОВЫХ И ВОЛОКОННЫХ ЛАЗЕРОВ

В начале 90-х гг. прошлого столетия появились недорогие и надежные мощные полупроводниковые лазеры (лазерные диоды). Немного позднее появились лазеры на активированном волокне, способные генерировать излучение мощностью в единицы, а затем десятки и сотни ватт. Все это позволило создавать на основе полупроводниковых и волоконных лазеров медицинские аппараты для хирургии и силовой терапии с прекрасными эксплуатационными характеристиками: габаритами, массой (около 10 кг) и энергопотреблением (порядка 100 Вт). В полупроводниковых и волоконных лазерах легко реализуются различные временные (непрерывный, импульсный и импульсно-периодический) режимы работы.

Немаловажно, что благодаря высокой надежности и простоте управления аппараты на основе полупроводниковых и волоконных лазеров не требуют инженерного обеспечения при работе. Наконец, такие аппараты оказываются дешевле аналогов на основе твердотельных и газовых лазеров. К этому добавляется более низкая стоимость эксплуатации, обусловленная отсутствием периодических профилактических работ.

Но и этим дело не ограничивается: расширился выбор длин волн лазерного излучения, что позволило разнообразить характер воздействия на биоткани.

ПРИЧИНЫ, ПО КОТОРЫМ МЫ РЕКОМЕНДУЕМ ПРИОБРЕТЕНИЕ НАШИХ АППАРАТОВ

- В них используются самые надежные полупроводниковые и волоконные лазеры.
- Гибкий волоконный инструмент совместим с гибкими и жесткими эндоскопами.
- Они просты в использовании, при грамотной эксплуатации не требуют инженерного обслуживания.
- Аппараты компактны, не требуют специального питания и хорошо интегрируются в операционные стойки и рабочие места врачей любых специальностей.
- Их применение позволяет использовать новые медицинские технологии, повышающие качество лечения, уменьшающие болевые ощущения, сокращающие сроки послеоперационного восстановления, уменьшающие сроки госпитализации вплоть до осуществления лечения в поликлинике или дневном стационаре.
- Мы поможем врачам пройти обучение с выдачей удостоверения государственного образца, получить мастер-классы у авторов медицинских технологий.

Реклама

Материал и методы. Под наблюдением находилось 432 пациента. Произведена оценка эндогенной флюоресценции слизистой оболочки 576 патологических образований желудка. Все поражения изначально рассматривались как доброкачественные. Для исследования применяли спектроанализатор «ЛЭСА-01». Для количественной оценки эндогенной флюоресценции использовался коэффициент флюоресцентной контрастности – Kf.

Результаты. Для визуально неизмененной слизистой желудка Kf составил 0,25 ± 0,07, толстой кишки – 0,24 ± 0,05, при гастрите – 0,26 ± 0,08. Анализ спектрограмм оболочки при таких поражениях желудка, как фовеолярная гиперплазия, хронические эрозии, послеязвенные рубцы и эктопии поджелудочной железы, показал, что их спектры аутофлюоресценции по своим характеристикам не отличаются друг от друга и спектров контрольной группы. Средние значения Kf в точках, находящихся в области поражения, составили 0,27 ± 0,04 и достоверно не отличались от показателей в интактной слизистой (0,23 ± 0,05) и слизистой контрольной группы. Kf язвенного поражения составил в желудке 0,50 ± 0,09, в области анастомоза – 0,52 ± 0,09, в области термического дефекта после полипэктомии – 0,52 ± 0,06 и достоверно ($p < 0,05$) отличался от контрольной группы. Динамические наблюдения в процессе лечения показали, что при регрессии язвенного поражения отмечается постепенная стабилизации Kf. Спектры аутофлюоресценции слизистой оболочки гиперпластических полипов не отличались от спектров в контрольной группе, но имели различие со спектрами в интактной слизистой оболочке, в среднем коэффициент флюоресцентной контрастности слизистой оболочки гиперпластического полипа составил 0,24 ± 0,05 и достоверно ($p < 0,05$) был ниже аналогичного в интактной слизистой (0,37 ± 0,04). В среднем коэффициент флюоресцентной контрастности слизистой аденом составил 0,44 ± 0,06 и был достоверно ($p < 0,05$) выше аналогичного в интактной слизистой (0,28 ± 0,05).

Выводы. Оценка эндогенной флюоресценции может быть использована в эндоскопическом диагностическом исследовании, особенно для решения вопроса о необходимости и выборе места прицельной биопсии в случае сомнительной визуальной и морфологической картины.

Лазерные технологии в гинекологии
Laser Technologies in Gynecology

Гульмурадова Н.Т., Рохлина Е.В.

ЛАЗЕРНЫЕ ТЕХНОЛОГИИ В ЛЕЧЕНИИ ФОНОВЫХ ЗАБОЛЕВАНИЙ ШЕЙКИ МАТКИ

ФГБУ «ГНЦ лазерной медицины ФМБА России», г. Москва, Россия

Gulmuradova N.T., Rokhlina E.V. (Moscow, RUSSIA)

LASER TECHNOLOGIES IN TREATING BACKGROUND DISEASES OF THE UTERINE CERVIX

Заболевания шейки матки протекают бессимптомно и являются причиной развития рака шейки матки – одной из острых медико-социальных проблем современного общества. В настоящее время в амбулаторную гинекологию активно внедряют высокоэнергетические лазеры, способные выпаривать пораженную ткань на заданную глубину без признаков деструкции подлежащей ткани. При сопряжении лазерного луча с кольпоскопом создаются условия, позволяющие под визуальным контролем удалить всю патологически измененную ткань в пределах здоровой на необходимую глубину. При этом практически не образуется струпа и заживление в дальнейшем идет без образования рубцовой ткани.

Цель нашей работы – разработать методики комплексного лечения патологии шейки матки в амбулаторных условиях применением высоко- и низкоэнергетических лазерных излучений.

Оперативные вмешательства выполняли в условиях местной анестезии, обеспеченной применением препарата «Инстиллагель» (лидокаин – 2,000 г, хлоргексидин – 0,050 г, метил-4 гидроксибензоат – 0,060 г, пропил-4 гидроксибензоат – 0,025 г), который вводили эндоцервикально и эндовагинально, не только с целью обезболивания, но и для предоперационной санации. Лазерную вапоризацию патологии шейки матки выполняли аппаратом «Ланцет-2» в непрерывном режиме, выходная мощность 20 Вт, длина волны 10,6 мкм, плотность энергии 700–1000 Дж/см^2 ($n = 40$). При лазерной вапоризации полупроводниковым аппаратом «Лазермед-1-10» использовали непрерывный режим, выходная мощность 10 Вт, длина волны 1060 нм, плотность энергии 600 Дж/см^2 ($n = 45$). Низкоинтенсивную лазерную терапию проводили в раннем послеоперационном периоде с использованием гинекологических насадок аппаратом «Матрикс» в непрерывном режиме излучения длиной волны 0,63 мкм (головка КЛО3) и мощностью 8–10 мВт (на выходе излучающей головки без насадки), время воздействия – 1,5–2 мин, количество сеансов 5. При импульсном воздействии инфракрасным лазерным излучением длиной волны 0,97 мкм (головка ЛО3) мощность составила 10 Вт (на выходе излучающей головки без насадки), частота 80 Гц, и длительность сеанса также 1,5–2 мин, количество сеансов – 5.

Таким образом, на примере 85 пациенток с различной патологией шейки матки (псевдоэрозии, псевдоэрозии с рубцовой деформацией шейки матки, псевдоэрозии с дисплазией эпителия, лейкоплакия, полип цервикального канала) нами доказана эффективность примененного комплексного метода лечения. Использование контактных и дистанционных способов воздействия лазерным излучением на патологические образования шейки матки позволили либо полностью исключить случаи развития осложнений, либо сократить возможность их развития в 1,25–1,5 раза.

Дуванский Р.А., Дуванский В.А.

ЛАЗЕРНАЯ И РАДИОЧАСТОТНАЯ АБЛЯЦИЯ В ЛЕЧЕНИИ ФОНОВЫХ И ПРЕДРАКОВЫХ ЗАБОЛЕВАНИЙ ШЕЙКИ МАТКИ

ФГБУ «ГНЦ лазерной медицины ФМБА России», г. Москва, Россия

Duvansky R.A., Duvansky V.A. (Moscow, RUSSIA)

LASER AND RADIOFREQUENCY ABLATION FOR TREATING BACKGROUND AND PRE-CANCER LESIONS IN THE UTERINE CERVIX

Цель исследования: оценить эффективность лазерной и радиочастотной абляции в лечении больных с фоновыми и предраковыми заболеваниями шейки матки.

Материалы и методы. Проанализированы результаты обследования и лечения 589 пациенток. Применяли отечественные хирургические CO_2-лазерные аппараты «Ромашка-1», «Скальпель-1», «Ланцет-1» (длина волны – 10,6 мкм) и радио-

волновой генератор «Фотек-Е80». Процесс лазерной и радиочастотной абляции при патологии шейки матки заканчивали в области наружного зева с обязательной коагуляцией нижней трети цервикального канала.

Результаты. Заживление лазерных ран шейки матки и влагалища проходило в минимальные сроки с хорошим функциональным результатом. На 2–3-и сутки отмечали на коагулированной поверхности струп толщиной до 1 мм. С 4-х суток отмечали очищение раневой поверхности, а с 8-х суток – эпителизацию, через 2 нед. были видны участки краевой и очаговой эпителизации на чистой раневой поверхности. В основном эпителизация заканчивалась на 21–28-е сутки. После радиохирургического воздействия отмечали заживление раны под фибриновой пленкой, которая отторгается на 9–15-е сутки. Полную эпителизацию раны после радиохирургического воздействия отмечали на 30–40-е сутки. Кровотечения из зоны воздействия после отторжения струпа нами не отмечено. Радиоконизацию провели конизатором, режим «смесь», мощность 4–4,5 единиц. При возникновении кровотечения из удаленной зоны проводили коагуляцию кровоточащих сосудов шариковым электродом в режиме «монокоагуляция», мощность 4,5–5 единиц. Полная эпителизация раны после радиоконизации наступала на 40–45-е сутки. Отмечали отсутствие кровотечения при взятии биопсии и выполнении радиоконизации шейки матки, а также отсутствие грубых ожоговых струпов. Рецидивы заболевания были отмечены у 5 пациенток с лейкоплакией, им было проведено повторное лечение.

Заключение. Применение хирургического лазера и радиочастотной абляции является эффективным и современным методом при лечении различных патологических процессов шейки матки. Методики значительно уменьшают травматичность и продолжительность оперативного вмешательства, кровопотерю и позволяют проводить диагностические и лечебные манипуляции на шейке матки в амбулаторных условиях.

Дуванский Р.А., Дуванский В.А.

ЛАЗЕРНАЯ ДОППЛЕРОВСКАЯ ФЛОУМЕТРИЯ КАК МЕТОД ОЦЕНКИ МИКРОЦИРКУЛЯЦИИ ШЕЙКИ МАТКИ

ФГБУ «ГНЦ лазерной медицины ФМБА России», РУДН, Москва, Россия

Duvansky R.A., Duvansky V.A. (Moscow, RUSSIA)

LASER DOPPLER FLOWMETRY AS A TECHNIQUE FOR ASSESSING MICROCIRCULATION IN THE UTERINE CERVIX

Цель работы: оценить возможности лазерной допплеровской флоуметрии (ЛДФ) в оценке микроциркуляции шейки матки.

Материалы и методы. Проведен анализ результатов обследования 67 пациенток. Состояние микроциркуляции в тканях изучали при помощи лазерного анализатора капиллярного кровотока «ЛАКК-01» с последующей компьютерной обработкой полученных данных. Датчик устанавливали в точках шейки матки, на 3, 6, 9 и 12 часах. Время записи в каждой точке составляло 1 мин. После лечебных воздействий на шейке матки исследование проводили на 7-е, 30-е сут и через 12 недель после воздействия. Оценивали показатель микроциркуляции (ПМ), показатели, характеризующие вклад различных видов колебаний в системе микроциркуляции в общий сигнал, индекс эффективности микроциркуляции (ИЭМ).

Результаты. Данные допплерограмм показали снижение уровня тканевой перфузии в шейке матки с увеличением возраста. Статистически значимое снижение среднего значения ПМ отмечали после 40 лет. Отмечали два типа микроциркуляции в шейке матки: нормоциркуляторный и застойный. Основанием для выделения этих типов было наличие либо отсутствие выраженных колебаний дыхательного HF-диапазона (диапазон быстрых (дыхательных) колебаний) на амплитудно-частотной гистограмме и снижение индекса эффективности микроциркуляции. Застойный тип микроциркуляции в шейке матки встречали в основном при ее гипертрофии и деформации – в 67% случаев. Однако застойный тип микроциркуляции встречали и при неизмененной форме и размерах шейки матки в 15% случаев у женщин, имевших в анамнезе микротравмы шейки матки и хронические воспалительные заболевания, без видимой деформации и гипертрофии.

В проведенных исследованиях через 12 недель после диатермоэлектроконизации установлено снижение уровня показателя микроциркуляции на 15–20% от исходного уровня. Более выраженное снижение среднего значения ПМ наблюдали с увеличением возраста пациенток.

Заключение. Лазерная допплеровская флоуметрия является эффективным методом оценки микроциркуляции слизистой оболочки шейки матки, а также степени ее изменения при различных патологических состояниях.

Дуванский Р.А., Дуванский В.А.

ОПТИЧЕСКАЯ КОГЕРЕНТНАЯ ТОМОГРАФИЯ В ОЦЕНКЕ НЕОПЛАСТИЧЕСКИХ ИЗМЕНЕНИЙ ШЕЙКИ МАТКИ

ФГБУ «ГНЦ лазерной медицины ФМБА России», РУДН, г. Москва, Россия

Duvansky R.A., Duvansky V.A. (Moscow, RUSSIA)

OPTIC COHERENT TOMOGRAPHY FOR ASSESSING NEOPLASTIC CHANGES IN THE UTERINE CERVIX

Цель: оценить эффективность оптической когерентной томографии (ОКТ) в диагностике неопластических изменений слизистой шейки матки.

Материалы и методы. ОКТ-исследования проведены 194 пациенткам с заболеваниями шейки матки (102 с неопухолевыми заболеваниями шейки матки и 92 с дисплазиями). Мы использовали оптический когерентный томограф «ОКТ 1300-У» (ИПФ РАН, г. Нижний Новгород). Технические характеристики прибора: длина волны излучения – 1300 нм; мощность источника – 2–4 мВт; мощность на объекте – 0,75 мВт; пространственное разрешение – 10–20 мкм; глубина сканирования – 1–2 мм; поперечный диапазон сканирования 1,8 мм; частота сканирования – 70–150 Гц. Для исследования использовали зонд, оснащенный видимым красным пилотом (630 нм, 0,1 мВт). Оценку информативности ОКТ проводили сравнением интерпретации полученных изображений с результатами гистологических исследований. ОКТ – метод исследования, основанный на измерении отраженного сигнала низкоинтенсивного когерентного света в инфракрасном диапазоне, используемого в качестве зондирующего излучения для просвечивания биологических тканей. Оптические образы оценивали по яркости, контрастности, характеристике границы, оптической неоднородности, структурности, слоистости и скорости угасания сигнала.

Результаты. Проведенные сопоставления гистологических и томографических изображений у больных с эктопией показали, что яркие участки соответствуют выростам соединительно-тканной стромы, темные – заполненным слизью криптам между сосочками эктопии. При ранних неопластических изменениях многослойного плоского эпителия гистотомографические сопоставления показали, что двухслойное изображение с контрастной границей между слоями является важнейшим оптическим свидетельством доброкачественного состояния слизистой шейки матки. Сильное рассеяние назад зондирующего излучения является специфическим физическим свойством биологической ткани в состоянии злокачественной перестройки.

Заключение. Метод оптической когерентной томографии в комплексе обследования пациенток позволяет повысить эффективность выявления неопластических изменений слизистой оболочки шейки матки.

Ефремова Л.Д.

ЛЕЧЕБНЫЕ АСПЕКТЫ ЛАЗЕРНОГО ОМОЛОЖЕНИЯ В ГИНЕКОЛОГИИ

Медицинский центр «ТРИУМФ ПАЛАС Клиника», г. Москва, Россия

Yefremova L.D. (Moscow, RUSSIA)

CURATIVE ASPECTS OF LASER REJUVENATION IN GYNECOLOGY

Обоснование и цель. Технология вульво-вагинального лазерного омоложенияс импульсом DEKA-Pulse и интравагинальным фракционным сканером (методика Mona Lisa Touch, компания ДЕКА) предназначенная для эстетической гинекологии, с возможностью проведения вагинальных омолаживающих процедур, была использована нами в комплексе лечения инволютивных расстройств у женщин в пре- и менопаузе.

Материалы и методы. Нами проведено обследование 12 пациенток в возрасте от 45 до 55 лет с жалобами на сухость влагалища, частые рецидивирующие вульвовагиниты с признаками дисбиоза влагалища, диспареунию, снижение качества сексуальной жизни. Стрессовое недержание мочи отмечали 8 обратившихся, из них двум было ранее рекомендовано оперативное лечение, от которого они отказались (слинговые операции). Длительность симптомов варьировала от нескольких месяцев до 8 лет. Менструальный цикл сохранен у 7 женщин, у остальных менопауза от 1 года до 5 лет. После проведения необходимого клинического обследования, гормонального скрининга и комплексной оценки функции тазовых органов у всех пациенток диагностированы инволютивные атрофические изменения кожи больших половых губ и промежности разной степени выраженности, у 5 – птоз стенок влагалища 1-й степени, у 6 – рубцовые послеродовые деформации стенок влагалища и промежности. После нормализации биоценоза влагалища (12 женщин) на фоне подобранной заместительной гормональной терапии с целью коррекции дефицита эстрогенов (9 женщин) проведен курс вульво-вагинального CO_2-лазерного омоложения (от 1 до 3 сеансов с интервалом 1–1,5 мес.). Пациенткам со стрессовым недержанием мочи дополнительно назначили тренировку мышц тазового дна. Длительность наблюдения – от 2 нед. до 6 мес.

Результаты. Кроме эстетического эффекта, все пациентки отметили хорошую переносимость (безболезненность, отсутствие реабилитационного периода) и положительную динамику уже после 1-й процедуры, а после 2-й и 3-й процедур – прогрессивное улучшение.

Выводы. Исходя из нашего первого опыта, следует отметить, что вульво-вагинальное CO_2-лазерное омоложение является безопасным, эффективным методом коррекции комплекса инволютивных уро-генитальных расстройств.

Ковчур П.И.

ДИФФЕРЕНЦИРОВАННЫЙ ПОДХОД В ЛЕЧЕНИИ ПРЕДОПУХОЛЕВЫХ ЗАБОЛЕВАНИЙ ШЕЙКИ МАТКИ – РЕАЛЬНЫЙ ФАКТОР ВТОРИЧНОЙ ПРОФИЛАКТИКИ РАКА ШЕЙКИ МАТКИ

ФГБОУ ВПО «Петрозаводский государственный университет», г. Петрозаводск, Россия

Kovchur P.I. (Petrozavodsk, RUSSIA)

DIFFERENTIAL APPROACH FOR TREATING PRE-NEOPLASTIC PROCESSES IN THE UTERINE CERVIX – A REAL FACTOR FOR THE SECONDARY PROPHYLACTICS OF CANCER IN THE UTERINE CERVIX

Цель исследования – изучить эффективность дифференцированного подхода в лечении предопухолевых заболеваний шейки матки, связанных с вирусом папилломы человека (ВПЧ).

Материалы и методы. Комплексно обследовано 377 пациенток с фоновыми и предраковыми заболеваниями шейки матки с помощью кольпоскопического, цитологического и гистологического исследований, ВПЧ с помощью ПЦР. Выделены 3 подгруппы: 1 – пациентки с осложненным эктропионом шейки матки, лейкоплакиями, дисплазиями 1–2-й степени, где применяли лазеролечение (n = 177). 2 – с осложненным эктропионом, лейкоплакиями, дисплазиями 1–2-й степени, где применяли диатермоэксцизию шейки матки (n = 100); 3 – с осложненным эктропионом шейки матки, лейкоплакиями, дисплазиями 1–2-й степени, где применяли криолечение шейки матки (n = 100). Лазерное лечение шейки матки проведено пациенткам в 1-й подгруппе хирургическим аппаратом «Ланцет-2» по стандартной методике. Оценку эффективности дифференцированного лечения шейки матки проводили с помощью ПЦР-контроля, цитологического и кольпоскопического исследований через 3, 6 месяцев от начала лечения.

Результаты. У 46,9% пациенток до начала лечения в соскобах эпителия и биоптатах шейки матки выявлены генотипы ВПЧ. Генотип 16 – 95 (53,7%), 18 – 15 (8,5%), 33 – 17 (9,6%), 31 – 19 (10,7%), 31+33 – 4 (2,3%), 6, 11, 74 – 27 (15,3%). В 1-й подгруппе (n = 177) эффективность лазерного лечения у пациенток составила 90,4%. В 9,6% – отмечена неполная эпителизация (15) и йод-негативные зоны (2). В 4 (2,3%) наблюдениях через 3 месяца была выявлена ВПЧ в клинически малозначимых концентрациях вируса (менее 3lg на 10^5 клеток). Во 2-й подгруппе эффективность диатермоэксцизии шейки матки составила 87%, йоднегативные зоны – у 8 (8%), эндометриоз шейки матки – у 5 (4%). ВПЧ был диагностирован у 9,0% (9) пациенток через 3 месяца. В 3-й подгруппе эффективность криолечения шейки матки составила 67%, в 18% – йоднегативные зоны и 15% – незаконченная зона эпителизации шейки матки и ВПЧ выявлен у 20,0% (20) пациенток через 3 месяца.

Заключение. Использование лазерных технологий при выполнении операций на шейке матки позволяет улучшить качество оказания медицинской помощи и является перспективным направлением в лечении предопухолевых заболеваний шейки матки у женщин репродуктивного возраста.

Семенчук В.Л.[1], Ляндрес И.Г.[2]

ЭКСПЕРИМЕНТАЛЬНОЕ ОБОСНОВАНИЕ ПРИМЕНЕНИЯ ЛАЗЕРНОГО ИЗЛУЧЕНИЯ ОПТИМАЛЬНОЙ ДЛИНЫ ВОЛНЫ И ПАРАМЕТРОВ ДЛЯ ФЕТОСКОПИЧЕСКОЙ ЛАЗЕРНОЙ КОРРЕКЦИИ ФЕТО-ФЕТАЛЬНОГО ТРАНСФУЗИОННОГО СИНДРОМА

[1] ГУ «Республиканский научно-практический центр «Мать и дитя», г. Минск, Беларусь;
[2] УО «Белорусская медицинская академия последипломного образования», г. Минск, Беларусь, научно-технический центр «Лазеры в экологии, медицине, технологии», г. Минск, Беларусь

Semenchuk V.L., Ljandres I.G. (Minsk, BELARUS)

EXPERIMENTAL BACKGROUNDING FOR THE APPLICATION OF LASER LIGHT OF OPTIMAL WAVELENGTH AND PARAMETERS FOR THE FETOSCOPIC LASER CORRECTION OF FETO-FETAL TRANSFUSION SYNDROME

Наиболее эффективным при коррекции фето-фетального трансфузионного синдрома (ФФТС) при монохориальной двойне является фетоскопическая лазерная коагуляция плацентарных анастомозов с целью разобщения сосудистых систем плодов. Лазерную коагуляцию проводят в жидкой среде (амниотическая жидкость). Ткань плаценты содержит большое количество жидкости и пронизана сетью сосудов диаметром до 3 мм. Различают гемоглобинспецифичные длины волн лазерного излучения (810–1064 нм), обладающие хорошим коагуляционным потенциалом, и водоспецифичные (1470–1550 нм). Для лазерной коагуляции используется гемоглобинспецифичный диапазон.

Цель исследования: в эксперименте *in vitro* моделировать воздействие лазерного излучения с длиной волны 810 нм, 940 нм и 1064 нм (аппараты «Диолаз-810», «Диолаз-940» и «Фотэк ЛК 50» (Беларусь) на сосуды и ткань плаценты в условиях, приближенных к клинике. Плаценту сразу после родов с полнокровными сосудами помещали в лоток и заполняли водой с уровнем жидкости над плацентой до 4 см. В первой

серии экспериментов воздействовали на сосуды и ткань плаценты излучением всех 3 длин волн контактным методом с мощностью 15 Вт. Уже после 1 с происходил разрыв сосуда «взрывного» характера за счет вапоризационного эффекта, в связи с чем контактный метод больше не использовали. Во второй серии выполняли воздействие излучением этих же длин волн неконтактным методом (отступя 2–3 мм от поверхности сосуда) с мощностью 15 Вт, экспозицией 10 с, 15 Вт – 15 сек, 15 Вт – 20 с, 20 Вт – 10 с, 20 Вт – 30 с. Имело место изменение цвета ткани, коагуляция отсутствовала. Эффект коагуляции получен в 3-й серии опытов при воздействии излучением длиной волны 940 нм, мощностью 30 Вт, экспозицией 15 с и 20 с и излучением 1064 нм с мощностью 60 Вт в импульсном режиме (с энергией 1 Дж, частотой 50 Гц). При морфологическом исследовании установлено, что в последней серии эксперимента наступила полная деструкция сосуда за счет коагуляционно-вапоризационного эффекта. Таким образом, излучение с длиной волны 1064 нм, экспозицией 20 с неконтактным методом и излучение с длиной волны 940 нм, мощностью 30 Вт, экспозицией 15–20 с в непрерывном режиме можно рекомендовать для проведения фетоскопической лазерной коррекции ФФТС.

Лазерные технологии в дерматокосметологии
Laser Technologies in Dermatocosmetology

Гейниц А.В., Данилин Н.А., Абдулаева С.В., Окушко С.С.

СОЧЕТАННАЯ ЭПИДЕРМАЛЬНАЯ И ДЕРМАЛЬНАЯ ФРАКЦИОННАЯ АБЛЯЦИЯ В ЛЕЧЕНИИ АТРОФИЧЕСКИХ РУБЦОВ ПОСТАКНЕ

ФГБУ «ГНЦ ЛМ ФМБА России», г. Москва, Россия

Geynits A.V., Danilin N.A., Abdulajeva S.V., Okushko S.S. (Moscow, RUSSIA)

COMBINED EPIDERMAL AND DERMAL FRACTION ABLATION FOR TREATING ATROPHIC POST-ACNE SCARS

В представленной работе выполнена оценка результатов применения сочетанной поверхностной и глубокой лазерной фракционной абляции в лечении атрофических рубцов постакне. Для лечения атрофических рубцов постакне использовали метод фракционной сочетанной лазерной абляции кожи. Процедуру выполняли с помощью CO_2-лазера AcuPulse, в комбинированном режиме (Combo) – с одновременным проведением поверхностной (эпидермальной) и глубокой (дермальной) фракционной абляции. Применяемые параметры воздействия: для глубокой фракционной абляции – энергия 12,5 мДж, передаваемая в суперимпульсном режиме при значении плотности 10%; для поверхностной абляции – энергия 50 мДж, передаваемая в непрерывном режиме при значении плотности 40%. Вид рубца определяли по классификации атрофических рубцов постакне по C.I. Jacob. Исходную глубину рубцов и ее изменения оценивали по изображениям 3 областей исследования с помощью аппарата Antera 3D. Общий вид кожи зоны лечения до проведения процедуры и после нее оценивали по фотографиям (аппарат Kodak Easyshare max Camera/Z990). В ходе первого визита у каждого пациента-участника исследования были определены виды атрофических рубцов (по классификации C.I. Jacob) и их глубина в среднем. В результате было отмечено выраженное уменьшение глубины атрофических рубцов постакне на всей обработанной области лица у каждого из наблюдаемых добровольцев. Сочетанный метод фракционной абляции с применением Combo-режима фракционной CO_2-лазерной системы AcuPulse позволяет проводить процедуру коррекции атрофических рубцов постакне за короткий промежуток времени (40–45 мин), получать выраженный клинический эффект уже после 1 процедуры с более коротким периодом реабилитации, чем после применения метода глубокой абляции. Достижение оптимального эффекта применением сочетанной эпидермальной и дермальной фракционной абляции возможно: для этого необходим курс из 3–5 процедур с интервалом между ними в 6 мес. Метод может быть рекомендован к применению в лечении постакне.

Гейниц А.В., Данилин Н.А., Абдулаева С.В., Окушко С.С.

ОЦЕНКА РЕЗУЛЬТАТОВ КОМБИНИРОВАННОЙ ПОВЕРХНОСТНОЙ И ГЛУБОКОЙ CO_2-ЛАЗЕРНОЙ ФРАКЦИОННОЙ АБЛЯЦИИ ПРИ КОРРЕКЦИИ ВОЗРАСТНЫХ ИЗМЕНЕНИЙ КОЖИ

ФГБУ «ГНЦ ЛМ ФМБА России», г. Москва, Россия

Geynits A.V., Danilin N.A., Abdulajeva S.V., Okushko S.S. (Moscow, RUSSIA)

ASSESSMENT OF COMBINED SUPERFICIAL AND DEEP CO_2-LASER FRACTION ABLATION FOR CORRECTING AGE SKIN CHANGES

На основании сравнительной оценки результатов использования комбинированной поверхностной и глубокой CO_2-лазерной фракционной абляции определена эффективность коррекции возрастных изменений кожи с целью обоснования целесообразности внедрения данного метода в anti-age терапии. В клиническое исследование были включены 10 пациенток в возрасте от 39 до 62 лет. Распределение по фототипам: 3 пациентки – I фототип кожи по Фитцпатрику; 6 пациенток – II фототип по Фитцпатрику; 1 пациентка – III фототип по Фитцпатрику. Средняя оценка по шкале морщин и эластоза Фитцпатрика составила 4,3 балла при варьировании результатов от 3 до 6. Промежуточный анализ через 4 недели подразумевал экспертную оценку. Результаты показали значительное снижение глубины морщин на всей обработанной области лица. Оценку производили с помощью: фотографий, сделанных с помощью профессионального фотоаппарата Kodak Easyshare max Camera/Z990 в 3 ракурсах; фотографий, сделанных с помощью аппарата Antera 3D: 4 области исследования – лоб, 2 щеки, верхняя губа с носогубными скадками; пятибалльной шкалы признаков фотоповрежденной кожи; шкалы признаков фотостарения по Глогау, шкалы морщин и эластоза по Фитцпатрику. Показатель шкалы морщин и эластоза по Фитцпатрику через 4 недели снизилися с 4,3 баллов до 2,9 баллов. Показатели шкалы признаков фотоповрежденной кожи по пигментации снизились с 2,4 до 1 балла, показатели шкалы признаков фотоповрежденной кожи (по мелким морщинам) снизились с 2,4 до 1 балла. Субъективные оценки и удовлетворенность пациенток результатами процедуры показали, что более чем 75% пациенток были довольны промежуточными результатами. Таким образом, данный подход к коррекции возрастных изменений с применением Combo-режима фракционной CO_2-лазерной системы AcuPulse позволяет проводить процедуру в короткий период времени (40–45 мин) и иметь короткий период реабилитации (от 4 до 7 дней) с отличными положительными результатами.

Гейниц А.В., Данилин Н.А., Курдяев И.В., Абдулаева С.В.

ЛАЗЕРНАЯ ЛИПОСАКЦИЯ В ПЛАСТИЧЕСКОЙ ХИРУРГИИ

ФГБУ «ГНЦ ЛМ ФМБА России», г. Москва, Россия

Geynits A.V., Danilin N.A., Kurdiajev I.V., Abdulajeva S.V. (Moscow, RUSSIA)

LASER LIPOSUCTION IN PLASTIC SURGERY

Многолетняя клиническая практика подтверждает, что удаление лишнего жира методом липосакции остается в настоящее время наиболее радикальным способом, дающим возможность в относительно короткие сроки добиться ощутимых положительных сдвигов в изменении контуров тела и обусловленной этим социальной адаптации пациентов. Одним из современных высокоэффективных методов является лазерная липосакция. Данная технология селективного воздействия лазерного (λ = 1064 нм) излучения (Nd: YAG) на жировые клетки заключается в эффекте разрушения клеточных мембран и вапоризации адипоцитов. *Целью* нашего исследования являлось: улучшение результатов корригирующих операций при локальных избыточных подкожно-жировых отложениях и плоскостных липомах.

В основу работы положен опыт изучения липосакций, выполненных у 85 пациентов с диагнозом липомы и локальные избыточные жировые отложения в подкожной клетчатке разных анатомических областей. Все исследуемые пациенты были разделены на 3 группы в зависимости от метода хирургического лечения и коррекции. Впервые доказательными методами обследования пациентов являлись: УЗИ подкожно-жировой клетчатки, термометрия, капилляроскопия кожи обрабатываемых при операции областей и биоимпедансный анализ состава тела.

При анализе результатов косметологических вмешательств, выполненных различными методами, мы использовали оценочную шкалу: отличные, хорошие, удовлетворительные и неудовлетворительные. Результаты лазерного липолиза были отличными – 85%, хорошими – 10%, удовлетворительными – 5%, а неудовлетворительных результатов мы не наблюдали.

Наш опыт позволяет утверждать, что лазерная липосакция является эффективной малотравматичной методикой, к преимуществам которой следует отнести: малую травматизацию и кровоточивость ткани; отсутствие необходимости в обеспечении общей анестезии. Процедура не предполагает необходимости в госпитализации пациента; операцию можно повторять на одном и том же участке несколько раз. К достоинствам метода мы относим: отсутствие следов от операции; улучшение тургора и эластичности кожи над местом операции; возможность не аспирировать лизат, если обрабатывается маленькая анатомическая область, и малое количество осложнений.

Горбатова Н.Е., Золотов С.А., Дорофеев А.Г., Романов Д.В., Гейниц А.В., Данилейко Ю.К., Салюк В.А.

ЭФФЕКТИВНОСТЬ ИНТЕРСТИЦИАЛЬНОЙ ЛАЗЕРНОЙ ФОТОДЕСТРУКЦИИ ПРИ ЛЕЧЕНИИ КОМБИНИРОВАННЫХ ФОРМ ГЕМАНГИОМ У ДЕТЕЙ

ГБУЗ г. Москвы «НИИ неотложной детской хирургии и травматологии», г. Москва; ФГБУН «Институт общей физики им. А.М. Прохорова РАН», г. Москва; ООО «Новые энергетические технологии», участник Сколково, г. Москва; ФГБУ «ГНЦ лазерной медицины ФМБА России», г. Москва, Россия

Gorbatova N.E., Zolotov S.A., Dorofejev A.G., Romanov D.V., Geynits A.V., Danileiko Yu.K., Saljuk V.A. (Moscow, RUSSIA)

EFFECTIVENESS OF INTERSTITIAL LASER PHOTODESTRUCTION FOR TREATING COMBINED FORMS OF HEMANGIOMAS IN CHILDREN

Исследование было проведено с целью определения эффективности метода интерстициальной лазерной фотодеструкции для лечения комбинированных форм гемангиом у детей, в связи с тем, что проблема радикального устранения их кавернозного глубокого компонента продолжает оставаться актуальной и по настоящее время.

В работе использовали хирургический аппарат на базе диодных лазеров, ЛСП с длинами волн 0,97 мкм и 1,56 мкм, фирма «ИРЭ-Полюс» (Россия), а также ультразвуковой сканер HD11 XE, датчик линейный L12-3, режим цветного допплеровского картирования, фирма PHILIPS (USA).

За период с 2012-го по 2014 годы в НИИ НДХиТ обратилось 316 детей с различными формами гемангиом. На основании комплексной оценки, включающей ультразвуковое исследование, более чем у четверти пациентов, 81 ребенка, была установлена комбинированная форма с объемной подкожной кавернозной частью, у остальных детей – простые поверхностные сосудистые образования. В условиях операционной в условиях общей анестезии всем пациентам с комбинированной формой гемангиом был применен разработанный в НИИ НДХиТ метод интерстициальной селективной лазерной фотодеструкции, результативность которого подтверждала эхография.

Почти у всех детей, в 95% случаев, однократное применение данного метода обеспечило радикальное устранение этих сосудистых образований и достижение хорошего клинического и эстетического результата.

Таким образом, результаты выполненного исследования подтвердили эффективность и радикальность метода интерстициальной селективной лазерной фотодеструкции и определили перспективу его использования для лечения комбинированных форм гемангиом у пациентов детского возраста.

Горбатова Н.Е., Золотов С.А., Никифоров С.М., Симановский Я.О., Алимпиев С.С., Гейниц А.В., Елисеенко В.И.

ЭСТЕТИЧЕСКАЯ КОРРЕКЦИЯ РУБЦОВОЙ ДЕФОРМАЦИИ КОЖНЫХ ПОКРОВОВ У ДЕТЕЙ ИМПУЛЬСНЫМ ИЗЛУЧЕНИЕМ CO_2-ЛАЗЕРА МАЛОЙ ДЛИТЕЛЬНОСТИ

ГБУЗ г. Москвы «НИИ неотложной детской хирургии и травматологии», г. Москва; ФГБУН «Институт общей физики им. А.М. Прохорова РАН», г. Москва; ООО «Новые энергетические технологии», участник Сколково, г. Москва; ФГБУ «ГНЦ лазерной медицины ФМБА России», г. Москва, Россия

Gorbatova N.E., Zolotov S.A., Nikiforov S.M., Simanovsky Ya.O., Alimpiev S.S., Geynits A.V., Yelisejenko V.I. (Moscow, RUSSIA)

AESTHETIC CORRECTION OF SCARRING DEFORMATIONS ON SKIN SURFACES IN CHILDREN USING CO_2-LASER LIGHT WITH SHORT PULSE DURATION

Своевременное и эффективное устранение видимых рубцовых кожных дефектов имеет большое значение для полноценного формирования личности ребенка, его социальной адаптации и интеграции в общество и является одной из важнейших задач современной медицины. Эта цель диктует применение самых высоких медицинских технологий, в частности оптимизированной лазерной дермабразии, адаптированной для устранения подобных рубцовых дефектов у пациентов детского возраста, с учетом их возрастных особенностей.

Для реализации оптимизированной лазерной дермабразии использовали импульсно-периодический CO_2-лазерный хирургический аппарат с малой длительностью импульса не более 20 мкс и энергией в импульсе 20–40 мДж, обеспечивающий режим абляции с послойным и параллельным поверхности испарением тканей при минимальном термическом их повреждении по периферии зоны воздействия, что оптимально для заданной цели.

В НИИ НДХиТ за последние два года хирургическая коррекция рубцовых дефектов кожных покровов методом оптимизированной лазерной дермабразии была выполнена 108 детям, из них с посттравматическими и послеоперационными рубцами – 82 пациентам, а с послеожоговыми рубцовыми изменениями кожных покровов – 26 детям. Перед лазерной дермабразией всем им была проведена превентивная подготовка рубцовой ткани. В большинстве случаев неэстетические

рубцовые дефекты кожи были расположены на открытых, видимых участках тела, и тем более значимо, что применение лазерной дермабразии более чем в 85% случаев обеспечило достижение оптимально возможного эстетического результата.

Таким образом, проделанная работа доказала, что оптимизированная лазерная дермабразия импульсным излучением CO_2-лазера малой длительности является высокоэффективным и перспективным методом эстетической коррекции рубцовой деформации кожных покровов у пациентов детского возраста.

Дремова Е.Е., Гейниц А.В.

ДИАГНОСТИКА И ЛЕЧЕНИЕ КЕРАТОЗОВ КОЖИ

ФГБУ «ГНЦ лазерной медицины ФМБА России», г. Москва, Россия

Dremova E.E., Geynitz A.V. (Moscow, RUSSIA)

DIAGNOSIS AND TREATMENT OF SKIN KERATOSES

Социальная значимость заболеваний кожи определяется высокой частотой распространенности этого заболевания среди населения. Опухоли кожи являются часто встречаемыми в социально-активной группе населения в возрасте 30–59 лет – 9,7%, занимая третье место в структуре заболеваемости в данной возрастной категории. Анализ статистических данных последних лет указывает на рост заболеваемости населения злокачественными опухолями кожи прежде всего плоскоклеточным и базально-клеточным раком кожи.

Для верификации диагноза и исключения малигнизации очагов кератоза необходимо проведение полноценного обследования пациентов. На базе амбулаторного отделения ФГБУ ГНЦ ЛМ ФМБА России обследовано 25 пациентов с кератозами кожи различной локализации, из них 6 мужчин и 19 женщин в возрасте от 44 до 77 лет, средний возраст составил 57 лет. Очаги себорейного кератоза выявлены у 18 пациентов, актинического кератоза – у 7 пациентов. Количество очагов кератоза у одного пациента варьировало от одного до ста, размеры очагов от 0,5 до 3 см. Всем пациентам проводили комплексную диагностику, включающую в себя дерматоскопию, меланометрию, оптическую когерентную томографию и микроволновую радиотермометрию очагов кератоза. При дерматоскопическом исследовании основными признаками кератозов кожи являлись возвышения и складки (церебриформная структура), гиперкератоз, структура по типу отпечатков пальцев, комедоноподобные отверстия (обусловлены образованием кератиновых пробок в расширенных каналах фолликулов), милиоподобные кисты (кератиновые кисты), сосуды по типу шпилек для волос. Уровень пигментации в очагах кератозов кожи при меланометрическом исследовании варьировал от 43 до 100%. Уровень пигментации более 70% являлся абсолютным показанием к удалению очага кератоза. При проведении оптической когерентной томографии отмечено изменение оптических свойств кератина, при гиперкератозе обратное рассеяние от рогового слоя становится интенсивнее, чем от клеточных слоев. Паракератоз томографически визуализируется в виде слабо рассеивающего участка, соответствующего низкодифференцированным клеткам, на фоне зрелых кератиноцитов, дающих интенсивный сигнал. При проведении микроволновой радиотермометрии у пациентов с кератозами кожи в 100% случаев температурной асимметрии не выявлено.

Оперативное лечение производили с помощью CO_2-лазера «Ланцет-1» λ – 10,6 мкм. Одномоментно производили удаление от 1 до 10 очагов кератоза. Удаление производили в суперимпульсном режиме, мощность 50 Вт: для удаления очагов кератоза на лице, шее, в зоне декольте использовали длительность суперимпульса 300–350 мкс, длительность паузы между импульсами от 7 до 5 мс; для удаления очагов кератоза на теле использовалась длительность суперимпульса 400–500 мкс, длительность паузы между импульсами от 5 до 1 мс, в зависимости от размера очага и степени выраженности гиперкератоза. Удаление очагов поражения в суперимпульсном режиме в виде фотодинамической абляции позволяет удалять ткани по типу «быстрого взрыва» без выраженного термического эффекта и тем самым избегать характерных для лазерных ран обугливания и некроза тканей, что позволяет получить желаемый косметический эффект и сократить время заживления раны. Заживление очагов происходило в течение 10–14 дней в зависимости от размера и локализации очага. Ни у одного пациента не выявлено интра- и послеоперационных осложнений. Полное выздоровление достигнуто в 100% случаев, рецидивов в течение 3 месяцев после удаления не выявлено. Все пациенты удовлетворены полученным косметическим результатом.

Применение лазеров позволило повысить качество выполнения операций по сравнению с традиционными хирургическими методами, электроножом, криодеструктором с точки зрения скорости удаления, бескровности воздействия, радикальности удаления, исключения инфицирования раны во время операции, уменьшения сроков заживления ран и полученного косметического результата.

Мыслович Л.В.

ЛАЗЕРНАЯ ГИАЛУРОНОПЛАСТИКА С ИСПОЛЬЗОВАНИЕМ АЛТ «МУСТАНГ-2000»

Научно-производственный лазерный центр «ТЕХНИКА», г. Москва, Россия

Myslovich L.V. (Moscow, Russia)

LASER HYALURONIC PLASTY USING THERAPEUTIC LASER APPARATUS ALT «MUSTANG-2000»

Введение. Лазерная гиалуронопластика – способ введения в кожу гиалуроновой кислоты (ГК) не травмирующим, безынъекционным способом с использованием низкоинтенсивного лазерного излучения (лазерофорез низкомолекулярной ГК). БИ-лазерная гиалуронопластика – инновационная методика сочетанного использования для лазерофореза ГК лазерного излучения двух режимов излучения (непрерывного и импульсного) с различными длинами волн, значительно повышающая эффективность процедур.

Обоснование. Лазерофорез – один из наиболее эффективных способов введения лекарственных и биологически активных веществ через кожу – успешно применяется в медицине на протяжении многих лет. Молекула природной ГК может содержать до 25 000 дисахаридных звеньев и имеет массу до 20 000 килоДальтон (кДа). С учетом этих данных для лазерофореза используют специальным образом подготовленную низкомолекулярную гиалуроновую кислоту, молекулы которой состоят не из столь длинных цепочек дисахаридных звеньев.

Уникальность комплекта состоит в применении манипулы с шестью лазерами с различными длинами волн и режимами излучения: непрерывного излучения длиной волны 785 нм и импульсного излучения длиной волны 890 нм. Лазеры длиной волны 785 нм наиболее эффективны для транспортировки фрагментированных молекул ГК через эпидермис, обеспечивая быстрый видимый эффект (классическая лазерная биоревитализация). Импульсные лазеры, генерирующие длину волны 890 нм, обладают наибольшим проникающим действием и обеспечивают транспортировку и накопление молекул ГК в более глубоких слоях дермы, обеспечивая длительный эффект от курса процедур, а также осуществляют мягкое и эффективное терапевтическое воздействие, улучшая и нормализуя работу клеток кожи.

Материалы и методы. В исследовании участвовали 25 пациентов от 34 до 67 лет со II–III типом кожи по Фитцпатрику. Все они не имели противопоказаний и подписали информированное согласие. Для программы БИ-лазерной гиалуронопластики мы применяли аппарат «АЛТ «Мустанг-2000» с манипулой «Beauty Skin» (ТБЛО-785/890И) «НПЛЦ «Техника» с уникальной технологией мультиплексирования 2 длин волн 785 и 890 нм. Результаты исследований оценивали на основании данных УЗИ кожи, которое проводили до начала курса процедур и через 2 нед после его окончания.

Результаты курса лазерной гиалуронопластики подтверждены при УЗИ кожи у всех находящихся под наблюдением пациентов. На эхограммах кожи лба и носогубных складок мы

наблюдали явное улучшение структуры как поверхностных, так и более глубоких слоев кожи: разглаживание морщин и заломов кожи, снижение десквамации, выравнивание поверхности кожи, упорядочение структуры и улучшение однородности внутренних элементов кожи. Первый видимый эффект наступает немедленно после первой процедуры. Классическая лазерная биоревитализация обеспечивает высокую эффективность процедур – эффект сохраняется до 2–3 мес. БИ-лазерная технология с использованием манипулы «Beauty Skin» обеспечивает большую эффективность, глубину проникновения, равномерность объемного распределения ГК по сравнению с классической методикой, эффект от курса процедур сохраняется длительнее.

Вывод. Лазерная гиалуронопластика является одной из наиболее передовых и эффективных косметических процедур обеспечивающая эффект быстрого омоложения кожи и может быть использована как самостоятельно, так и в составе интегрированных программ. Метод характеризуется уникальными результатами, является нетравмирующим и безопасным, а главное, более эффективным по сравнению с инъекционными методиками введения ГК в кожу.

Николаева Е.В.[1], Алексеев Ю.В.[1], Ларюшин А.И.[2], Соснин Э.А.[3]

ПРИМЕНЕНИЕ УЛЬТРАФИОЛЕТОВОГО ИЗЛУЧЕНИЯ В ДИАПАЗОНЕ ДЛИН ВОЛН 305–315 НМ В ТЕРАПИИ РЯДА ДЕРМАТОЛОГИЧЕСКИХ ЗАБОЛЕВАНИЙ

[1] ФГБУ « ГНЦ лазерной медицины ФМБА России», г. Москва, Россия; [2] ФГУП НИИ «Полюс», г. Москва, Россия;
[3] Институт сильноточной электроники СО РАН, г. Томск, Россия

Nikolajeva E.V., Aleksejev Yu.V., Larjushin A.I., Sosnin E.A. (Moscow, Tomsk, RUSSIA)

ULTRAVIOLET IRRADIATION IN THE WAVELENGTH RANGE 305–315 MM FOR TREATING A NUMBER OF DERMATOLOGICAL DISEASES

Исследована эффективность применения излучения в диапазоне 305–315 нм для терапии ряда дерматологических заболеваний. Обследование и лечение проводили 3 группам пациентов в возрасте от 17 до 57 лет с псориазом, витилиго, себорейным дерматитом, розовым лишаем, красным плоским лишаем, стрептостафилодермиями (срок наблюдения 1 мес. – 3 г.). В 1-й группе исследуемых пациентов (n = 164) применяли облучение эксилампой Philips 9W/01/2P 1CT (871150086891680) с узким диапазоном излучения от 305 до 315 нм (дозы облучения от 0,1–0,2 Дж/см^2 до 0,8 Дж/см^2 с учетом МЭД (минимальной эритемной дозы). 2-й группе пациентов (n = 82) проводили облучение эксимерным лазером (ЭЛ) CL500 МЛ-08 (308 нм) с энергией излучения 3–8 мДж (число импульсов за сеанс 300–500). Необходимые параметры УФО подбирали индивидуально. В контрольной группе (123 пациента) проводили общепринятую терапию. Результаты исследования оценивали по изменению клинической картины, лабораторных методов исследования с учетом индекса PASI при псориазе, биофотометрическим методом (зафиксированы в виде фотоматериалов). В процессе исследования выявлено, что у 92% пациентов 1-й и у 94% 2-й группы сроки наступления значительного улучшения и клинической ремиссии сопоставимы между собой и в 1,5–2 раза снижены по сравнению с пациентами 3-й группы. Показано, что применение излучения в диапазоне 305–315 нм является эффективным в лечении ряда дерматологических заболеваний, существенных различий при применении эксилампы и эксимерного лазера не выявлено. Преимущества эксилампы: большая площадь облучения, портативность, небольшая стоимость. Преимущества эксимерного лазера: возможность варьирования частоты и мощности импульсов при облучении, точного подсчета поглощенной дозы. Остается актуальным вопрос изучения сравнительного воздействия на патологически измененные ткани с целью оценки наибольшей эффективности различных параметров излучения и исключения отдаленных побочных эффектов.

Хашимов Ф.Ф.[2], Байбеков И.М.[1]

ЛАЗЕРНОЕ И СВЕТОДИОДНОЕ ВОЗДЕЙСТВИЕ НА УГРИ И ФОРМИРОВАНИЕ ПОСТУГРЕВЫХ РУБЦОВ И КЕЛОИДОВ

[1] Республиканский специализированный центр хирургии им. В. Вахидова; [2] Ташкентская медицинская академия, Узбекистан

Khashimov F.F., Baibekov I.M. (Tashkent, UZBEKISTAN)

LASER AND DIODE IRRADIATION OF ACNE AND FORMATION OF POST-ACNE SCARS AND KELLOIDS

Обоснование. Репарация повреждений кожи нередко, в том числе после заживления угрей, приводит к образованию келоидов. Низкоинтенсивное лазерное излучение – НИЛИ – стимулируя не только пролиферацию, но и дифференцировку клеток при репарации повреждений кожи, предупреждает формирование келоидов. В последнее годы в качестве альтернативы лазерным воздействиям предлагают светодиодное излучение – Light Emitting Diode – LED. Однако морфологические аспекты влияния НИЛИ на формирование келоидных рубцов не изучены. *Цель* – оценить эффективность НИЛИ и LED в комплексном лечении угрей и келоидов.

Материал и методики. Морфологически исследовали и оценивали результаты использования в комплексном лечении угрей и келоидов локального воздействия НИЛИ «Мустанг 017-MCS-PC» – МИКЛ и соответствующие режимы CO_2-лазера и LED Коробова–Барва – Флекс/СИК и ЗИК. ВЛОК проводили с помощью аппарата «Матрикс-ВЛОК» (всего до 10–12 сеансов), микроциркуляцию (МЦ) оценивали с помощью аппаратов «ЛАКК-01» или «АЛТ-Восток ЛДФ-01». Келоиды иссекали CO_2-скальпелем и облучали МИКЛ, LED и CO_2-лазером в режиме НИЛИ, проводили также ВЛОК.

Результаты. Визуальная оценка кожи в области поражения показала, что уже через 5 сеансов НИЛИ и LED-терапии, на фоне общепринятого медикаментозного лечения, имеет место снижение воспалительных проявлений, а иногда и исчезновение элементов, чего не наблюдали при мономедикаментозном лечении. В крови, полученной из области поражений кожи, доминировали патологические формы эритроцитов – ПФЭ. Преобладание ПФЭ выявлено и в периферической крови. Это сопровождается нарушением основных параметров микроциркуляции. Использование НИЛИ, LED и ВЛОК при комплексном лечении угрей предотвращало формирование постугревых рубцов и предотвращало рецидивы келоидов.

Заключение. Мультилазерная и LED-терапия при комплексном лечении угрей и келоидов способствует нормализации соотношения ПФЭ и дискоцитов крови, что улучшает микроциркуляцию. Активизация МЦ способствует потенцированию действия медикаментов.

Шейко Е.А., Козель Ю.Ю., Златник Е.Ю., Шихлярова А.И., Супик Ж.С.

ПАТОГЕНЕЗ БЫСТРОРАСТУЩИХ ГЕМАНГИОМ У ДЕТЕЙ РАННЕГО ВОЗРАСТА ПРИ ФОТОХРОМОТЕРАПИИ (ФХТ)

ФГБУ «Ростовский научно-исследовательский онкологический институт» Минздрава России, г. Ростов-на-Дону, Россия

Sheiko E.A., Kozel Yu.Yu., Zlatnik E.Yu., Shikhljarova A.I., Supik Zh.S. (Rostov-on-Don, RUSSIA)

PATHOGENESIS OF RAPIDLY GROWING HEMANGIOMAS IN LITTLE CHILDREN UNDER PHOTOCHROMOTHERAPY

У детей раннего возраста гемангиомы кожи, мягких тканей и слизистых оболочек – достаточно распространенное заболевание и составляет, по данным различных авторов, от 50 до 80%. Они встречаются у 1,1–2,6% всех новорожденных, а к концу первого года жизни этот показатель увеличивается до 10,1% и характеризуется быстрым местно-деструктирующим ростом. Возрос процент детей с пролиферирующими формами гемангиом, осложненных изъязвлениями, воспалением, кровотечением и долго не заживающими ранами на фоне быстрого

роста опухолей, что обусловлено гиперплазией эндотелиальных клеток опухоли. По одной из гипотез, основной механизм пролиферации гемангиом реализуется через стимулирующее действие проангиогенных факторов: эндотелиального фактора роста сосудов (VEGF) и фактора некроза опухолей ФНО; имея возможность регулировать эти факторы, можно добиться включения механизмов апоптоза и гибели эндотелиальных клеток опухоли. Известно, что электромагнитные колебания оптического диапазона способны стимулировать процессы апоптоза и гибели опухолевых клеток. Целью настоящего исследования было изучение влияния ФХТ при действии низкоинтенсивного красного света на показатели VEGF и ФНО детей с гемангиомами.

Материал и методы. Группу наблюдения составили дети до года (n = 20) с быстрорастущими гемангиомами туловища. ФХТ осуществляли с помощью аппарата «Спектр ЛЦ», с λ = 670 нм, W = 0,25 Дж/см^2. Всего было проведено три курса ФХТ. VEGF и ФНО изучали в сыворотке крови методом иммуноферментного анализа до проведения и на этапах ФХТ.

Результаты исследования показали, что при достижении клинического эффекта после ФХТ у детей количество VEGF снизилось в 3,2 раза (221,1 ± 12,0 пг/мл против 68,9 ± 2,0 пг/мл), а ФНО – в 5,3 раза (7,45 ± 0,2 пг/мл против 1,4 ± 0,2 пг/мл), что может свидетельствовать об угнетении васкулогенеза в сосудистой опухоли и снижении управляющего стимулирующего влияния ФНО наVEGF.

Заключение. Снижение уровня ангиогенных факторов в сыворотке крови указывает на возможность влияния ФХТ на механизмы патогенеза гемангиом.

Лазерные технологии в оториноларингологии
Laser Technologies in Otorhinolaryngology

Исаев В.М., Егоров В.М., Наседкин А.Н., Мустафаев Д.М., Исаев Э.В.

ЛАЗЕРНАЯ ХИРУРГИЯ ДИСФУНКЦИЙ СЛУХОВОЙ ТРУБЫ

ГБУЗ МО «Московский областной научно-исследовательский клинический институт им. М.Ф. Владимирского», г. Москва, Россия

Isajev V.M., Yegorov V.M., Nasedkin A.N., Mustafajev D.M., Isajev E.V. (Moscow, RUSSIA)

LASER SURGERY FOR TREATING AUDITORY TUBE DYSFUNCTION

Известно, что важным условием для осуществления средним ухом звукопроводящей функции является наличие нормального воздушного давления в барабанной полости. Нарушение функции слуховой трубы может повлечь за собой целый ряд патологических явлений: втяжение барабанной перепонки, набухание слизистой оболочки в полости среднего уха, появление выпота в просвете барабанной полости, что в свою очередь приводит к серьезным нарушениям функции барабанной перепонки, системы среднего уха и др.

Лечебное воздействие на слуховую трубу включает консервативные и щадящие хирургические методы, поскольку любое достаточно грубое воздействие на слуховую трубу в условиях анатомической близости ее стенок может привести к повреждению эпителиального слоя и развитию в дальнейшем рубцового процесса в ее просвете, что в свою очередь только осложнит течение заболевания. Благодаря тому, что изменения в области глоточного устья слуховой трубы чаще всего первичны, нормализация его состояния обычно приводит к улучшению патологического процесса в самой слуховой трубе и барабанной полости. Исходя из вышеизложенного нами был разработан новый метод лечения дисфункций слуховой трубы с помощью хирургического лазера.

Поставленная цель достигается тем, что на область устья слуховой трубы, в том числе на гипертрофированную трубную миндалину, воздействуем излучением ИАГ-гольмиевого лазера (длина волны 2,09 мкм), который транслируется к месту по гибкому световоду. Световод подводили к устью слуховой трубы, под контролем зрения, в зависимости от толщины тканей, которые подлежат лазерной деструкции, контактно или дистанционно воздействуя лучом лазера. При отечных формах вазомоторных сальпингитов лазерному воздействию подвергали слизистую оболочку впереди устья слуховой трубы, при гипертрофии тубарных валиков лазеродеструкцию проводили по периметру миндалины на достаточном удалении от самого глоточного устья. В послеоперационном периоде со 2-го дня для ускорения репаративных процессов область устья слуховой трубы облучали гелий-неоновым лазером (длиной волны 0,63 мкм) ежедневно (6–8 сеансов).

Под нашим наблюдением находились 39 больных с длительностью заболевания от 8 мес до 3 лет, перенесших операцию ИАГ-гольмиевым лазером по поводу имевшейся у них тубарной дисфункции.

26 больным с гипертрофией трубных миндалин проведена лазерная деструкция, остальным 13 больным была произведена лазерная деструкция слизистой оболочки области иннервации n. Восса с последующей лазерной терапией.

Точечное лазерное воздействие в зоне устья слуховой трубы оказалось эффективным у всех пациентов с хроническим тубоотитом, экссудативным средним отитом. Лазерное устранение патологических образований, вызывающих механическую окклюзию глоточного устья слуховой трубы, позволило достичь стойкого положительного результата. Подводя итог вышеизложенного, можно говорить о высокой эффективности предложенного нами способа лечения дисфункций слуховой трубы. Метод оказался эффективным у 90% больных. Отдаленные сроки наблюдения составили свыше трех лет.

Исаев В.М., Егоров В.М., Наседкин А.Н., Мустафаев Д.М., Исаев Э.В.

ЛЕЧЕНИЕ ХРОНИЧЕСКОГО ВЕРХНЕЧЕЛЮСТНОГО СИНУСИТА С ПОМОЩЬЮ ФОТОДИНАМИЧЕСКОЙ ТЕРАПИИ

ГБУЗ МО «Московский областной научно-исследовательский клинический институт им. М.Ф. Владимирского», г. Москва, Россия

Isajev V.M., Yegorov V.M., Nasedkin A.N., Mustafajev D.M., Isajev E.V. (Moscow, RUSSIA)

PHOTODYNAMIC THERAPY FOR TREATING CHRONIC MAXILLARY SINUSITIS

Проблема лечения гнойного гайморита остается актуальной, несмотря на широкое применение современных антибиотиков и функциональной эндоскопической хирургии околоносовых пазух.

Нами разработан новый способ лечения хронического верхнечелюстного гнойного синусита. В основе метода лежит эффект антибактериального воздействия на гнойный процесс

фотодинамической терапией (ФДТ), известной и широко применяемой для лечения онкологических заболеваний. В данном случае эффект наступает в результате фотохимической реакции, возникающей от воздействия на фотосенсибилизатор, введенный в очаг воспаления, лазерного излучения длиной волны, совпадающей с длиной волны пика поглощения этого фотосенсибилизатора.

Способ был применен в лечении гнойного гайморита у 65 пациентов (45 мужчин, 20 женщин) трудоспособного возраста, с длительностью заболевания от одного года и выше.

Для проведения ФДТ в качестве фотосенсибилизатора (ФС) использовали отечественный препарат – 0,35% водный раствор «Радахлорина» с пиком поглощения 662 нм, разработанный ООО «РАДА-ФАРМА» (г. Москва).

Для активации препарата (ФС), введенного в верхнечелюстную пазуху, мы использовали лазерный диодный модуль «ЛАХТА-МИЛОН», производитель – ООО «МИЛОН ЛАЗЕР» (г. Санкт-Петербург). Этот модуль имеет мощность 2,5 Вт в волокне 250 мкм с апертурой и максимум длины волны излучения 662 ± 3 нм.

Всем больным перед проведением сеанса ФДТ производили пункцию верхнечелюстной пазухи, полученное содержимое брали на бактериологический контроль и определяли чувствительность к антибиотикам. Подобный контроль проводили через 5 сут и через месяц после сеанса ФДТ, который всем больным был проведен однократно. Во время сеанса ФДТ лазерное излучение транслировали в пазуху по кварц-полимерному моноволокну, пропущенному через пункционную иглу. Для удобства перманентной эвакуации патологического содержимого из пазухи в нее устанавливали подключичный катетер (ирригатор), назначали сосудосуживающие препараты в нос на 2–3 дня.

Анализ результатов лечения гнойного гайморита ФДТ показал, что у 62 из 65 больных наступило полное излечение (отсутствие жалоб, клинических признаков заболевания на фоне отрицательных результатов двукратного бактериологического контроля). Неэффективной ФДТ оказалась у двух мужчин с одонтогенным гайморитом и у женщины с полипозно-гнойной формой этого заболевания. Они отмечали значительное улучшение состояния после сеанса ФДТ, а бактериологический контроль обнаруживал у них рост исходно выявленного возбудителя гнойного процесса в пазухе, а позже у одного из них возобновились все клинические проявления заболевания. Считаем, что неэффективность ФДТ у этих трех больных была связана с сохранением причинно-следственных связей в развитии одонтогенного верхнечелюстного синусита и с техническими трудностями при полипозно-гнойной форме, когда полипы в пазухе мешали провести лазерное облучение слизистой оболочки в полном объеме, что способствовало сохранению патогенной флоры.

Отдаленные результаты наблюдения ФДТ гнойных верхнечелюстных синуситов (от одного года до 3 лет) подтверждают высокую эффективность (свыше 95%) данного способа.

Исаев В.М., Егоров В.М., Наседкин А.Н., Мустафаев Д.М., Исаев Э.В.

ИЗЛУЧЕНИЕ ИАГ-НО-ЛАЗЕРА В ОСОБЫХ ТЕРАПЕВТИЧЕСКИХ РЕЖИМАХ В ЛЕЧЕНИИ ВАЗОМОТОРНОГО РИНИТА И СИНДРОМА СЛАДЕРА

ГБУЗ МО «Московский областной научно-исследовательский клинический институт им. М.Ф. Владимирского», г. Москва, Россия

Isajev V.M., Yegorov V.M., Nasedkin A.N., Mustafajev D.M., Isajev E.V. (Moscow, RUSSIA)

YAG-HO LASER IRRADIATION IN SPECIFIC THERAPEUTIC REGIMES FOR TREATING VASOMOTOR RHINITIS AND SLADER SYNDROME

Проблема лечения больных, страдающих вазомоторным ринитом (ВР), еще далека от окончательного решения и остается актуальной задачей современной оториноларингологии. Это связано со сложностью и многообразием этиологических факторов, а также неясностью многих механизмов патогенеза заболевания.

В патогенезе ВР, особенно при нейровегетативной его форме, главным звеном является нарушение функции вегетативной нервной системы. Поскольку в вегетативной иннервации полости носа принимает участие крылонебный узел (КНУ), он был выбран нами в качестве объекта для воздействия лазерным излучением, транслируемым по специальному световодному инструменту. Облучали область КНУ в полости носа на уровне заднего конца средней носовой раковины контактным способом. Для лечения впервые была использована лазерная установка СТН-10 (λ – 2,09 мкм). Гибкий световод, пропущенный через полый металлический протектор длиной 120 мм, изогнутый на конце под углом 120°, под контролем зрения подводят к области проекции КНУ. При вазомоторном рините контактное лазерное облучение проводили в импульсном режиме, энергия импульса 0,1 Дж, частота от 1 до 7 Гц. Время экспозиции на сторону поражения составляет 15–45 с. Курс состоит из 6–8 ежедневных процедур. При синдроме Сладера (ганглионевритe КНУ) время экспозиции на сторону поражения составляет 45–60 с, курс лечения состоит из 10–12 ежедневных процедур. Показанием для применения ИАГ-Но-лазера в особых терапевтических режимах являлась в большинстве случаев неэффективность других методов лечения.

К лазерной терапии приступали после клинического обследования: при ВР производили рентгенографию околоносовых пазух, исследовали транспортную, всасывательную и выделительную функции слизистой оболочки носовых раковин, реовазографию и аллергологическое обследование. При синдроме Сладера помимо вышеуказанных исследований назначали компьютерную томографию головы и околоносовых пазух, консультацию невропатолога. Указанные исследования проводили до и после курса лазеротерапии. Эффективность лечения оценивали по субъективным ощущения больных: изменению болевых ощущений в области лица, риноскопической картины, динамике сосудистой реактивности регионарного кровотока. При вазомоторном рините уже после 1–3 процедур отмечали сокращение носовых раковин, улучшение носового дыхания, уменьшение заложенности носа, заметно улучшались показатели дыхательной, всасывательной, выделительной и транспортной функций носа. При синдроме Сладера болевые приступы с ринорреей и слезотечением уменьшились после 3–5 сеансов.

Указанным способом проведено лечение 45 больных с нейровегетативной формой ВР и 16 больных синдромом Сладера. Давность заболевания – от 3 до 8 лет. После одного курса лечения больных с ВР все симптомы уменьшились или исчезли у 39 (86%) больных, без эффекта – у 6 (14%) больных. Среди больных с синдромом Сладера после первого курса лазерной терапии болевые приступы прекратились у 13 человек, незначительное улучшение отмечено у 3 больных.

В отдаленные сроки (через 1–1,5 года) результаты прослежены у 26 человек с нейровегетативной формой вазомоторного ринита (у 18 больных держится стойкая ремиссия) и у 12 человек с синдромом Сладера (у всех держится ремиссия).

Исходя из результатов лечения, можно заключить, что предлагаемая контактная лазерная терапия КНУ ИАГ-Но лазером в терапевтических режимах у больных нейровегетативной формой ВР и синдромом Сладера является эффективным методом лечения. Немаловажно, что указанный способ лечения может проводиться в амбулаторно-поликлинических условиях.

Комарова Ж.Е., проф. Наседкин А.Н., Селин В.Н.

ЛАЗЕРНАЯ ТЕРАПИЯ В КОМПЛЕКСЕ ЛЕЧЕНИЯ БОЛЬНЫХ С ХРОНИЧЕСКИМИ РУБЦОВЫМИ СТЕНОЗАМИ ГОРТАНИ И ТРАХЕИ

ГБУЗ МО МОНИКИ им. М.Ф. Владимирского, г. Москва, Россия

Komarova Zh.E., Nasedkin A.N., Selin V.N. (Moscow, RUSSIA)

LASER THERAPY IN THE COMPLEX TREATMENT OF PATIENTS WITH CHRONIC SCARRING STENOSIS OF THE LARYNX AND TRACHEA

В настоящее время показано, что низкоинтенсивная лазерная терапия (НИЛТ) как самостоятельный фактор и как фактор, потенцирующий действие фармацевтических препаратов, влияет на динамику раневого процесса.

Цель исследования: повышение эффективности лечения и реабилитации больных на этапах проведения реконструктивно-восстановительных операций на гортани и трахее использованием терапевтического лазерного излучения.

Материалы и методы. НИЛТ применяли у 40 больных в возрасте от 18 до 69 лет (23 женщины, 17 мужчин) с посттравматическими рубцовыми стенозами гортани и трахеи различного уровня локализации. Пациенты были разделены на 4 группы. В 1-й группе (10 человек) при НИЛТ воздействие оказывали на кожу в области проекции гортани и трахеи только до операции. Во 2-й (10 человек) проводили курс НИЛТ до и после операции. В 3-й (10 человек) НИЛТ проводили только после операции. В 4-й (10 больных) НИЛТ не проводили. Применяли лазерный аппарат «Мустанг 2000» (λ – 0,63–0,65 мкм, в импульсном режиме, частота 80 Гц, мощность 5–10 мВт). Курс из 8–10 сеансов по 5 мин. Для исследования локальной микроциркуляции всем больным на 10-е сутки после операции проводили лазерную допплеровскую флоуметрию.

Результаты. У пациентов 2-й группы раны зажили первичным натяжением, ни у одного из них не было явлений рестенозирования. Среди пациентов 1-й и 3-й групп у 2 больных – заживление ран вторичным натяжением, а рестенозирование отмечено у 2 больных из 1-й и у одного из 3-й. У 4 пациентов 4-й группы раны зажили вторичным натяжением, а рестенозирование было отмечено у двух пациентов.

Выводы. Применение НИЛТ красного диапазона спектра в импульсном режиме у больных после реконструктивно-восстановительных операций на гортани и трахее является важным фактором активации регенеративных процессов, что способствует улучшению качества заживления операционных ран и предотвращению рестенозирования.

Лапченко А.С.

ЛАЗЕРНАЯ ВАЗОКОНХОТОМИЯ В ЛЕЧЕНИИ ГИПЕРТРОФИЧЕСКОГО РИНИТА

Кафедра оториноларингологии л/ф ГБОУ ВПО РНИМУ, г. Москва, Россия

Lapchenko A.S. (Moscow, RUSSIA)

LASER VASOCONCHOTOMY IN TREATING HYPERTROPHIC RHINITIS

Заболеваемость гипертрофическим ринитом с нарушением носового дыхания имеет тенденцию к неуклонному росту. Многочисленность используемых методов лечения данного заболевания только подтверждает актуальность поисков новых современных возможностей лечения. Высокоэнергетическое лазерное излучение много лет используют в хирургическом лечении этой распространенной патологии. В его использовании существуют некоторые особенности, одной из которых является труднодоступность средних и задних отделов полости носа для применения щадящих, селективных хирургических методик по коррекции носового дыхания. Это зависит как от естественных анатомических условий, так и от патологических образований, встречающихся в полости носа. С развитием эндоскопической техники проблема не упростилась, однако у нее появились возможности альтернативных подходов и решений.

Разработанная нами методика хирургического вмешательства на гипертрофированных носовых раковинах (вазоконхотомия) заключается в следующем. В условиях местной аппликационной и инфильтрационной анестезии, под контролем «жестких» эндоскопов с 0° или 30° оптикой 400-микронный гибкий световод полупроводникового хирургического лазера подводили непосредственно к увеличенному заднему концу нижней носовой раковины. Под контролем зрения и при использовании мощного дымоотсоса производили полное «испарение» последнего. При контактном введении конца световода непосредственно в ткани заднего конца носовой раковины происходит «вскипание», а затем и полное испарение увеличенного участка до его карбонизации. При этом окружающие задний конец ткани совершенно не травмируются. Для дополнения эффекта проходимости полости носа производили лазерную вазотомию. Последняя заключается в подслизистом разрушении пещеристых тел носовых раковин лазерным лучом меньшей мощности в коагулирующем режиме. При этом воздействии поверхность слизистой оболочки носовых раковин остается неповрежденной, исключая место «вкола» световода в районе переднего конца носовой раковины. Геморрагия при использовании данной методики практически отсутствует. Для данной вазотомии не требуется проводить латероконхопексию. Тампонады полости носа, как правило, не требуется в виду отсутствия кровотечения, как из тела носовой раковины, так и (что особенно важно) из задних отделов. Лазерное воздействие не вызывает мощного отека в послеоперационном периоде, болевой синдром выражен значительно меньше, что значительно повышает качество жизни пациентов во время реабилитационного периода.

Относительным недостатком операции является длительное (около 4 нед.) заживление ожоговой раны в полости носа, области задних концов нижних носовых раковин. В то же время значительно понижается риск развития в полости носа рубцовых деформаций в ближнем и отдаленном послеоперационном периоде.

Носовое дыхание при использовании данного метода начинает восстанавливаться уже к концу первой недели и приходит к норме в среднем через 2 месяца после вмешательства.

Осложнений при использовании данной методики у более 200 прооперированных больных нами зафиксировано не было. Методику лазерной вазотомии при необходимости можно использовать при воздействии на средние носовые раковины.

Таким образом, лазерная вазоконхотомия является щадящим и высокоэффективным методом хирургического лечения различных форм хронического гипертрофического ринита, позволяющим добиться у пациентов значительного улучшения носового дыхания.

Лапченко А.С.

ОПЫТ ПРИМЕНЕНИЯ ДИОДНОГО ЛАЗЕРА В ХИРУРГИИ ГОРТАНИ

Кафедра оториноларингологии л/ф ГБОУ ВПО РНИМУ, г. Москва, Россия

Lapchenko A.S. (Moscow, RUSSIA)

OUR EXPERIENCE IN APPLYING THE DIODE LASER IN LARYNGEAL SURGERIES

Эндоларингеальная хирургия и микрохирургия уже давно выделилась во всем мире практически в отдельную специальность в оториноларингологии.

В нашей клинике лазерные методики эндоларингеальной хирургии разрабатываются и применяются более 20 лет. Используется диодный лазер для лечения папилломатоза, полипоза голосовых складок, отека Рейнке–Гаека, кист различной локализации, выраженных гиперкератозов, доброкачественных новообразований, деформирующих рубцов и мембран.

При операции проводили комбинированную местную анестезию в сочетании с эндотрахеальной общей анестезией. Инжекционная искусственная вентиляция легких – с временным прерыванием вентиляции легких.

С помощью фибробронхоскопа производили реканализацию просвета гортани и трахеи при сужении ее экзофитными

опухолями, рубцами или склеромными массами, а также внутритканевой прогрев склеромных инфильтратов.

Доброкачественные новообразования различных размеров удаляли воздействием излучения лазером целиком, в пределах здоровых тканей, или производили лазерную деструкцию основания новообразования в пределах здоровых тканей. При удалении кист различной локализации в гортани и гортаноглотке проводили деструкцию передней, хорошо обозримой и хирургически наиболее доступной стенки кисты, а затем «прогрев» полости кисты, после чего стенки последней спадаются и в дальнейшем подвергаются рубцеванию.

Оперативное вмешательство по поводу полипоза гортани и отека Рейнке–Гаека представляет собой испарение отслоившегося или гиперплазированного эпителия голосовой складки на всем протяжении. Через 1,5–2 мес в гортани практически не остается никаких следов хирургического вмешательства.

Раковая опухоль, не выходящая за пределы этажа гортани, иссекали окаймляющим разрезом лазерного луча и удаляли цельным конгломератом с последующим морфологическим исследованием. Хирургическое вмешательство в этих случаях, как правило, дополняли лучевой терапией.

Лазерная рана в гортани и трахее заживает в сроки от 5 сут до 3 нед., в зависимости от объема разрушенных тканей. На месте воздействия остается нежный звездчатый рубец или кратерообразный дефект, покрытый соединительной тканью.

Больные хорошо переносят вмешательство и не испытывают сильной боли и выраженного дискомфорта в послеоперационном периоде.

Эндоскопические лазерные вмешательства в гортаноглотке, гортани и трахее выгодно отличаются от традиционных практически сухим операционным полем, экономным и щадящим воздействием на орган в целом и значительным сокращением количества рецидивов в отдаленном периоде.

Лапченко А.С., Кучеров А.Г., Ордер Р.Я.

ЛЕЧЕНИЕ ОСТРЫХ ВОСПАЛИТЕЛЬНЫХ ЗАБОЛЕВАНИЙ ГОРТАНИ И ИХ ГНОЙНЫХ ОСЛОЖНЕНИЙ МЕТОДОМ АНТИМИКРОБНОЙ ФОТОДИНАМИЧЕСКОЙ ТЕРАПИИ

Кафедра оториноларингологии л/ф ГБОУ ВПО РНИМУ, г. Москва, Россия

Lapchenko A.S., Kucherov A.G., Order R.Ya. (Moscow, RUSSIA)

THE TECHNIQUE OF ANTIMICROBIAL PHOTODYNAMIC THERAPY FOR TREATING ACUTE INFLAMMATORY DISEASES IN THE LARYNX AND THEIR PURULENT COMPLICATIONS

В последние несколько лет значительно участились случаи воспалительных заболеваний гортани. Это может быть связано с увеличением количества и разнообразия вирусных заболеваний верхних дыхательных путей, факторами общего и местного переохлаждения организма, снижением иммунитета, приводящим к активизации патогенной микрофлоры. Важную роль в патогенезе заболеваний гортани играют травмы и ранения органов шеи, являющиеся входными воротами для микроорганизмов из внешней среды.

Особое место среди заболеваний гортани занимают отечно-инфильтративный ларингит и его гнойные осложнения – флегмонозный ларингит, абсцесс надгортанника и абсцесс черпало-надгортанных складок.

Прогрессивными методами лечения острых воспалительных заболеваний гортани и их гнойных осложнений является лазерная и магнитолазерная терапия, экстракорпоральное лазерное или ультрафиолетовое облучение крови, а также антимикробная и противовоспалительная фотодинамическая терапия (АФДТ).

Положительные результаты лечения гнойно-воспалительных заболеваний методом фотодинамической терапии показывают высокую эффективность данного метода. При этом отмечено отсутствие осложнений и резистентности к антимикробной фотодинамической терапии, а также возможность проведения повторных курсов лечения. Несмотря на очевидные преимущества антимикробной ФДТ, методик, посвященных лечению воспалительных заболеваний гортани данным методом, нет.

На кафедре оториноларингологии лечебного факультета РНИМУ им. Н.И.Пирогова был разработан метод лечения острых воспалительных заболеваний гортани и их гнойных осложнений методом фотодинамического воздействия. Так, в качестве фотосенсибилизатора был использован метиленовый синий. Основная задача исследования – разработка метода доставки и фиксации фотосенсибилизатора на воспаленных тканях гортани. Существующие до настоящего времени формы фотосенсибилизатора метиленовый синий (гель, раствор) не позволяли в нужном объеме добиться возможности доставки фотосенсибилизатора в полость гортани и в полость абсцесса гортани. Было предложено использовать метиленовый синий на основе крахмала в концентрации 0,5%. В качестве инструмента для доставки фотосенсибилизатора в полость гортани был модифицирован инсуффлятор для порошкообразных лекарственных средств. Источником света и «активатором» фотосенсибилизатора выступил полупроводниковый терапевтический лазер для ФДТ АЛОД-01 «Гранат» (длина волны – 0,685 мкм). Методика заключалась в следующем: после вскрытия абсцесса язычной поверхности надгортанника и эвакуации гнойного содержимого в полость абсцесса и полость гортани наносили фотосенсибилизатор метиленовый синий на основе крахмала методом инсуффляции, экспозиция 10 мин. Затем в полость абсцесса устанавливали проводник с рассеивающей насадкой. Параметры лазерного излучения подбирали индивидуально, в зависимости от выраженности и распространенности гнойно-воспалительного процесса в гортани (не ниже 0,18 Вт, 3 мин с плотностью энергии 21,0–28,0 Дж/см^2). Всем пациентам проводили от 3 до 5 процедур.

Таким образом, применение фотосенсибилизатора метиленовый синий на основе крахмала в сочетании с методом доставки фотосенсибилизатора посредством инсуффляции в полость гортани позволяет более эффективно окрасить воспаленные ткани гортани, повысить площадь воздействия фотосенсибилизатора и надежно фиксировать активное вещество на слизистой. Кроме того, применение ФДТ эндоларингиально позволяет за 3–5 сеансов добиться полного восстановления воспаленной слизистой оболочки и в достаточной мере ускорить выздоровление пациента, что, в свою очередь, значительно сокращает сроки госпитализации и повышает экономическую эффективность хирургического ЛОР-стационара.

Лапченко А.С., Кирасирова Е.А.

ВЕДЕНИЕ БОЛЬНЫХ ПОСЛЕ РЕКОНСТРУКТИВНЫХ ВМЕШАТЕЛЬСТВ НА ГОРТАНИ И ТРАХЕЕ

Кафедра ЛОР-болезней л/ф ГБОУ ВПО РНИМУ им. Н.И. Пирогова; ГБУЗ «Московский научно-практический центр оториноларингологии» ДЗМ им. Л.И. Свержевского, г. Москва, Россия

Lapchenko A.S., Kirasirova E.A. (Moscow, RUSSIA)

CARE FOR PATIENTS AFTER RECONSTRUCTIVE INTERVENTIONS ON THE LARYNX AND TRACHEA

С внедрением в ларингологию в последнее десятилетие новейших достижений науки и техники, а именно эндоскопического и лазерного оборудования, значительно расширились возможности органосохраняющих вмешательств на функционирующих структурах верхних дыхательных путей. Вместе с тем, остается весьма высоким процент послеоперационных воспалительных осложнений, ухудшающих качество жизни больных и влияющих на отдаленные результаты реабилитации при лечении заболеваний и травм гортани. В этой связи мы хотим поделиться нашим опытом восстановительного комплексного терапевтического лечения больных после экстренных и плановых хирургических вмешательств.

Прежде всего, необходимо создать охранительный режим для гортани (голосовой режим), рекомендовать больному не

напрягать голос, но не говорить шепотом, когда напряжение мышц гортани повышается. Необходимо также прекратить прием острой, соленой, горячей, холодной пищи, спиртных напитков, курение.

Лекарственная терапия направлена на купирование местного послеоперационного воспаления различных отделов гортани и предупреждение осложнений. Последнее применяется как местно, так и системно. Местно назначают эндоларингиальные вливания: физиологический раствор, раствор адреналина гидрохлорида 0,1%, физиологический раствор и суспензия гидрокортизона (преднизолона, дексаметазона); физиологический раствор, суспензия гидрокортизона и антибиотик; персиковое масло, суспензия гидрокортизона и диоксидин. В качестве антибиотика можно использовать: стрептомицин, линкомицин, аугментин. Вливания проводят гортанным шприцом, количество раствора не должно превышать 3 мл.

Суперфоноэлектрофорез гортани проводят с преднизолоном и аугментином, чередуя процедуры через день. Всего рекомендовано 10 процедур (преднизолон разводится в 20,0 мл физиологического р-ра, аугментин разводится в 20,0 мл физиологического р-ра непосредственно перед процедурой).

Назначают ингаляции с антибиотиками: стрептомицином, аугментином; с антисептиками: диоксидином 1%, гексоралом 0,1%, мирамистином 0,01%; стероидные противовоспалительные средства. Прекрасно действуют фитосборы: трава зверобоя продырявленного, цветки коровяка скипетрового, цветки липы сердцелистной, шалфей, трава мяты перечной, листья черемухи обыкновенной. Периодически применяются растворы протеолитических ферментов – трипсина, химотрипсина, лидазы. Продолжительность процедуры составляет 10–15 минут, до 10–15 процедур на курс лечения.

В качестве готовых антибактериальных и противовоспалительных препаратов местного действия можно использовать: «Биопарокс» – 4 ингаляции через 4 часа в течение 8–10 дней, таблетки «Ларипронт» – рассасывать во рту по 1 таблетке через 2–3 часа, спрей «Камиллазан» – 2 ингаляции 3 раза в день.

Для лечения послеоперационного воспаления в гортани успешно применяют низкоинтенсивное лазерное излучение. При этом используют гелий-неоновые и полупроводниковые лазерные приборы.

Методика состоит в том, что световод гелий-неонового лазера, после адренализации и местной аппликационной анестезии, проводят через полость носа и носоглотку в гортаноглотку или ретроградно через трахеостому и производят освещение полости гортани и трахеи в течение 5 мин. При этом требуется не более 5 ежедневных процедур для полного купирования явлений послеоперационного воспаления.

Полупроводниковые лазерные приборы используют, как правило, для чрескожного (наружного) лечения послеоперационного воспалительного процесса в гортани. Манипулятор лазера устанавливают на кожу передней поверхности шеи в проекции гортани. При этом с лазером можно использовать и магнитную насадку. Процедуру проводят ежедневно, в течение 3–5 дней, экспозиция – 2 мин, частота – 100 Гц.

В лечении послеоперационных воспалений часто используют светолечение. Для этого применяют светодиодные приставки к терапевтическим лазерам или аппараты типа АФС красного и синего диапазонов. Лечение заключается в контактном воздействии на область правой и левой пластин щитовидного хряща или щито-перстневидной связки в течение 2 мин в красном спектре, мощностью до 200 мВт. Кроме того, облучают всю переднюю поверхность шеи в течение 1 мин в синем спектре, мощностью до 80 мВт.

По нашему мнению, послеоперационное комбинированное лечение воспалительного процесса в гортани и трахее значительно сокращает сроки заживления раны, восстановления в функции органа, позволяет значительно понизить риск возникновения рубцовых осложнений в отдаленном периоде.

Лихачева Е.В.

НОВЫЕ ВОЗМОЖНОСТИ КОМПЛЕКСНОГО ЛЕЧЕНИЯ ПОЛИПОЗА НОСА ПРИ ПОМОЩИ ХИРУРГИЧЕСКОГО ЛАЗЕРНОГО АППАРАТА «ЛАЗЕРМЕД»

ГБУЗ ГКБ № 61, г. Москва, Россия

Likhacheva E.V. (Moscow, RUSSIA)

NEW POSSIBILITIES FOR THE COMPLEX TREATMENT OF NASAL POLYPOSIS WITH SURGICAL LASER APPARATUS «LASERMED»

Лечение полипоза носа – одна из актуальнейших проблем оториноларингологии.

Применение хирургического лазерного излучения позволяет паллиативно удалять полипы в полости носа у пациентов. С расширением возможностей работы аппарата «Лазермед» можно улучшить результаты комплексного лечения данного заболевания. *Цель работы* –оптимизация и повышение эффективности лечения полипоза носа, улучшение качества жизни пациента.

Материалы и методы. В качестве источника излучения применяли лазерный хирургический медицинский аппарат «Лазермед-1-01» (длина волны 1,06 мкм), показания: полипы полости носа при полипозном риносинусите. Пролечено 15 пациентов в возрасте от 32 до 70 лет. Применяли воздействие непосредственно на тело полипа, при этом наиболее предпочтительным было применение метода внутритканевой деструкции полипа. Лазерное излучение применяли в суперимпульсном режиме. После местной анестезии (р-ром лидокаина 10%) рабочий торец световодного волокна вводили в тело полипа, идя в направлении от дна к ножке, слегка изменяя направление движения рабочего торца. Как правило, для деструкции полипа до 1 см^3 требовалось не более 20 с непрерывного лазерного воздействия. При этом происходит практически полная вапоризация полипа и зачастую его удается извлечь на конце световодного волокна. Манипуляцию производили от 2 до 5 этапов в зависимости от количества и размеров полипов, но, учитывая безболезненность и отсутствие реактивных явлений, в амбулаторных условиях это не являлось недостатком. Рекомендовали осмотры каждые полгода, чтобы при появлении первых признаков рецидива провести коагуляцию и тем самым отдалить следующий рост полипов.

Результаты. После лечения наступало значительное улучшение носового дыхания, реактивные явления практически отсутствовали за счет прецизионности суперимпульсного режима. У 7 пациентов (46,7%) удалось максимально очистить полость носа и восстановить носовое дыхание, у 5 (33,3) – носовое дыхание улучшено, у 3 (20%) – незначительное улучшение. Процедура бескровна, с минимальным дискомфортом для пациента, реактивные явления отсутствуют.

Наш наблюдения до 1 года позволяют сделать предварительные выводы о целесообразности применения излучения полупроводникового хирургического лазера длиной волны 1,06 мкм в суперимпульсном режиме для удаления полипов полости носа.

Мусатенко Л.Ю.

YAG-HO (ГОЛЬМИЕВЫЙ) ЛАЗЕР В ЛЕЧЕНИИ БОЛЬНЫХ ВАЗОМОТОРНЫМ РИНИТОМ

ГБУЗ МО «Московский областной научно-исследовательский клинический институт им. М.Ф. Владимирского», г. Москва, Россия

Musatenko L.Yu. (Moscow, RUSSIA)

YAG-HO LASER FOR TREATING PATIENTS WITH VASOMOTOR RHINITIS

В последние годы в нашей стране и за рубежом продолжает сохраняться стойкая тенденция к росту численности больных вазомоторным ринитом (ВР). Современные способы лечения данной патологии не всегда эффективны, о чем свидетельствует большое число лиц повторно обращающихся за медицинской

помощью. Таким образом, проблема лечения больных ВР была и остается актуальной. *Цель исследования:* повысить эффективность лечения больных ВР применением метода подслизистой деструкции носовых раковин излучением YAG-Ho-лазера (λ – 2,09 мкм), отечественной установки СТН-10.

В условиях ЛОР-клиники МОНИКИ с 2012-го по 2014 гг. данный метод применен в лечении 96 больных ВР в возрасте от 12 до 62 лет с длительностью течения заболевания от 1,5 до 15 лет. Обследование пациентов включало изучение жалоб, анамнеза, проведение общего и оториноларингологического осмотра, определение функционального состояния носа, традиционное лабораторное и рентгенологическое исследование.

Всем пациентам лазерное хирургическое лечение проводили в условиях местной анестезии. Несмотря на то, что 65 (67,7%) из них имели сопутствующую патологию внутренних органов и систем организма, ни в одном случае во время и по окончании операции осложнений не наблюдали. Средняя продолжительность операции составила 15 мин. В послеоперационном периоде реактивные явления со стороны слизистой оболочки носа были выражены незначительно. Прогрессивное убывание субъективной симптоматики ВР, восстановление риноскопической картины, показателей основных функций носа констатировали на третьи сутки после операции. Спустя месяц положительный эффект от проведенного хирургического лечения (отсутствие жалоб, восстановление основных функций носа) констатировали в 93,7% случаев. Через 1 год после операции он сохранялся у 89,5% пациентов.

Таким образом, лечение больных ВР методом, основанным на применении YAG-Ho-лазера, характеризуется отсутствием осложнений, быстрым убыванием субъективной симптоматики заболевания, восстановлением риноскопической картины, функционального состояния носа, выраженным и стойким положительным эффектом.

Наседкин А.Н.

ЛАЗЕРНАЯ ХИРУРГИЯ ХРАПЕНИЯ (17-ЛЕТНИЙ ОПЫТ)

Кафедра оториноларингологии ФУВ ГБУЗ МОНИКИ им. М.Ф. Владимирского, г. Москва, Россия

Nasedkin A.N. (Moscow, RUSSIA)

LASER SURGERY FOR TREATING SNORING (17-YEAR EXPERIENCE)

Этиология, патогенез и клиника храпения хорошо изучены. Возникновение у храпящего остановок дыхания (синдром обструктивного апноэ сна – СОАС) является угрозой жизни. Как правило, хирургическое вмешательство у храпящего пациента направлено на восстановление адекватного просвета дыхательных путей и устранение вибрации тканей мягкого неба. Собственный 17-летний опыт убеждает в эффективности лазерной хирургии храпения с СОАС.

Цель: совершенствование способов лазерной хирургии в целях повышения эффективности лечения больных с храпением.

Материал и методы. С 1997-го по 2014 гг. амбулаторно, в условиях местной анестезии лазерная увулопалатопластика (ЛУПП) была проведена 6477 храпящим больным (3546 мужчин, 2931 женщина) в возрасте от 18 до 73 лет. Использовали излучение CO_2-лазера (λ – 10,6 мкм, 7–12 Вт) только в режиме «суперпульс» и ИАГ-гольмиевого лазера (λ – 2,09 мкм, 1–1,5 Дж, 10–12 Гц). Лазерным лучом наносили строго дозируемые по глубине, объему и топографии лазерные раны, которые позднее приводили к изменению плотности и конфигурации мягкого неба за счет рубцовой импрегнации. Одномоментно всегда проводили увулотомию. Противопоказаниями к ЛУПП являлись ОРВИ, ангина, герпес и другие инфекции или острые состояния, гипертонический криз, нарушения со стороны свертывающей системы крови.

Результаты. Исчезновение СОАС и храпения после однократной ЛУПП отмечали у 79% (5117) пациентов. Повторная операция, проводимая не ранее трех месяцев после первой, способствовала увеличению эффективности до 96–98%. В редких случаях (≈4–2%) лазерная операция не давала желаемого результата. В послеоперационном периоде (10–12 суток) отмечали воспаление средней и легкой степени в области мягкого неба, сопровождающееся болью при глотании. Кроме местно санирующих и аналгезирующих средств, терапию не проводили. После ЛУПП не было случаев нарушения разделительной функции мягкого неба.

Заключение. Лазерная увулопалатопластика (ЛУПП) является высокоэффективным и функционально щадящим способом лечения храпения с СОАС, что подтверждается глубиной катамнеза и большим количеством наблюдений.

Наседкин А.Н.[1], Грачев Н.С.[2], Логунова Е.В.[1]

ЛАЗЕРНАЯ ХИРУРГИЯ ХРОНИЧЕСКИХ ГИПЕРТРОФИЧЕСКИХ, ВАЗОМОТОРНЫХ И АЛЛЕРГИЧЕСКИХ РИНИТОВ

[1] ЛОР-кафедра ФУВ ГБУЗ МО МОНИКИ им. М.Ф. Владимирского, г. Москва, Россия; [2] ФНКЦ детской гематологии, онкологии и иммунологии им. Д. Рогачева, г. Москва, Россия

Nasedkin A.N., Grachev N.S., Logunova E.V. (Moscow, RUSSIA)

LASER SURGERY FOR TREATING CHRONIC HYPERTROPHIC, VASOMOTOR AND ALLERGIC RHINITIS

Отмечается тенденция к росту числа больных с различными формами гиперпластических ринитов, что заставляет специалистов искать новые способы их лечения. Инструментальная хирургия, гальванокаустика, криохирургия, ультразвуковая дезинтеграция, электрохирургия радиочастотного диапазона и лазерная хирургия – это перечень только хирургических способов, осуществляемых путем инвазивного воздействия на слизистую оболочку полости носа в целях уменьшения ее объема.

Цель. Внедрение в клиническую практику нового максимально щадящего способа лазерной хирургии, приводящего к уменьшению объема слизистой оболочки носовых раковин, расширению просвета носовых ходов и улучшению дыхания носом.

Материал и методы. Обследовано и пролечено 186 пациентов с хроническим гипертрофическим, вазомоторным и аллергическим ринитами (возраст от 15 до 67 лет). Лечение проводили с помощью излучения КТР-лазера (λ – 0,532 мкм, 2 Гц, 2 Дж в импульсе). Особенность излучения – пик поглощения в красной зоне спектра, т.е. кровью. Под воздействием излучения КТР-лазера происходит ограниченное по объему склерозирование сосудистого русла кавернозных тел, что приводит к общему уменьшению объема слизистой оболочки носовых раковин при сохранении функции эпителия (патент РФ №2360636, 2009 г.). Контрольная группа (50 пациентов) представлена аналогичными больными, но оперированными с помощью излучения Ho:YAG-лазера (λ – 2,09 мкм, 10 Гц, 1 Дж), успешно применяемого в ЛОР-клинике МОНИКИ для лечения подобных больных в течение последних десяти лет.

Результаты. Нормализация дыхания носом по объективным и субъективным данным после воздействия излучения КТР-лазера отмечена на 7–10-е сут, а после Ho:YAG-лазера – на 16–20-е сут, при этом в контрольной группе у 12 пациентов после лазерного воздействия отмечали кровотечение, купированное передней тампонадой, а у 5 – через 6–8 мес. возобновилось затруднение дыхания носом.

Заключение. В настоящее время «золотым стандартом» лечения хронических гипертрофических, вазомоторных и аллергических ринитов можно считать способ, в основе которого лежит применение излучения КТР-лазера, позволяющего неинвазивно воздействовать на слизистую оболочку носа в любом необходимом объеме.

Самбулов В.И.

ЛАЗЕРОХИРУРГИЯ ГЛОМУСНЫХ ОПУХОЛЕЙ СРЕДНЕГО УХА

ГБУЗ МО МОНИКИ им. М.Ф. Владимирского, г. Москва, Россия

Sambulov V.I. (Moscow, RUSSIA)

LASER SURGERY FOR GLOMUS TUMOURS IN THE MIDDLE EAR

Гломусная опухоль среднего уха – достаточно редкое заболевание, но среди доброкачественных новообразований данной локализации по частоте проявления занимает первое место. До последнего времени считалось, что основным методом лечения больных с сосудистыми опухолями является хирургический.

Однако сложность и травматичность хирургического доступа, высокий риск возникновения осложнений, в том числе и массивных интраоперационных кровотечений, препятствуют радикальному удалению опухоли, что и способствовало поиску новых методов воздействия на гломусные опухоли среднего уха.

Мы располагаем опытом лечения 17 больных (все женщины в возрасте от 45 до 66 лет) с гломусной опухолью среднего уха. С 2000-го по 2005 гг. мы прооперировали 5 пациентов, применяя сочетанный подход: поэтапно (послойно) производили деструкцию опухоли с помощью серий импульсов излучения ИАГ-Но-лазера (длина волны – 2,09 мкм) в контактном режиме с последующим инструментальным удалением струпа. Рецидив опухоли обнаружен у одной пациентки через два года после операции.

С 2006 г. для удаления гломусной опухоли мы используем излучение КТР-лазера (длина волны – 0,53 мкм) единичными импульсами с энергией последнего – 3,0 Дж, удерживая под операционным микроскопом торец световода диаметром 600 мкм на расстоянии от 8 до 1 мм от поверхности опухоли, добиваясь эффекта коагуляции, контролируя при этом площадь и глубину воздействия. В случае возникновения кровотечения гемостаз осуществляли серией импульсов (от 2 до 5) в точку кровотечения. Из 12 пациентов у четверых через 1 год диагностирован рецидив опухоли, что потребовало повторного вмешательства с хорошими отдаленными результатами.

Проведенный нами анализ показал, что использование излучения КТР-лазера позволяет прецизионно воздействовать на гломусную опухоль, что уменьшает возможность возникновения осложнений и способствует значительному снижению кровоточивости. Так, если при инструментальном удалении опухоли с использованием ИАГ-Но-лазера кровопотеря составляла 400–500 мл, то при воздействии КТР-лазера – 20–200 мл. В целом же такая операция отличается повышенной технологичностью и эффективностью и показана при гломусных опухолях типа «А», «В» (по классификации U. Fisch, D. Mattox – 1988).

Лазерные технологии в стоматологии
Laser Technologies in Dentistry

Ефанов О.И., Суханова Ю.С., Володина Е.В.

ЛАЗЕРНАЯ СТИМУЛЯЦИЯ ЭПИТЕЛИЗАЦИИ ПРИ КРАСНОМ ПЛОСКОМ ЛИШАЕ СЛИЗИСТОЙ ОБОЛОЧКИ ПОЛОСТИ РТА

МГМСУ, кафедра физиотерапии, г. Москва, Россия

Yefanov O.I., Sukhanova Yu.S., Volodina E.V. (Moscow,RUSSIA)

LASER STIMULATION OF EPITHELISATION OF THE ORAL MUCOUS IN LICHEN RUBER PLANUS

Красный плоский лишай в эрозивной форме – частая патология слизистой оболочки полости рта, при которой на гиперемированном фоне определяются эрозии, язвы, покрытые фибринозной пленкой. Она возникает как осложнение типичной и экссудативно-гиперемической форм в результате эрозирования поверхности папул вследствие травмирования участков выраженного воспаления. В ряде случаев лечение не избавляет больных от рецидивов заболевания, которые возникают в различные сроки после его прекращения.

Цель работы: определить эффективность лазерного излучения (ЛИ) разной длины волны в комплексном лечении красного плоского лишая полости рта. Выделено 4 группы по 8–10 больных: 1 – медикаметозная терапия (контрольная); 2 – на фоне медикаментозной терапии воздействовали КЛИ (0,63 мкм) от АЛТ «Мустанг» через насадку С-1-1 головки КЛО3 мощностью 5 мВт по 2 мин на поле; 3 – назначали ИКЛИ (0,89 мкм), 5 Вт, частотой 80 Гц по 2 мин на поле. Больным 2-й и 3-й групп для десенсибилизации и стимуляции иммунитета после вышеуказанных процедур проводили надвенное облучение левой лучевой вены: ИКЛИ (0,89 мкм), в непрерывном режиме, 20 мин. Курс лечения составлял 10 ежедневных процедур. У больных контрольной группы местная и общая медикаментозная терапия позволяла устранить боль, отек, гиперемию, эрозии и язвы к 10–12-му дню. При воздействии КЛИ на 3-й день исчезали боли, отек, снижалась гиперемия, к 5-му дню появились островки эпителизации, которые интенсивно расширялись к 6–10-му дню. ИКЛИ у больных третьей группы способствовало устранению клинических проявлений к 4–5-му дню, на 5–6-й день появлялись очаги эпителизации, которая завершалась без рубцевания к 8–11-му дню. Таким образом, инфра- и красное ЛИ в сочетании с традиционной медикаментозной терапией дает лучший клинический эффект, стимулируя регенерацию эпителия слизистой оболочки полости рта, сокращает сроки излечения в 1,5–2 раза, что особенно важно. Частота рецидивов снизилась более чем в 2 раза. Полученные результаты демонстрируют высокую эффективность предложенной методики, поэтому она рекомендуется к применению в комплексной терапии красного плоского лишая.

Ефанов О.И., Суханова Ю.С.

ОПТИМИЗАЦИЯ ДОЗИРОВАНИЯ МАГНИТО-ИНФРАКРАСНОЙ ЛАЗЕРНОЙ ТЕРАПИИ ПРИ ПАРОДОНТИТЕ

МГМСУ, кафедра физиотерапии, г. Москва, Россия

Yefanov O.I., Sukhanova Yu.S. (Moscow, RUSSIA)

OPTIMIZATION OF DOSAGE FOR THE MAGNET-INFRARED LASER THERAPY IN PARADONTITIS

В развитии заболеваний пародонтита ведущую роль играют нарушения регионарного кровообращения. Включение в комплексную терапию пародонтита физических факторов является патогенетически обоснованным, поскольку реализация лечебного эффекта происходит на уровне микроциркуляторного звена. В связи с этим применение магнито-инфракрасной лазерной терапии (МИЛ-терапии) является перспективным.

Цель работы: оптимизация показателей дозирования МИЛ-терапии при лечении пародонтита в зависимости от

стадии процесса. Под нашим наблюдением находилось 38 больных пародонтитом средней степени в возрасте от 39 до 53 лет, причем с воспалением в острой стадии – 18 (1-я группа), в подострой – 20 (2-я группа). Клиническая картина характеризовалась наличием гиперемии, отечности десен, в острой стадии – выделением экссудата из пародонтальных карманов, подвижностью зубов. После традиционной местной терапии пародонтита применяли от аппарата «Рикта» МИЛ-излучение (0,89 мкм) светодиодное красное (0,6–0,7 мкм), инфракрасное (0,81 мкм) и постоянное магнитное поле (35 мТл) по 2 мин на зону, которое подводили непосредственно к альвеолярной десне верхней и нижней челюсти через оптическую насадку. Суммарное воздействие на 6 зон составляло 12 мин, назначали стандартные параметры воздействия, но у половины больных обеих групп использовали частоту 50 Гц, а у второй половины – частоту 1000 Гц. На курс лечения назначали 10–12 процедур, которые проводили ежедневно или через день. К 6–8-й процедуре у больных 1-й группы купирование острых воспалительных явлений при использовании частоты 50 Гц наступило у 46% больных, а при частоте 1000 Гц – у 78%. 75% пациентов 2-й группы отметили значительное улучшение к 5–7-й процедуре при частоте 50 Гц и 60% – при частоте 1000 Гц. К 10–12-й процедуре отмечали стабилизацию процесса. Таким образом, низкие частоты (50 Гц) способствовали устранению воспаления десны и репарации тканей при подостром воспалении, тогда как высокие частоты (1000 Гц) оказывали преимущественно аналгезирующее и противоотечное действие, поэтому их предпочтительнее назначать при остром воспалительном процессе в тканях пародонта.

Коровкина А.Н., Коровкин В.В.

ЛАЗЕРНАЯ ДИАГНОСТИКА МИКРОЦИРКУЛЯЦИИ ТКАНЕЙ ПАРОДОНТА

ООО «Институт управления медицинскими рисками и оптимизации страхования» (ООО «МЕДИС»), филиал, г. Калининград, Россия

Korovkina A.N., Korovkin V.V. (Kaliningrad, RUSSIA)

LASER DIAGNOSIS OF PARADONTUM TISSUE MICROCIRCULATION

Цель: изучение эффективности метода лазерной допплеровской флоуметрии (ЛДФ) в диагностике заболеваний пародонта.

Материал и методы. Обследование системы микроциркуляции проводилось у 35 больных. Все больные были поделены на три группы в соответствии с выраженностью воспалительного процесса тканей пародонта. В 1-ю группу (11 человек) – входили больные с диагнозом хронический генерализованный гингивит легкой степени. Во 2-ю группу (12 человек) – входили больные с диагнозом хронический пародонтит легкой степени. В 3-ю группу (контроль) входили лица (12 человек) не имеющие патологии тканей пародонта. Исследование проводили с помощью аппарата ЛАКК-02 (НПП «ЛАЗМА»). Оценку проводили на основании показателей – E_0 (относительная энергия), а также нелинейно динамических показателей – (фрактальной размерности (D_0, R/S), энтропии (H_0, H_i), анализа фазовых портретов ЛДФ-грамм (D_2, D_2H) .

Результаты. В ходе проводимой диагностики лазерной допплеровской флоуметрии было обнаружено, что для 1-й группы больных характерны нормоперфузионный, мультистабильный, колебательный и высокоэнергетический режим; устойчивая система фрактальной размерности (D_0) и нерегулярные осцилляции (R/S), гиперхаотичность (H_0, H_i), сниженные нелинейные параметры и упрощенно хаотический фазовый портрет (D_2, D_2H). Для 2-й группы больных характерны гипоперфузионный, смешанный, гипоэнергетический колебательный режим; устойчивая система фрактальной размерности (D_0) и нерегулярные осцилляции (R/S), гипохаотичность (H_0, H_i), нормированные нелинейные параметры и упрощенно хаотический фазовый портрет (D_2, D_2H). Для 3-й группы характерны нормоперфузионный, мультистабильный, нормоэнергетический колебательный режим, устойчивая система фрактальной размерности (D_0) и регулярные осцилляции (R/S), нормированная хаотичность (H_0, H_i), нормированные нелинейные параметры и хаотический фазовый портрет (D_2, D_2H).

Заключение. ЛДФ – неинвазивный метод диагностики, позволяющий осуществить количественную оценку динамического состояния важнейших ключевых компонентов микроциркуляторно-тканевой системы тканей пародонта.

Людчик Т.Б., Ляндрес И.Г., Шкадаревич А.П., Базык-Новикова О.М.

ЛАЗЕР В ХИРУРГИИ ДОБРОКАЧЕСТВЕННЫХ ОБРАЗОВАНИЙ СЛЮННЫХ ЖЕЛЕЗ

Белорусский государственный медицинский университет, Белорусская медицинская академия последипломного образования, научно-производственное УП «НТЦ «ЛЭМТ» БелОМО», г. Минск, Беларусь

Ljudchik T.B., Ljandres I.G., Shkadarevich A.P., Basik-Novikova O.M. (Minsk, BELARUS)

LASERS IN THE SURGERY OF BENIGN NEOPLASMS IN THE SALIVA GLANDS

Обоснование и цель. Новообразования слюнных желез составляют 3% среди опухолей головы и шеи (Пачес А.И., 2009) и преимущественно локализуются в околоушной железе. Одним из путей снижения риска повреждения лицевого нерва, а также достижения стойкого гемо- и слюностаза в ходе операции является применение лазерной коагуляции сосудов и рассечение тканей. Использование излучения с длиной волны 810–980 нм и световодов малого диаметра позволяет контролировать зону некроза, ширина которой практически соответствует диаметру световолокна, а также добиваться получения тромба с высокой степенью адгезии.

Материалы и методы. В УП «НТЦ «ЛЭМТ» БелОМО» разработан портативный полупроводниковый лазер для стоматологии и челюстно-лицевой хирургии со световодной доставкой излучения, используемый в исследовании. Технические характеристики: длина волны – 940 ± 15 нм, мощность до 9 Вт, диаметр волокна – 400 ± 50 мкм, режимы работы: непрерывный, частотный, режим пиковых импульсов, масса – 1,2 кг. Предварительно *in vivo* на биотканях определены базовые параметры мощности излучения при коагуляции (4 Вт) и рассечении (3–4 Вт) в непрерывном режиме с экспозицией 2–4 с.

Результаты. Всего оперировано 8 пациентов с доброкачественными образованиями слюнных желез: 5 пациентов с опухолями околоушной железы в объеме частичной (2 пациента), субтотальной резекции (2 пациента) и паротидэктомии (1 пациент); 2 – с опухолями подчелюстной слюнной железы (экстирпация железы) и 1– опухолью малой слюнной железы неба. Лазерное излучение применяли с целью диссекции жировой и железистой ткани, для коагуляции сосудов и закрытия просвета слюнных протоков.

Заключение. Первый опыт применения лазерных технологий в хирургии слюнных желез показал, что они обеспечивают повышение качества оперативных вмешательств (сухое операционное поле, отсутствие послеоперационных сером, незначительный послеоперационный отек тканей) и существенно сокращают время операции. Использованные мощности и режимы являются оптимальными для оперативных вмешательств на слюнных железах. Данное сообщение имеет предварительный характер и является фрагментом клинико-экспериментального исследования.

Мишота Л.Б.

ИЗУЧЕНИЕ ЭФФЕКТИВНОСТИ ПРИМЕНЕНИЯ СВЕТОВОГО ИЗЛУЧЕНИЯ РАЗЛИЧНЫХ ДЛИН ВОЛН ПРИ ЛЕЧЕНИИ ПУЛЬПИТА В ПОСТОЯННЫХ ЗУБАХ С НЕСФОРМИРОВАННЫМИ КОРНЯМИ У ДЕТЕЙ

Московский государственный медико-стоматологический университет им. А.И. Евдокимова, г. Москва, Россия

Mishota L.B. (Moscow, RUSSIA)

STUDIES ON THE EFFECTIVENESS OF LIGHT IRRADIATION WITH VARIOUS WAVELENGTHS FOR TREATING PULPITIS IN PERMANENT TEETH WITH UNFORMED ROOTS IN CHILDREN

Задачей стоматолога при лечении хронического пульпита в постоянных зубах с незаконченным формированием корней является сохранение жизнеспособности корневой пульпы и возможность физиологического завершения роста корня. Для повышения качества лечения постоянных зубов с несформированными корнями в настоящее время широко используют физиотерапию. *Целью* настоящей работы является повышение эффективности лечения пульпита у детей в постоянных зубах с незавершенным формированием корней за счет применения светового излучения различных длин волн.

С этой целью было проведено обследование и лечение 55 пациентов с пульпитом постоянных зубов с несформированными корнями в возрасте от 6 до 14 лет. Диагноз ставился на основании жалоб, клинической картины, показаний электроодонтодиагностики и данных рентгенологических исследований. Перед наложением лечебной прокладки в 1-й группе было проведено воздействие на вскрытую пульпу красным светом (длина волны 630 нм), во 2-й группе – синим светом (470 нм), а в 3-й группе сочетанием синего (470 нм) и зеленого света (530 нм). Продолжительность светового воздействия – 1 мин. В 4-й группе воздействие световым излучением не назначали. Обследование пациентов проводили спустя 1, 3, 6, 12 мес., а затем каждые 6 мес. до полного формирования корня.

При анализе результатов установлено, что менее благоприятная ситуация сложилась в 4-й контрольной группе – у 40% пациентов в течение 1 мес. появились признаки воспаления и требовалось эндодонтическое лечение. В 1-й группе неблагоприятные исходы лечения наблюдали у 27% пациентов, во 2-й группе – у 17 % больных. Наиболее благоприятная ситуация сложилась в 3-й группе, где наблюдали отсутствие жалоб и постепенное снижение показателей электроодонтодиагностики, а по данным рентгенологического обследования наблюдали рост корня в длину и закрытие верхушечного отверстия.

Таким образом, применение светового излучения различных длин волн способствует повышению результативности лечения пульпита у детей с несформированными корнями, что проявляется снижением количества осложнений и снижением процента неблагоприятных исходов, причем наиболее благоприятный эффект мы наблюдали в той группе, где проводили сочетанное воздействие синего и зеленого света.

Морозова Е.А., Тарасенко С.В., Тарасенко И.В., Гарипов Р.Д.

АНАЛИЗ СКАНИРУЮЩЕЙ ЭЛЕКТРОННОЙ МИКРОСКОПИИ ПОВЕРХНОСТЕЙ ИМПЛАНТАТОВ ПОСЛЕ ЛАЗЕРНОГО ВОЗДЕЙСТВИЯ

Кафедра факультетской хирургической стоматологии ГБОУ ВПО «Первый МГМУ им. И.М. Сеченова» Минздрава России; ООО «Стоматологический инновационный центр «Павлово», г. Москва, Россия

Morozova E.A., Tarasenko S.V., Tarasenko I.V., Garipov R.D. (Moscow, RUSSIA)

ANALYSIS OF FINDINGS AFTER SCANNING ELECTRONIC MICROSCOPY OF IMPLANT SURFACES AFTER LASER IRRADIATION

Обоснование. Актуальность лечения пациентов с патологией пародонта возрастает в связи с широкой распространенностью дентальной имплантации и, соответственно, контингент пациентов, страдающих воспалительными заболеваниями пародонта, пополняется за счет пациентов с периимплантитом. Использование для проведения профессиональной гигиены и кюретажа пародонтальных карманов агрессивных металлических инструментов и химических агентов неблагоприятно влиет на поверхность имплантатов. Применение современных хирургических лазерных технологий может способствовать решению этой проблемы.

Цель исследования – сравнить поверхности имплантатов после лазерного воздействия.

Материалы и методы исследования. В работе использовали эрбиевый, неодимовый, CO_2-, КТР- и диодный лазеры. В качестве объектов для проведения исследования мы использовали титановые дентальные имплантаты, сканирующий электронный микроскоп (СЭМ) LEO 1420 (VP). Анализ микродизайна поверхности имплантата после лазерного воздействия осуществляли как в точке размером 2–5 мкм, так и по произвольно задаваемой площади.

Результаты. В результате экспериментального исследования по данным сканирующей электронной микроскопии при изучении поверхности имплантатов мы наблюдали более грубые нарушения целостности поверхности имплантатов в результате воздействия неодимового лазера и самые незначительные изменения после воздействия КТР-лазера. Изменения на поверхности имплантатов характеризовались расплавлением поверхности имплантата и ее разрушением в зависимости от длины волны и режима работы лазера.

Заключение. Для проведения профессиональной гигиены полости рта и кюретажа пациентам с дентальными имплантатами и периимплантитом рекомендуется использование КТР-лазера.

Пиямов Р.Р., Тарасенко С.В., Морозова Е.А.

ЛЕЧЕНИЕ ПАЦИЕНТОВ С ПЕРИАПИКАЛЬНЫМИ ПОРАЖЕНИЯМИ ПУТЕМ СОЧЕТАННОГО ПРИМЕНЕНИЯ ER:YAG- И ДИОДНОГО ЛАЗЕРА ПОД КОНТРОЛЕМ ДЕНТАЛЬНОГО МИКРОСКОПА

Кафедра факультетской хирургической стоматологии ГБОУ ВПО «Первый МГМУ им. И.М. Сеченова», г. Москва, Россия

Pijamov R.R., Tarasenko S.V., Morozova E.A. (Moscow, RUSSIA)

TREATMENT OF PERIAPICAL LESIONS USING A COMBINED APPLICATION OF ER:YAG AND DIODE LASER UNDER THE CONTROL OF DENTAL MICROSCOPE

Цель. В настоящее время в связи с высокой частотой встречаемости среди населения проблема лечения пациентов с хроническими периапикальными поражениями зубов остается актуальной. Традиционные операции цистотомии и цистэктомии с резекцией верхушки корня путем применения роторных и режущих инструментов имеют ряд недостатков, приводящих к интра- и послеоперационным осложнениям. Предложенная нами методика сочетанного применения эрбиевого и диодного лазеров под контролем дентального микроскопа имеет интраоперационные преимущества, позволяет снизить риски возможных осложнений и уменьшить сроки реабилитационного периода. Цель работы: повышение эффективности и качества хирургического лечения пациентов с хроническими периапикальными поражениями.

Материалы и методы. В нашем исследовании приняли участие 30 пациентов с периапикальными поражениями: 15 пациентов были оперированы по традиционной методике с использованием физиодиспенсера и скальпеля; 15 пациентов были оперированы с помощью эрбиевого Er:YAG-лазера (λ = 2940 нм) и диодного лазера (λ = 808 нм) с заданными параметрами на каждом этапе проведения операции, под контролем дентального микроскопа и электронной термометрии.

Результаты. Отмечали значительное снижение кровотечения во время операции, хорошую визуализацию операционного поля, незначительную воспалительную реакцию, отсутствие осложнений и рецидивов, снижение реабилитационного периода в послеоперационном периоде у пациентов после приме-

нения высокоинтенсивных лазеров под контролем дентального микроскопа. Наблюдали регенерацию костной ткани через 3 мес после операции. Температурные изменения при использовании диодного лазера зарегистрированы на уровне 28–31 °С.

Заключение. На основании данных клинических и лучевых и биохимических исследований доказано, что применение эрбиевого и диодного лазеров в комплексе с дентальным микроскопом улучшает результат лечения пациентов с периапикальными поражениями, благодаря меньшему травмированию тканей, четкой визуализации операционного поля.

Степанов М.А., Тарасенко С.В.

ПРИМЕНЕНИЕ ВЫСОКОИНТЕНСИВНЫХ ЛАЗЕРОВ В ХИРУРГИЧЕСКОМ ЛЕЧЕНИИ ПЛОСКОГО ЛИШАЯ ЧЕЛЮСТНО-ЛИЦЕВОЙ ОБЛАСТИ

Кафедра факультетской хирургической стоматологии Первого МГМУ им. И.М. Сеченова, г. Москва, Россия

Stepanov M.A., Tarasenko S.V. (Moscow, RUSSIA)

HIGH-LEVEL LASERS IN THE SURGICAL TREATMENT OF LICHEN PLANTUS OF THE MAXILLOFACIAL AREA

Обоснование. Лечение плоского лишая как предракового папуло-сквамозного заболевания неясной этиологии, поражающего слизистые оболочки, кожные покровы, волосы, ногти, должно быть комплексным, включающим по показаниям хирургический этап. Использование хирургических лазерных технологий позволяет избежать ряд недостатков, по сравнению с традиционным хирургическим методом лечения.

Цель: повышение эффективности хирургического лечения плоского лишая с использованием эрбиевого лазера.

Материалы и методы. Нами проведено хирургическое лечение 10 пациентов с эрозивно-язвенной и гиперкератотической формой плоского лишая с помощью эрбиевого лазера с длиной волны 2940 нм. Все пациенты были направлены на хирургическое лечение терапевтом-стоматологом при отсутствии эффекта консервативной терапии. Оперативное лечение проводили в режимах абляции и коагуляции (300 mJ 10 Hz и 150 mJ 10 Hz соответственно).

Результаты. У пациентов**,** лечение которых проводили с помощью лазера, отмечены интраоперационные преимущества: небольшая кровопотеря, хорошая визуализация операционной области, возможность иссечения только пораженной слизистой оболочки, ведение раны под фибринозной пленкой без закрытия иодоформным тампоном; болевой синдром, коллатеральный отек не выражены, эпителизация послеоперационной раны на 10–14-е сутки.

Заключение. Необходимо совершенствовать хирургическое лечение плоского лишая слизистой оболочки рта путем внедрения лазерных технологий. Это позволяет обеспечить хороший гемостаз по ходу разреза, стерильные условия операционной раны, визуально контролировать процесс деструкции ткани, минимизировать объем их повреждения и сократить сроки заживления. Всем пациентам с плоским лишаем показано динамическое наблюдение.

Тарасенко С.В., Макарова Е.В., Меликян А.Л.

ПРИМЕНЕНИЕ ЭРБИЕВОГО ЛАЗЕРА В АМБУЛАТОРНОЙ ХИРУРГИЧЕСКОЙ СТОМАТОЛОГИИ У ПАЦИЕНТОВ С РИСКОМ РАЗВИТИЯ КРОВОТЕЧЕНИЯ НА ФОНЕ НАРУШЕНИЙ ТРОМБОЦИТАРНОГО ГЕМОСТАЗА

Кафедра факультетской хирургической стоматологии Первого МГМУ им. И.М. Сеченова, г. Москва, Россия

Tarasenko S.V., Makarova E.V., Melikjan A.L. (Moscow, RUSSIA)

ERBIUM LASER IN THE OUT-PATIENT SURGICAL DENTISTRY IN PATIENTS HAVING THROMBOCYTIC HEMOSTASIS AND THE RISK FOR DEVELOPING BLEEDING

Обоснование и цель. При проведении хирургических манипуляций у пациентов с нарушениями гемостаза существует риск развития выраженного и длительного интра- и послеоперационного кровотечения. Оперативные вмешательства у этой категории пациентов в большинстве случаев принято проводить в условиях стационара после предварительной медикаментозной подготовки, с применением местных гемостатических средств. Для оптимизации помощи пациентам с риском развития кровотечения на фоне нарушения гемостаза целесообразно оценить эффективность применения лазерных технологий.

Материал и методы. В рамках исследования были обследованы и оперированы 74 пациента с нарушениями тромбоцитарного звена гемостаза, нуждающихся в хирургической стоматологической помощи. Все пациенты наблюдались у врача-гематолога, получали необходимую медикаментозную терапию. В предоперационном периоде было проведено клиническое, рентгенологическое и лабораторное обследования. В амбулаторных условиях пациентам было проведено хирургическое лечение по показаниям – удаления зубов, вскрытие поднадкостничного абсцесса, операции на мягких тканях полости рта. В работе мы использовали эрбиевый лазер OpusDuo Aqualite EC с длиной волны 2940 нм.

Результаты. У всех пациентов во время операции отмечали повышенную кровоточивость из сосудов микроциркуляторного русла. При использовании эрбиевого лазера удалось добиться надежного гемостаза, кровотечения в послеоперационном периоде не отмечали, практически отсутствовал болевой синдром и коллатеральный отек мягких тканей.

Заключение. Отмечается высокая эффективность применения эрбиевого лазера для обеспечения надежного гемостаза у пациентов с риском развития кровотечения на фоне нарушений тромбоцитарного звена гемостаза.

Тарасенко С.В., Вавилова Т.П., Морозова Е.А., Тарасенко И.В.

ВЛИЯНИЕ ЛАЗЕРНОГО ИЗЛУЧЕНИЯ НА РЕГЕНЕРАЦИЮ ТКАНЕЙ ЧЕЛЮСТНО-ЛИЦЕВОЙ ОБЛАСТИ

Кафедра факультетской хирургической стоматологии ГБОУ ВПО «Первый МГМУ им. И.М. Сеченова» Минздрава России, кафедра биохимии МГМСУ им. А.И. Евдокимова; ООО »Стоматологический инновационный центр «Павлово», г. Москва, Россия

Tarasenko S.V., Vavilova T.P., Morozova E.A., Tarasenko I.V. (Moscow, RUSSIA)

INFLUENCE OF LASER IRRADIATION AT THE REGENERATION OF TISSUES IN THE MAXILLOFACIAL AREA

Цель работы. В настоящее время значительно выросла оперативная активность хирургической стоматологии, соответственно обострилась проблема заживления послеоперационных ран, восстановления костных дефектов, профилактика осложнений и возникновения рецидивов. Целью нашего исследования явилось изучение влияния лазерного излучения на регенерацию тканей челюстно-лицевой области.

Материалы и методы исследования. В экспериментальной работе на 392 животных проводили гистологическое и биохимическое исследование регенерации мягких и минерализованных тканей при воздействии лазерного излучения. В клинике эффективность лазерного излучения изучали при лечении 1117 пациентов с различными заболеваниями челюстно-лицевой области по данным клинических, лучевых, биохимических методов исследования.

Результаты. В результате исследований были выявлены различия репаративных процессов в лазерной и скальпельной ране. В результате экпериментального исследования по данным гистологического, биохимического исследования, микрофокусной рентгенографии раневой дефект, обусловленный лазерным облучением, по сравнению со скальпельным дефектом значительно быстрее проходит все стадии раневого процесса**.** Клинически в послеоперационном периоде после лазерного воздействия отмечали снижение болевого синдро-

ма, коллатерального отека, эпителизацию послеоперационной раны наблюдали в более ранние сроки на 5–6-е сутки. При использовании лазеров к 3 мес. наблюдали образование мягкого эластичного рубца без деформации, аналогичные результатам – при использовании традиционного метода.

Заключение. По данным клинико-экспериментального исследования было выявлено позитивное влияние лазерного излучения на регенерацию как мягких, так и минерализованных тканей.

Хурхуров Б.Р., Тарасенко С.В., Морозова Е.А.

ПРИМЕНЕНИЕ ХИРУРГИЧЕСКИХ ЛАЗЕРНЫХ ТЕХНОЛОГИЙ ПРИ АМБУЛАТОРНОМ ЛЕЧЕНИИ ПАЦИЕНТОВ С ГНОЙНО-ВОСПАЛИТЕЛЬНЫМИ ЗАБОЛЕВАНИЯМИ ЧЕЛЮСТНО-ЛИЦЕВОЙ ОБЛАСТИ

Кафедра факультетской хирургической стоматологии Первого МГМУ им. И.М. Сеченова, г. Москва, Россия

Khurkhurov B.R., Tarasenko S.V., Morozova E.A. (Moscow, RUSSIA)

SURGICAL LASER TECHNOLOGIES FOR TREATING PATIENTS WITH PURULENT-INFLAMMATORY DISEASES IN THE MAXILLOFACIAL AREA

Обоснование и цель. Актуальной проблемой в стоматологии остается лечение пациентов с гнойно-воспалительными заболеваниями челюстно-лицевой области. Использование хирургических лазеных технологий позволяет открыть новые возможности в оптимизации проводимого лечения. Целью нашего исследования явилось повышение эффективности хирургического лечения больных с гнойно-воспалительными заболеваниями применением лазерных технологий и методов микробиологического и иммунологического мониторинга.

Материалы и методы. Нами было проведено лечение 129 больных с острым гнойным периоститом, хроническим одонтогенным остеомиелитом, абсцедирующим фурункулом, нагноившейся эпидермальной кистой. При лазерных операциях применялся стоматологический лазер системы OpusDuo Aqualite EC, который включает в себя CO_2- и Er:YAG-лазеры.

Результаты. Было выявлено, что лазерное излучение в большей степени, чем традиционное лечение, оказывает благоприятное воздействие на регенерацию и купирование воспалительного процесса, ускоряет процесс санации послеоперационной раны от микроорганизмов, ее заживления, снижая риск возникновения вторичной инфекции и развития осложнений. Применение эрбиевого и углекислого лазеров у больных с гнойно-воспалительными заболеваниями челюстно-лицевой области способствует нормализации секреторных, гуморальных и клеточных механизмов защиты в полости рта.

Заключение. Использование CO_2- и Er:YAG-лазеров позволяет повысить эффективность комплексного лечения пациентов с гнойно-воспалительными заболеваниями челюстно-лицевой области, что подтверждается данными клинических, микробиологических, иммунологических и рентгенологических исследований.

Механизмы взаимодействия лазерного излучения с биотканями
Mechanisms of Laser Light Interaction with Biotissues

Алексеев Ю.В.[1], Миславский О.В.[2], Иванов А.В.[3], Шумилова Н.М.[1]

ИЗМЕНЕНИЕ ИММУНИЗИРУЮЩИХ СВОЙСТВ НЕКОТОРЫХ СТАФИЛОКОККОВЫХ АНТИГЕНОВ ПОД ВОЗДЕЙСТВИЕМ ЛАЗЕРНОГО ИЗЛУЧЕНИЯ ДЛИНОЙ ВОЛНЫ 1270 НМ

[1] ФГБУ «ГНЦ лазерной медицины ФМБА России», г. Москва, Россия; [2] ФГБУ «ГНЦ Институт иммунологии» ФМБА России, г. Москва, Россия; [3] ФГБУ «РОНЦ им. Н.Н.Блохина» РАМН, г. Москва, Россия

Alexeev Yu.V., Mislavsky O.V., Ivanov A.V., Shumilova N.M. (Moscow, RUSSIA)

CHANGES IN IMMUNIZING PROPERTIES OF SOME STAPHYLOCOCCUS ANTIGENS UNDER LASER IRRADIATION WITH WAVELENGTH 1270 MM

Исследовано действие лазерного излучения 1270 нм в основной полосе поглощения молекулярного кислорода («светокислородный эффект»), способного образовывать в водной среде синглетный кислород в результате прямой фотогенерации, на специфическое связывание иммуноглобулина G (IgG), содержащегося в сыворотке крови мышей-самок Balb/C, иммунизированных стафилококковыми клетками (антитела – АТ), с белковой фракцией из культуры тех же клеток Staphylococcus aureus (антигены – АГ). В дальнейшем исследована способность стафилококкового энтеротоксина А (СЭА) фирмы «Sigma» стимулировать специфический IgG-ответ у мышей при воздействии излучением 1270 нм. По результатам иммуноферментного анализа (ИФА) в первой серии экспериментов установлено, что угнетение реакции АГ+АТ происходит в основном за счет изменения структуры сыворотки крови, содержащей IgG (АТ), и в меньшей степени зависит от облучения белковой фракции стафилококка (АГ). Эффект угнетения реакции АГ+АТ носит пороговый характер по экспозиционной дозе облучения, при превышении которой наблюдается дозовая зависимость.

Во второй серии экспериментов по результатам ИФА также установлено достоверное ($p < 0,05$) снижение уровня содержания специфического IgG (АТ) при иммунизации мышей облученным СЭА по сравнению с контрольной группой и группой мышей, иммунизированных необлученным СЭА. Экспозиционная доза при облучении раствора СЭА составила 480 Дж/см², при этом температура среды не превышала физиологической нормы.

Из представленных данных следует, что излучение 1270 нм при определенных параметрах способно угнетать реакцию АГ+АТ *in vitro* и уменьшает способность СЭА стимулировать специфический IgG-ответ у мышей, вероятно, за счет изменения конформационной структуры белков под воздействием синглетного кислорода.

Байбеков И.М., Бутаев А.Х., Байбекова М.И.

КОЖА И КРОВЬ – УНИВЕРСАЛЬНЫЕ ОРГАНЫ-МИШЕНИ ПРИ ЛАЗЕРНЫХ И СВЕТОДИОДНЫХ ВОЗДЕЙСТВИЯХ

Республиканский специализированный центр хирургии им. В. Вахидова, г. Ташкент, Узбекистан

Baibekov I.M., Butajev A.Kh., Baibekova M.I. (Tashkent, UZBEKISTAN)

SKIN AND BLOOD – UNIVERSAL ORGANS-TARGETS FOR LASER AND LIGHT-EMITTING DIODE IMPACTS

Обоснование. Практически при всех видах фототерапии (ФТ) различных органов кожа является первым структурно-

функциональным образованием, подвергаемым фотовоздействиям (ФВ). Внутрисосудистое лазерное облучение крови – ВЛОК – единственное ФВ, при котором кожа не подвергается непосредственному облучению. Однако при облучении кожи, включая и лазерную акупунктуру, кровь в многочисленных сосудах дермы подвергается довольно значительному ФВ. Структурные изменения кожи, ее микроциркуляция (МЦ), состояние эритроцитов (Э) при ФТ, не связанные с ее поражением, не были предметом комплексного исследования. *Цель:* выявить структурные изменения кожи, ее МЦ, состояния Э при различных видах патологий и ФТ.

Материал и методики. При помощи комплекса методик морфологического исследования изучены структурные изменения органов при патологии и сдвиги в соотношении патологических форм Э – ПФЭ и дискоцитов – Д в периферической крови и в области поражения при дерматозах, пародонтитах, язвенных кровотечениях, циррозе печени, миастении. ВЛОК и ЧЛОК проводили с помощью аппарата «Матрикс-ВЛОК» (всего до 10–12 сеансов), ЧЛОК и локальное облучение патологических очагов с помощью аппарата «Мустанг 017-MCS-PC», с экспозицией по 5–10 мин, частотой 1000 Гц ежедневно, число сеансов – 15–16. Светодиодное воздействие – LED-аппаратами «Барва-Флекс» ЗИК или СИК в сопоставимых дозах. МЦ оценивали с помощью аппаратов «ЛАКК-01» или «АЛТ-Восток ЛДФ-01».

Результаты. При всех исследованных видах патологии, помимо специфических изменений клеток и тканей органов, имеют место сдвиги в соотношении нормальных Э – дискоцитов –Д и их патологических форм – ПФЭ, а также существенные изменения МЦ кожи и слизистых оболочек. Используемые способы ФТ приводят к нормализации структуры органов, соотношения Д и ПФЭ и МЦ. Особенно эффективно комплексное воздействие ВЛОК и локальной ФТ. Эффекты лазерного и LED ФВ сопоставимы.

Заключение. При любой патологии имеют место сдвиги соотношения Д и ПФЭ и нарушения МЦ.

Универсальность действия ФТ – это нормализация соотношения Д и ПФЭ и МЦ, проявляемая через воздействие на кожу и кровь.

Бочков М.С., Качалин А.С., Баранов В.Н.

ЗАВИСИМОСТЬ РОСТА МИЦЕЛЛЯРНОГО ПЛЕСНЕВОГО ГРИБА РОДА MUCOR ОТ ПАРАМЕТРОВ НИЛИ

Тюменский государственный нефтегазовый университет, г. Тюмень, Россия

***Bo**chkov M.S., Kachalin A.S., Baranov V.N. (Tjumen, RUSSIA)*

CORRELATION BETWEEN THE GROWTH OF MYCELIUM MOLD FUNGUS OF MUCOR STRAIN AND LOW-LEVEL LASER IRRADIATION PARAMETERS

До сих пор механизм действия НИЛИ разных параметров на биообъекты не до конца изучен и обоснован, в том числе и на грибы, которые все чаще используют в пищевой и фармацевтической промышленности. *Цель* – исследование влияния НИЛИ на рост гриба.

Материал и методы. Облучали мицеллярный плесневый гриб рода Mucor. Смыв культуры гриба наносили на стерильный фрагмент хлебобулочного изделия и помещали в термостат с температурой 22 °С. В качестве генератора лазерного излучения была применена опытная установка, включавшая два полупроводниковых лазера, излучающие на длинах волн 0,67 мкм и 0,85 мкм с мощностью на выходном (излучающем) конце гибкого световода 1,0 мВт. Облучение проводили каждые 24 часа с экспозицией 300 с в течение 5 дней. Опытный материал был разделен на 2 группы. Первую группу облучали НИЛИ длиной волны 0,67 мкм, вторую – длиной волны 0,85 мкм. Каждая группа была разделена на 3 подгруппы. В первой подгруппе облучение производили при неподвижном положении излучателя в непрерывном режиме. Во второй подгруппе модулированный режим создавали ручным прерыванием лазерного луча листком бумаги темно-синего цвета с частотой 1–2 Гц. В третьей подгруппе материал облучали в режиме объемного сканирования (методика профессора Баранова В.Н.), заключавшемся в том, что излучающий конец световода динамично и ритмично приближали к объекту облучения и отдаляли от него на расстояние 3–4 см с частотой 1–2 Гц.

На 4-й день эксперимента в первой подгруппе первой группы объем воздушного мицелия гриба увеличился на 25%, во второй подгруппе той же группы – на 35%, в третьей – также на 35%. В первой подгруппе второй труппы объем мицелия гриба возрос на 12%, во второй подгруппе – на 16% и в третьей – на 13%. В контрольной группе рост мицелия не превысил 9%. Наибольший рост гриба отмечен при его облучении в модулированном и объемно-сканирующем режимах, причем сильнее при воздействии при длине волны 0,67 мкм, чем 0,85 мкм.

Можно предположить, что рост гриба стимулировался долгоживущими рассеянными фотонами, циркулирующими в области мембран клеток. При неподвижном непрерывном режиме воздействия фотоны двигались преимущественно по баллистическим траекториям. Интенсивное и длительное поглощение рассеянного излучения мембранами клеток приводило к более сильной активизации их ионной проводимости, приводившей к стимуляции метаболических процессов в клетках и в итоге – выраженному росту гриба.

Брилль Г.Е.

ПЕРСПЕКТИВЫ КЛИНИКО-ЭКСПЕРИМЕНТАЛЬНЫХ ИССЛЕДОВАНИЙ БИОЭФФЕКТОВ НИЗКОИНТЕНСИВНОГО ЛАЗЕРНОГО ИЗЛУЧЕНИЯ (НИЛИ)

Государственный медицинский университет им. В.И. Разумовского, г. Саратов, Россия

Brill G.E. (Saratov, RUSSIA)

PERSPECTIVES OF CLINICO-EXPERIMENTAL STUDIES ON BIOEFFECTS OF LOW-LEVEL LASER IRRADIATION

Дальнейшее успешное развитие лазерной терапии в нашей стране требует четкой расстановки приоритетов. На наш взгляд, наиболее важные на сегодняшний день исследования теоретиков и клиницистов должны быть сосредоточены на нескольких ключевых направлениях. 1. Поиск оптимальных параметров и режимов фотовоздействия для достижения максимального позитивного клинического эффекта. Рекомендуемые для использования в сегодняшней клинической практике параметры облучения нередко носят ориентировочный характер и весьма далеки от оптимума. Только широта терапевтического действия лазерного излучения позволяет получить положительный результат. 2. Разработка новых наиболее эффективных лечебных методик при разных формах патологии с учетом динамики развития патологического процесса. 3. Исследование значения отдельных параметров фотовоздействия (длина волны, когерентность, поляризация) в реализации биоэффектов НИЛИ. 4. Сравнительный анализ биологических и клинических эффектов лазерных и нелазерных источников света. Не отрицая специфичности механизма биологического действия лазера, подобный подход позволяет использовать для фототерапии менее дорогостоящие и достаточно эффективные устройства. 5. Определение соотносительной роли резонансных и нерезонансных механизмов в действии НИЛИ. Если первые являются традиционным объяснением механизма взаимодействия лазерного излучения с биосубстратом, то вторые представляют относительно новую область теоретических и экспериментальных подходов. 6. Клинико-экспериментальное изучение эффективности и механизмов ультранизкоинтенсивной лазерной терапии. Если обычно при терапевтическом воздействии плотность мощности лазерного излучения составляет десятки милливатт, то ряд исследователей сообщают об эффективности фотовоздействия при чрезвычайно низких мощностях (доли микроватта). 7. Разработка новых фотосенсибилизаторов и совершенство-

вание методик тканеразрушающей ФДТ. 8. Разработка методик низкодозовой неразрушающей (системной) ФДТ опухолевых и неопухолевых заболеваний и исследование механизмов реализации позитивного биоэффекта.

Необходимым условием для проведения качественных клинико-экспериментальных наблюдений является правильная организация исследований с четким метрологическим контролем параметров облучения и объективной фиксацией результатов с использованием комплекса современных морфологических, биохимических и функциональных тестов.

Елисеенко В.И.[1], Амбарцумян Р.Ф.[2]

ПАТОГЕНЕТИЧЕСКИЕ МЕХАНИЗМЫ ЭФФЕКТИВНОСТИ ТМЛР СЕРДЦА

[1] ФГБУ ГНЦ ЛМ ФМБА РФ; [2] ФИАН, г. Москва, Россия

Yeliseenko V.I., Ambartzumjan R.F. (Moscow, RUSSIA)

PATHOGENETIC MECHANISMS OF THE EFFECTIVENESS OF TRANSMYOCARDIAL LASER REVASCULARIZATION

Трансмиокардиальная лазерная реваскуляризация (ТМЛР) представляет собой перфорацию миокарда в бассейне окклюзированных ветвей коронарных артерий *углекислотным* лазером с целью достижения прямого кровотока из левого желудочка (ЛЖ) в миокард.

Цель исследования: анализ механизма эффективности ТМЛР.

Материал и методы. Проведен анализ морфологических изменений в миокарде при воздействии CO_2, YAG-Er, YAG-Nd лазеров.

Результаты. ЛИ инфракрасного спектра характеризуется значительным термическим повреждением миокарда с формированием в нем каналов, обеспечивающих перфузию и обусловливающих клинический эффект. Особенностью CO_2-лазера является обугливание (карбонизация) тканей на границе с циркулирующей кровью, что обеспечивает адекватный кровоток по ходу канала диаметром 150–200 мкм. В течение 3–5 суток имеет место активация клеточных элементов системы мононуклеарных фагоцитов, утилизация ими карбонизированных фрагментов, формирование линейных эндотелизированных каналов с развитием многочисленных боковых анастомозов с окружающим микроциркуляторным руслом миокарда. Излучение YAG-Er и YAG-Nd-лазеров на вызывает карбонизации, поэтому диаметр лазерных каналов значительно меньше (от 50 до 100 мкм), большинство из них замещаются грануляционной тканью, капилляры которой анастомозируют с системой микроциркуляции миокарда и обеспечивают клинический эффект ТМЛР.

Заключение. Анализ результатов 726 операций (АКШ + ТМЛР), проведенных в ФГБУ НЦ ССХ им. А.Н. Бакулева, показал, что летальность при АКШ по сравнению с комплексной АКШ + ТМЛР выше в 5,5 раз, число ИМ выше в 2,5 раза, количество осложнений – выше в 5 раз.

Залесская Г.А.

ФОТОМОДИФИКАЦИЯ КРОВИ ТЕРАПЕВТИЧЕСКИМИ ДОЗАМИ ОПТИЧЕСКОГО ИЗЛУЧЕНИЯ

Институт физики им. Б.И. Степанова НАН Беларуси, г. Минск, Беларусь

Zalesskaya G.A. (Minsk, BELARUS)

BLOOD PHOTOMODIFICATION WITH THERAPEUTIC DOSES OF OPTIC IRRADIATION

Работа посвящена актуальной проблеме – исследованию фотоиндуцированных процессов в крови, облучаемой *in vivo* низкоинтенсивным оптическим излучением.

Изучены образцы крови пациентов с хроническими заболеваниями сердечно-сосудистой системы, отобранные во время процедур внутривенного или надвенного облучения крови лазерным излучением (λ = 632,8 или 670 нм), а также непосредственно после окончания отдельной процедуры и всего курса. Для образцов облученной и необлученной крови сопоставлены: спектры поглощения, содержание различных фракций и степень насыщения Hb кислородом (S_vO_2), парциальные давления газов венозной крови (p_vO_2, p_vCO_2).

Результаты. Установлено, что поглощение лазерного излучения кровью приводит к изменению как спектральных характеристик крови, так и характеристик оксигенации, претерпевавших в течение курса периодические осцилляции с повышением p_vO_2 и S_vO_2 во время процедуры ФТ снижением после ее окончания. Во всех случаях p_vCO_2 претерпевали изменения, противоположные наблюдаемым для p_vO_2. После окончания курсов ФТ индивидуальные изменения характеристик оксигенации крови отличались. В целом облучение крови оказывало регуляторный эффект на содержание газов и продуктов метаболизма в венозной крови отдельных пациентов, проявлявшееся в тенденции к уменьшению исходных величин при высоких значениях и увеличению при низких. Показатели оксигенации крови после окончания курса ФТ могли быть как ниже, так и выше исходных, в зависимости от резервных возможностей организма. Следует отметить, что фотопревращения Hb протекали непосредственно в эритроцитах, при использованных дозах не наблюдался гемолиз эритроцитов. Фотоиндуцированное перераспределение между фракциями Hb не влияло на его общую концентрацию и количество эритроцитов, которые контролировались на всех стадиях ФТ. Показано, что наблюдаемые эффекты имеют нетепловую природу.

Заключение. ФТ оказывает влияние на кислородзависимые процессы, приводит к фотоиндуцированным изменениям артериовенозной разности по кислороду и коэффициентов утилизации O_2 тканями. Сделан вывод, что в основе механизма терапевтического действия ФТ лежит обратимая фотодиссоциация комплексов Hb с лигандами, изменяющая поступление O_2 в клетки и оказывающая влияние на баланс между внутриклеточным образованием активных форм кислорода и их ингибированием антиоксидантными системами.

Ибрагимов А.Ф.[2], Бутаев А.Х.[1], Мардонов Д.Н.[1], Байбеков А.И.[1]

ВЛИЯНИЯ ЛАЗЕРНОГО И СВЕТОДИОДНОГО «ДУША» НА РЕПАРАТИВНЫЕ ПРОЦЕССЫ

[1] Республиканский специализированный центр хирургии им. акад. В. Вахидова; [2] Ташкентская медицинская академия, г. Ташкент, Узбекистан

Ibragimov A.F., Butajev A.Kh., Mardonov D.N., Baibekov A.I. (Tashkent, UZBEKISTAN)

EFFECTS OF LASER AND DIODE LIGHT «SHOWER» AT REPARATIVE PROCESSES

Обоснование. Общее лазерное облучение мелких животных, так называемый «лазерный душ», оказывает высокий стимулирующий эффект на процессы физиологической и репаративной регенерации кожи, желудочно-кишечного тракта и костного мозга. Светодиодные LED-аппараты серии «Барва» упрощают применение «фотодуша». Экспериментально-морфологического обоснования их использования не проводилось.

Цель. В сравнительном аспекте изучить структурные изменения кожи, желудка, кишечника и костного мозга при лазерном и LED-душе.

Материал и методики. С помощью комплекса морфологических методик изучены изменения кожи, костного мозга и тонкой кишки при лазерном (на парах меди, λ – 510,6 нм, зеленый цвет) и LED и матрицами «Барва» – «Флекс/ЗИК» воздействии на поверхность тела у крыс породы «Вистар», со стандартными дерматомными ранами и интактных. Облучение проводили ежедневно по 2 мин в течение 10 дней. Контрольную группу не подвергали фотовоздействию. Микроциркуляцию (МЦ) оценивали с помощью аппаратов «ЛАКК-01» или «АЛТ-Восток ЛДФ-01».

Результаты. Лазерный «душ» вызывает ультраструктурные изменения клеток изученных органов уже через 2–3 сеанса. При этом выраженным изменениям, которые свидетельствуют об интенсификации специфических функций клеток, подвергаются структуры соединительной ткани и особенно микрососуды, что обеспечивает интенсификацию МЦ. В костном мозге, наряду с увеличением митотической активности и ускорением дифференцировки клеток, как эритроидного, так и лимфоидного ряда, существенно возрастает миграция зрелых клеток в синусоидные капилляры и в циркуляцию. Возрастает фагоцитарная активность всех типов фагоцитов.

Заключение. Структурные изменения клеток соответствующих органов при LED-душе с использованием матрицы «Барва» – «Флекс/ЗИК» вполне сопоставимы с таковыми при душе лазером на парах меди. Это указывает на то, что LED-душ может выступать альтернативой лазерному душу. Возможность облучения с помощью LED больших поверхностей тела обусловливает безальтернативность этого вида фототерапии при поражении больших поверхностей кожи, в частности, при ожогах.

Качалин А.С., Бочков М.С., Баранов В.Н.

ИССЛЕДОВАНИЕ ВЛИЯНИЯ ДЕЙСТВИЯ НИЗКОЭНЕРГЕТИЧЕСКОГО ЛАЗЕРА (λ = 670 НМ) И УЛЬТРАЗВУКА НА МОРФОЛОГИЮ ЛИСТЬЕВ *FICUS ELASTICA*

Тюменский государственный нефтегазовый университет,
г. Тюмень, Россия

Kachalin A.S., Bochkov M.S., Baranov V.N. (Tjumen, RUSSIA)

STUDIES ON THE EFFECTS OF LOW-LEVEL LASER LIGHT (λ = 670 MM) AND ULTRASOUND IRRADIATION AT THE MORPHOLOGY OF LEAVES FICUS ELASTICA

Низкоинтенсивное лазерное излучение (НИЛИ) длиной волны 635–670 нм широко применяют в физиотерапевтической практике, однако вопросы механизма его сочетанного воздействия с ультразвуком (УЗ) в лечебных дозах еще до конца не изучены. Целью работы явилось изучение влияния сочетанного облучения лазером и ультразвуком на морфологию листьев *Ficus elastica*.

Материал и методы. Объектом исследования служили листья *Ficus elastica*. Воздействию НИЛИ и УЗ подвергали вентральные поверхности листьев *Ficus elastica*. Анализировали контрольную и основную группу растений, которая в свою очередь была разделена еще на 3 подгруппы и подвергалась воздействию, соответственно: НИЛИ, УЗ, сочетание НИЛИ с УЗ. Для облучения использовали лазерный модуль LDS167S фирмы TAKENAKA OPTONIC (Япония), встроенный в головку излучателя ультразвукового терапевтического аппарата УЗТ-1.01Ф (рис.). Длина волны лазерного излучения – 670 нм, мощность воздействия – 0,7 мВт, экспозиция облучения – 5 мин. Частота ультразвуковых колебаний составляла 0,88 МГц, режим работы генератора УЗ-колебаний был непрерывным. Воздействие производили по 5 мин в течение 14 дней.

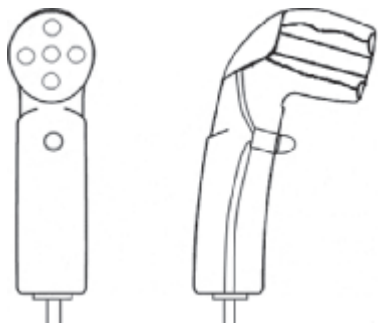

Рис. 1. Излучатель аппарата УЗТ-1.01Ф с лазерным модулем

Под действием НИЛИ отмечена незначительная деформация поверхности листьев и скручивание листа по фронтальной оси. Под воздействием УЗ происходила значительная деформация поверхности листьев и скручивание листа по сагиттальной оси. При одновременном воздействии лазерного излучения и ультразвука деформация поверхности листьев была менее значительной, причем листья стали более гладкими, по сравнению с листьями растений контрольной группы. Отмечено незначительное скручивание листа растения по сагиттальной оси.

Таким образом, изменения листьев при облучении НИЛИ с УЗ были наименьшими.

Коробов А.М.

О ФОТОТРАНСФОРМАЦИИ ИЗЛУЧЕНИЯ РАЗЛИЧНЫХ УЧАСТКОВ ВИДИМОГО ДИАПАЗОНА СПЕКТРА В ТКАНЯХ БИОЛОГИЧЕСКИХ ОБЪЕКТОВ *IN VIVO*

Харьковский национальный университет им. В.Н. Каразина,
г. Харьков, Украина

Korobov A.M. (Kharkov, UKRAINE)

ON THE PHYTOTRANSFORMATION OF VARIOUS SPECTRAL IRRADIATIONS IN BIOTISSUE OBJECTS «IN VIVO»

Обоснование и цель. Принято считать, что низкоинтенсивное электромагнитное излучение красного и оранжевого участков спектра оказывает стимулирующее действие, желтого и зеленого – седатирующее, а синего и фиолетового – ингибирующее действие на человека. С такой трактовкой можно согласиться, если рассматривать только окулярное действие света. К сожалению, в подавляющем большинстве методических рекомендаций априори предполагается аналогичная реакция организма человека и в случае экстраокулярного действия света на него. Такое предположение абсолютно безосновательно, поскольку характер действия света на зрительный анализатор и на молекулы тканей не может быть идентичным. Поэтому целью работы было изучение особенностей распространения электромагнитного излучения различных участков видимого диапазона спектра в мягких тканях живых организмов (крысы и добровольцы).

Материал и методы. Объектами исследований были крысы линии Вистар и добровольцы (у крыс складка кожи толщиной 5–7 мм, у добровольцев складка кожи толщиной 10–15 мм). В качестве источников излучения использовали светодиоды мощностью 25 мВт, излучающие в красной (630 нм), желтой (590 нм), зеленой (520 нм) и синей (470 нм) областях спектра. Излучение регистрировали с помощью фотоаппарата.

Результаты. В результате проведенных исследований было установлено, что излучение красного спектрального диапазона с длиной волны 625 нм после прохождения мягких тканей как животных, так и добровольцев, преобразуется в излучение красного спектра, но с большей длиной волны; излучение желтого спектрального диапазона длиной волны 590 нм преобразуется в излучение оранжевого спектра; излучение зеленого спектрального диапазона длиной волны 520 нм преобразуется в излучение оранжево-красного диапазона; излучение синего спектрального диапазона длиной волны 470 нм преобразуется в излучение красного диапазона. Наблюдаемый процесс можно условно назвать фототрансформацией в органических молекулах за счет фотолюминесценции излучения видимого диапазона спектра в более длинноволновое излучение видимого диапазона спектра и, вероятно, инфракрасного. Причем, данный процесс, скорее всего, является многоступенчатым.

Заключение. Полученные результаты свидетельствуют о более сложном, чем считалось ранее, процессе взаимодействия света с биологическим объектом даже на первом, физическом этапе, что следует учитывать как в научных исследованиях, так и на практике.

Лисиенко В.М.

РОЛЬ БИОФИЗИЧЕСКИХ МЕТОДОВ ИССЛЕДОВАНИЯ В ОПРЕДЕЛЕНИИ ТЕНДЕНЦИЙ ТЕЧЕНИЯ ПАТОЛОГИЧЕСКОГО ПРОЦЕССА

Уральский государственный медицинский университет, г. Екатеринбург, Россия

Lisijenko V.M. (Yekaterinburg, RUSSIA)

THE ROLE OF BIOPHYSICAL METHODS IN DETERMINING TENDENCIES IN THE COURSE OF PATHOLOGICAL PROCESS

Обоснование и цель. Клинические и лабораторные данные зачастую несут позднюю информацию об уже наступивших изменениях в органах и тканях. Поэтому поиск методик, позволяющих на субклиническом уровне распознать тенденции течения патологического процесса, является актуальным. Материалы и методы. Проведены исследования по изучению фазового состава, структурирования жидких кристаллов (ЖК) в биожидкостях организма (БЖО) при различных заболеваниях. Предложено использование поляризационной микроскопии (ПМ) для определения вида, размеров, количества ЖК и метода рефрактометрии (РМ) для определения показателя преломления сыворотки крови (ППСК). Исследования проведены у 708 больных с острыми хирургическими заболеваниями.

Результаты. При ПМ у здоровых лиц в СК присутствуют ЖК-линии и конфокальные домены. В разгаре болезни при ПМ в большом количестве обнаруживаются крупные формы сферолитов, сферодендритов. Значения ППСК могут повышаться до 1,3488 ± 0,0004 опт. ед. при норме 1,3473 ± 0,0005 опт. ед. Изменения в ЖК идут в параллели с изменениями иммунных, биохимических и гормональных параметров, но последние наступают в более позднее время и свидетельствуют о далеко зашедшем воспалительном процессе.

Заключение. Предложенные методы являются высокоинформативными в прогнозировании, мониторинге и оценке эффективности лечения воспалительных процессов.

Мартусевич А.К.[1], Перетягин П.В.[1], Перетягин С.П.[1], Ашихмин С.П.[2]

ВЛИЯНИЕ ИНГАЛЯЦИЙ ОКСИДА АЗОТА НА СОСТОЯНИЕ МИКРОЦИРКУЛЯЦИИ У ЗДОРОВЫХ КРЫС

[1] ФГБУ «ННИИТО» Минздрава России, г. Нижний Новгород, Россия;
[2] ГБОУ ВПО «Кировская ГМА» Минздрава России, г. Киров, Россия

Martusevich A.K., Peretjagin P.V., Peretjagin S.P., Ashichmin S.P. (Nizhny Novgorod, Kirov, RUSSIA)

EFFECTS OF NITRIC OXIDE INHALATIONS AT THE MIRCOCIRCULATION IN HEALTHY RATS

Обоснование и цель. Известно, что монооксид азота (NO) является одним из основных регуляторов сосудистого тонуса, однако недостаточно сведений о характере действия на него экзогенного NO. В связи с этим, целью работы явилась оценка состояния микроциркуляции у крыс при проведении курса ингаляций оксида азота.

Материал и методы. Эксперимент был выполнен на 20 крысах-самцах линии Вистар. Первая группа (n = 10) была контрольной. Крысам 2-й группы (n = 10) проводили ежедневные ингаляции NO-содержащей газовой смеси (концентрация оксида азота – 20 ppm, скорость потока – 1 л/мин). Продолжительность ингаляции составляла 10 мин, курс включал 10 ежедневных процедур. Синтез NO-содержащей воздушной смеси осуществляли с применением экспериментального генератора, разработанного в РФЯЦ-ВНИИЭФ (Саров, Россия). Оценку состояния микроциркуляции производили методом лазерной допплеровской флуометрии на аппарате «ЛАКК-М» после третьей, седьмой и последней (десятой) ингаляции оксида азота. Спектр анализируемых параметров включал показатель микроциркуляции (ПМ), а также исследование активности регуляторных механизмов и показатель шунтирования. Полученные данные были обработаны с помощью программ Microsoft Excel и Statistica 6.0.

Результаты. Установлено, что по завершении третьей ингаляции оксида азота уровень ПМ умеренно превышает значения, характерные для крыс контрольной группы (на 14%; $p < 0,05$), что может быть реализовано за счет активации эндотелиального компонента (на 28%; $p < 0,05$), непосредственно отражающего выделение эндогенного NO. При этом умеренно снижается степень участия миогенного компонента регуляции (на 37%; $p < 0,05$) при сохранении активности остальных. В дальнейшем (после седьмой и десятой процедуры) наблюдали тенденцию к снижению интенсивности микроциркуляции (на 13 и 16% соответственно; $p < 0,05$ для обоих случаев), обеспечиваемую относительным снижением модулирующей активности эндотелиального компонента на фоне стимуляции нейрогенных и миогенных влияний, а также роли дыхательного компонента регуляции.

Заключение. Продолжительный курс ингаляций оксида азота у здоровых крыс способствует нелинейному изменению состояния микроциркуляции, включающему ее активацию (до 3-й процедуры) с последующим умеренным угнетением (к 7–10-й процедурам).

Мартусевич А.К., Перетягин С.П., Перетягин П.В., Давыдюк А.В.

К НОРМИРОВАНИЮ УРОВНЯ МИКРОЦИРКУЛЯЦИИ У КРЫС ЛИНИИ ВИСТАР

ФГБУ «ННИИТО» Минздрава России, г. Нижний Новгород, Россия

Martusevich A.K., Peretjagin S.P., Peretjagin P.V., Daviduk A.V. (Nizhny Novgorod, RUSSIA)

THE RATIONING LEVEL OF MICROCIRCULATION IN WISTAR RATS

Обоснование и цель. В экспериментальной медицине изучение патогенеза различных модельных процессов и оценка эффективности новых лечебных технологий зачастую требуют исследования состояния микроциркуляции (МЦ). Однако у животных вопросы мониторинга последней разработаны недостаточно полно. В связи с этим целью работы служило создание паттерна МЦ у крыс линии Вистар на основании лазерной допплеровской флоуметрии.

Материал и методы. В исследование было включено 30 половозрелых крыс-самцов линии Вистар (масса тела – 200–230 г), не имеющих соматической патологии. Оценку состояния МЦ производили на предварительно эпилированном участке кожи спины в утренние часы. Изучение МЦ осуществляли с использованием лазерной допплеровской флуометрии на аппарате «АКК-М» («Лазма», Россия) с регистрацией показателя микроциркуляции (ПМ), а также последующим расчетом активности компонентов регуляции и показателя шунтирования. Запись ЛДФ-граммы продолжали в течение 3 мин. Для общей анестезии у крыс использовали внутримышечное введение комбинации «Золетил» + «Ксила» в средних дозировках, рекомендованных для мелких животных. Полученные данные были обработаны с помощью Statistica 6.0.

Результаты. На основании проведенного исследования были установлены типичные паттерны МЦ для взрослых здоровых крыс линии Вистар, содержащихся в стандартных условиях вивария. Так, средний уровень ПМ у них составлял 9,45 ± 0,52 перф. ед. Среди регуляторных компонентов отчетливо превалировали внутренние механизмы, прежде всего – эндотелиальный и нейрогенный, тогда как внешние влияния (дыхательный и сердечный компоненты) вносили меньший вклад в формирование текущего тонуса сосудов микроциркуляторного русла. Физиологический уровень показателя шунтирования у обследованных животных находился в пределах 1,14 ± 0,15 усл. ед.

Заключение. В целом проведенные изыскания позволили сформировать нормативы основных оценочных параметров

МЦ у здоровых половозрелых крыс-самцов линии Вистар по данным лазерной допплеровской флоуометрии. Этот паттерн в дальнейшем может быть использован в качестве «точки отсчета» в экспериментальных исследованиях, направленных на изучение особенностей функционирования микроциркуляторного русла при различных состояниях и воздействиях.

Минаев В.П.

О БИОФИЗИЧЕСКИХ ПРОЦЕССАХ, ОПРЕДЕЛЯЮЩИХ ХАРАКТЕР СИЛОВОГО ВОЗДЕЙСТВИЯ ЛАЗЕРНОГО ИЗЛУЧЕНИЯ НА БИОТКАНИ

ООО НТО «ИРЭ-Полюс», г. Фрязино, Московская обл., Россия

Minajev V.P. (Fryazino, RUSSIA)

ON BIOPHYSICAL PROCESSES DETERMINING THE CHARACTER OF LASER LIGHT FORCE IMPACT AT BIOTISSUES

При воздействии лазерного излучения на биологические ткани при различных медицинских процедурах происходят физические и биофизические процессы. Эти процессы оказывают существенное влияние на результат воздействия.

С развитием лазерной техники появились медицинские аппараты, позволяющие работать на различных длинах волн излучения, с длительностями импульсов вплоть до сотен фемтосекунд (10–13 с). В зависимости от спектральных, временных и энергетических характеристик меняются и доминирующие физические процессы. Учет и осмысленное использование этих процессов позволяет выбирать характер воздействия и оптимизировать процесс использования лазерного излучения при лечении различных заболеваний.

В докладе рассматриваются:

1. Особенности поглощения лазерного излучения различными хромофорами, влияние рассеяния света на распространение его в биотканях. Явление селективного фототермолиза.
2. Процессы, происходящие при нагреве биотканей лазерным излучением, ведущие к тепловому повреждению биоткани, обратимой потере упругости хрящевой ткани при лазерном нагреве, сокращению волокон коллагена, стимуляции биологических процессов.
3. Влияние кипения воды на характер воздействия лазерного излучения.
4. Гидрокинетические явления, происходящие при лазерном воздействии, и их использование в медицине.
5. Процесс карбонизации биоткани при лазерном воздействии, ее следствия, позитивное и негативное влияние.
6. Влияние временных режимов работы при воздействии лазерного излучения на биоткани.

Москвин С.В., Антипов Е.В., Киселева О.Н.

АНАЛИЗ ВОЗМОЖНЫХ ПУТЕЙ ПОВЫШЕНИЯ ЭФФЕКТИВНОСТИ ЛАЗЕРОФОРЕЗА И ЛАЗЕРНОГО ОСВЕЧИВАНИЯ МЕЗЕНХИМАЛЬНЫХ СТВОЛОВЫХ КЛЕТОК

ФГБУ «ГНЦ ЛМ ФМБА РФ», г. Москва, Россия

Moskvin S.V., Antipov E.V., Kiseleva O.N. (Moscow, RUSSIA)

ANALYSIS OF POSSIBLE WAYS FOR INCREASING EFFECTIVENESS OF LASEROPHORESIS AND LASER IRRADIATION OF MENENCHYMAL STEM CELLS

Лазерофорез – методика эффективного ввода биологически активных веществ через кожу вследствие освечивания поверхности низкоинтенсивным лазерным излучением (НИЛИ). Но как показали наши исследования, более важным является синергизм действия лазерного света и вводимых им веществ, обеспечивающего в итоге восстановление нормальной физиологии кожи, нарушенной вследствие патологического процесса, когда речь идет о заболевании, и выводящего эффективность физиологического регулирования на уровень, что важно для косметологии, соответствующий значительно меньшему возрасту (до 20 лет). Такая усовершенствованная технология известна как ЛАЗМИК® [Пат. 2456035 RU].

Однако данные последних исследований, появление новой аппаратуры и лазерных источников света позволяют сделать вывод о возможности дальнейшего совершенствования методики. Если со свойствами вводимого вещества и требованиями к состоянию кожного покрова, необходимого для успешной реализации методики, в основном все понятно, то оптимизация параметров лазерного света до сих пор не проведена. Применяют в основном непрерывные лазеры длиной волны 780–785 нм и импульсные лазеры длиной волны 890–904 нм с очень широким диапазоном рекомендуемых энергетических параметров методик. Обоснование выбора спектров и режимов до сих пор нет.

Наши исследования на предварительном этапе показали, что после освечивания мезенхимальных стволовых клеток (МСК) *in vitro* наблюдается превышение количества клеток относительно контроля, лучший эффект после освечивания импульсным НИЛИ в режиме многочастотной модуляции ЛАЗМИК®; эффект проявлялся в наибольшей степени в период с 1-го по 3-й день культивирования. Работа продолжается, проведена оптимизация режимов лазерофореза в реальном применении, оптимизация спектральных, частотных и энергетических параметров, сделаны предварительные выводы.

Понимание условий для расширения мультипотентности МСК до плюрипотентности эмбриональных стволовых клеток позволит в регенеративно-пластической медицине и косметологии автоматически разрешить многие проблемы этического, морального, религиозного и юридического характера. Одним из известных способов неспецифического регулирования клеточной активности МСК на этапе предварительного культивирования *in vitro* является лазерное освечивание с разными длинами волн (от 405 до 1064 нм). Оптимизация параметров этой методики также представляет интерес.

Мустафаев Р.Д., Гейниц А.В., Тихов Г.В., Баженова Г.Е.

ЛАЗЕРНЫЕ ТЕХНОЛОГИИ В ЛЕЧЕНИИ ЭКСПЕРИМЕНТАЛЬНОГО ПЕРИТОНИТА

ФБГУ «ГНЦ лазерной медицины ФМБА России», г. Москва, Россия

Mustafajev P.D., Geynits A.V., Tikhov G.V., Bazhenova G.E., Баженова Г.Е. (Moscow, RUSSIA)

LASER TECHNOLOGIES IN TREATING EXPERIMENTAL PERITONITIS

Цель: сравнительное изучение эффективности фотодинамической терапии (ФДТ) и воздействия излучением CO_2-лазера с целью санации брюшины при лечении экспериментального гнойного перитонита.

Материалы и методы. Экспериментальные исследования проведены на модели острого гнойного перитонита у 161 лабораторных крыс-самцов линии Вистар. В основной (I) группе санацию брюшной полости после лапаротомии проводили методом ФДТ «Фотодитазином» полупроводниковым лазерным аппаратом (λ = 660 нм, «Аткус 2», Россия) в непрерывном режиме (выходная мощность воздействия на брюшину 1–2 Вт). Во второй (II) группе – расфокусированным лучом CO_2-лазера «Ланцет-2» (Россия), используя параметры, исключающие возможность термического повреждения (выходная мощность 10 Вт, λ = 10,6 мкм). В контрольной третьей (III) группе санацию проводили 0,02% р-ром хлоргексидина.

Результаты и обсуждение. Санация брюшной полости методом ФДТ в сочетании с традиционной фармакотерапией в послеоперационном периоде позволила быстрее купировать воспалительные явления, обусловленные гнойным перитонитом, что нашло отражение и в динамике лейкоцитарного индекса интоксикации (ЛИИ), которые к 7-м суткам возвра-

щались к норме (0,91 ± 0,08 усл. ед.). Во II группе животных при лазерной санации брюшной полости расфокусированным лучом CO_2-лазера с последующей традиционной фармакотерапией динамика индекса ЛИИ была более обнадеживающей, чем в контрольной III группе, но менее оптимистичной, чем в I группе (1,54 + 0,08 усл. ед.), в то время как у животных (III) группы ЛИИ оставался достоверно выше уровня нормы (1,76 ± 0,07 усл. ед.) ($p < 0,05$). Через сутки у выведенных из эксперимента животных I группы число микробных тел значительно снижалось и составляло 10^2 в 1 мл экссудата, а через 3 суток после операции микрофлоры в брюшной полости мы не обнаруживали ($p < 0,01$). В меньшей степени, в сравнении с I группой, подобную же тенденцию мы отмечали у крыс II группы. В контрольной III группе стерильность брюшной полости мы достигали лишь к 7-м суткам после оперативных санационных мер и фармакотерапии.

Анализ показал, что в I группе летальность составила 8,7%, во II – 10%, а в контрольной (III) составила 27,3% вследствие продолжающегося перитонита и явлений нарастающей интоксикации.

Заключение. Результаты выполненных экспериментальных исследований свидетельствуют о том, что разработанный нами способ лазерной санации брюшины методом ФДТ с «Фотодитазином» в сочетании с традиционной фармакотерапией острого гнойного перитонита имеет явные достоинства и преимущества в сравнении с традиционным протоколом лечения.

Петрищев Н.Н., Папаян Г.В., Гришачева Т.Г., Струй А.В.

ФОТОРЕАКТИВНОСТЬ СОСУДОВ МИКРОЦИРКУЛЯТОРНОГО РУСЛА

Первый Санкт-Петербургский государственный медицинский университет им. И.П. Павлова, г. Санкт-Петербург, Россия

Petrischev N.N., Papayan G.V., Grishacheva T.G., Strui A.V. (St-Petersburg, RUSSIA)

PHOTOREACTIVITY IN VESSELS OF MICROCIRCULAROTY FLOW

Обоснование и цель. Одним из показателей функционального состояния кровеносных сосудов является их адренореактивность. Цель исследования – изучение адренореактивности сосудов микроциркуляторного русла на фоне фотодинамического воздействия.

Материал и методы. Исследования выполнены на крысах-самцах линии Вистар массой 250–350 г. Микроциркуляцию в артериолах (10–20 мкм) и венулах (15–30 мкм) брыжейки тонкой кишки крыс исследовали методом прижизненной микроскопии. Фотосенсибилизатор – радахлорин («Радафарма», Россия) – вводили внутривенно в дозе 5 мг/кг. Условия облучения – полупроводниковый лазерный аппарат «Гранат» («Алком медика», Россия), 662 нм, мощностью до 50 мВт. Мощность контролировали с помощью измерителя мощности (Advantest Q8230) перед каждым экспериментом. Лазерный луч вводили в оптическую систему микроскопа с помощью оптоволокна (400 мкм) в канал проходящего света микроскопа. Реакцию на норадреналин (10^{-6} г/мл) регистрировали с момента начала орошения и в течение 5 мин.

Результаты исследования. Сразу после окончания облучения (4 Дж/см^2) сосудов без ФС наблюдали умеренное расширение сосудов микроциркуляторного русла и увеличение латентного периода при аппликации норадреналина на 10% в артериолах и на 8,5% в венулах по сравнению с контрольной группой. На фоне предварительного введения радахлорина (без облучения) адренореактивность сосудов, латентный период и продолжительность реакции на НА не изменялись по сравнению с контрольной группой. При облучении сосудов на фоне радахлорина вазодилатации не наблюдали, диаметр артериол уменьшился на 17% ($p < 0,05$), а диаметр венул значимо не изменился. Это можно рассматривать как проявления фотоповреждения, вызванные активными формами кислорода. Особенно сильные изменения функционального состояния сосудов микроциркуляторного русла проявлялись после воздействия норадреналина. В этом случае мы наблюдали существенные нарушения скорости кровотока и реологических свойств крови.

Заключение. Адренореактивность сосудов микроциркуляторного русла изменяется при воздействии как лазерного излучения, так и при фотодинамическом воздействии, причем изменения носят разнонаправленный характер.

Плавский В.Ю., Барулин Н.В., Бушу С.Б., Казак Н.С., Рубинов А.Н.

НОВЫЕ ДАННЫЕ О ЗАКОНОМЕРНОСТЯХ ВЗАИМОДЕЙСТВИЯ ЛАЗЕРНОГО ИЗЛУЧЕНИЯ С БИОЛОГИЧЕСКИМИ СИСТЕМАМИ В ПРИСУТСТВИИ ПОСТОЯННОГО МАГНИТНОГО ПОЛЯ

Институт физики НАН Беларуси, г. Минск, Республика Беларусь

Plavsky V.Yu., Barulin N.V., Bushu S.B., Kazak N.S., Rubinov A.N. (Minsk, BELARUS)

NEW FINDINGS ON REGULAR PATTERNS OF INTERACTION OF LASER IRRADIATION WITH BIOLOGICAL SYSTEMS UNDER THE CONSTANT MAGNETIC FIELD

Принято считать, что совместное (одновременное) действие лазерного излучения и постоянного магнитного поля характеризуется синергетическим эффектом и лежит в основе метода магнитолазерной терапии. Однако биофизические механизмы, служащие основой данного явления, не изучены. В настоящей работе впервые в независимых экспериментах на живых объектах получены данные, свидетельствующие о модифицирующем влиянии магнитного поля на глубину проникновения излучения в ткань, а также на показатели функциональной и биохимической активности биообъектов. В качестве объектов исследования использовали эмбрионы и сперму рыб. Тестами, свидетельствующими о влиянии физических факторов на функциональную и биохимическую активность спермы, служили: а) скорость криволинейного движения сперматозоидов после их активации водой; б) процент активно-подвижных сперматозоидов в общей совокупности исследуемых образцов; в) активность ферментов, входящих в состав сперматозоидов. С использованием указанных объектов показан синергизм в биологическом действии лазерного излучения и постоянного магнитного поля, а в независимых исследованиях с помощью лазерной конфокальной сканирующей микроскопии обнаружено достоверное влияние магнитного поля на глубину проникновения лазерного излучения в живую ткань. Полученные результаты позволили сделать вывод, что наблюдаемые эффекты обусловлены конформационными перестройками биоструктур с жидкокристаллическим (ЖК) характером упорядочения (белки мышечной ткани, мультиферментные комплексы, структуры спермы, крови и др.) в поле световой волны лазера и в постоянном магнитном поле. При этом способность нематических ЖК изменять свою ориентацию под действием внешних физических полей хорошо известна из литературы. Причем в зависимости от значения поляризуемости жидкие кристаллы могут ориентироваться как в направлении поля, так и перпендикулярно ему. В этой связи изменение светопропускания биологических тканей, регистрируемое с помощью конфокального микроскопа, под действием приложенного магнитного поля может быть следствием его ориентационного действия на биологические жидкокристаллические структуры. Прямым доказательством жидкокристаллического характера строения сперматозоидов является присущее им двулучепреломление.

Плавский В.Ю., Третьякова А.И., Микулич А.В., Плавская Л.Г.

ФОТОТЕРАПИЯ ГИПЕРБИЛИРУБИНЕМИИ НОВОРОЖДЕННЫХ ДЕТЕЙ: ПУТИ ПОВЫШЕНИЯ ЭФФЕКТИВНОСТИ В СВЕТЕ СОВРЕМЕННЫХ ПРЕДСТАВЛЕНИЙ О МЕХАНИЗМЕ ФОТОКОНВЕРСИИ БИЛИРУБИНА

Институт физики НАН Беларуси, г. Минск, Республика Беларусь

Plavsky V.Yu., Tretjakova A.I., Mikulich A.V., Plavskaya L.G.

(Minsk, BELARUS)

PHOTOTHERAPY IN NEWBORNS' HYPERBILLIRUBINEMIA: WAYS FOR INCREASING THE EFFECTIVENESS OF TREATMENT IN THE LIGHT OF MODERN UNDERSTANDING OF THE MECHANISMS OF BILLIRUBIN CONVERSION

Хорошо известно, что повышенное накопление билирубина в крови новорожденных детей опасно для младенца, так как может вызвать поражение центральной нервной системы в виде билирубиновой энцефалопатии, нарушения слуха, ингибирования активности иммунной системы и другие, не менее опасные осложнения и последствия.

Цель настоящей работы – рассмотрение с позиций фотобиофизики возможных путей повышения эффективности фототерапевтических технологий лечения гипербилирубинемии новорожденных детей – как за счет совершенствования аппаратуры применительно к решению поставленных задач, так и путем оптимизации самих фототерапевтических процедур.

Исследования процессов фотоизомеризации билирубина, его сенсибилизирующего действия, а также других механизмов его фотоконверсии проводили, воздействуя излучением лазерных и светодиодных источников на химически чистый Z,Z-билирубин IXα, а также на плазму крови с повышенным содержанием пигмента, полученную в ходе (назначенного по медицинским показателям) заменного переливания.

Показано, что дальнейший прогресс в направлении совершенствования фототерапевтических технологий лечения желтухи новорожденных может быть достигнут благодаря учету множества факторов, среди которых: адекватный выбор спектрального диапазона излучения, оптимизация интенсивности светового потока; увеличение площади поверхности тела младенца, подвергаемой световому воздействию (включая одновременное воздействие света сверху и снизу); оптимизация временного интервала между сеансами фототерапии; индивидуализации фототерапевтических процедур путем контроля неинвазивными методами динамики уровня билирубина во время сеанса фототерапии и во время пауз между фототерапевтическими процедурами. Показано, что из-за экранирующего действия эндогенных пигментов максимальная эффективность лечения наблюдается при воздействии света, спектральный диапазон которого приходится не на максимум спектра поглощения билирубина в условиях *in vitro*, а на его длинноволновый склон. Такому смещению способствует и рост квантового выхода образования люмирубина (определяющего эффективность фототерапии) с увеличением длины волны воздействующего излучения. Для реализации предложенных технологий нет альтернативы светодиодным источникам.

Поповкина О.Е., Каплан М.А., Конопляников А.Г.

ЭКСПЕРИМЕНТАЛЬНО-КЛИНИЧЕСКОЕ ОБОСНОВАНИЕ ЭФФЕКТИВНОСТИ НИЗКОИНТЕНСИВНОЙ ИНФРАКРАСНОЙ ЛАЗЕРНОЙ ТЕРАПИИ И КАРДИОМИОБЛАСТОВ В КОМПЛЕКСНОМ ЛЕЧЕНИИ ХРОНИЧЕСКОЙ СЕРДЕЧНОЙ НЕДОСТАТОЧНОСТИ

ФГБУ МРНЦ Минздрава РФ, г. Обнинск, Россия

Popovkina O.E., Kaplan M.A., Konopljanikov A.G.

(Obninsk, RUSSIA)

EXPERIMENTAL AND CLINICAL BACKGROUNDS ON THE EFFECTIVENESS OF LOW-LEVEL INFRARED LASER THERAPY AND CARDIOMYOBLASTS IN THE COMPLEX TREATMENT OF PATIENTS WITH CHRONIC CARDIAC INSUFFICIENCY

Обоснование. Распространенность ХСН не снижается, несмотря на существующие методы лечения, так как они не обеспечивают регенерацию поврежденного миокарда. Поэтому требуются новые, доступные и эффективные методы лечения.

Цель исследования: повышение эффективности лечения ХСН с помощью использования НИЛИ и трансплантации аутологичных кардиомиобластов.

Материалы и методы. В эксперименте на модели поврежденного миокарда крыс изучены эффекты применения НИЛИ и трансплантации кардиомиобластов. В клинике проведено лечение 172 пациентов (147 мужчин, 25 женщин) с ХСН II–IV ФК, которые были разделены на 4 группы: 1-я – 22 пациента – лазерная терапия (транскутанная и внутривенная), 2-я – 72 пациента – введение стволовых клеток (кардиомиобластов), 3-я – 56 больных – комплексное лечение, 4-я – 22 пациента – медикаментозная терапия. Лазерную терапию проводили на область сосудистого пучка и миокарда аппаратом «Улан-БЛ-20», длиной волны 890 нм, в диапазоне частот 80–150 Гц (10 сеансов). Для проведения ВЛОК использовали аппарат «Укол-01-ВЛОК» (длина волны 0,63–0,535 мкм) – 10 сеансов. Клеточную терапию проводили путем внутривенной инфузии раствора культуры клеток (2×10^8) однократно в течение 60 мин.

Результаты. Морфофункциональный анализ экспериментальных данных показал, что при комбинированном воздействии НИЛИ и клеточной трансплантации регистрируется активация регенерации миокарда крыс, усиливается пролиферативная активность стромальных клеток в миокарде и ангиогенез, лазерная терапия усиливает полнокровие органов, что дает дополнительный положительный эффект. Клинические данные показали, что в 1-й, 2-й, 3-й группах доля пациентов с III–IV ФК ХСН снизилась на 42%, число госпитализаций снизилось в 2,4 раза. Дефекты перфузии уменьшились на 32%, увеличилась сократительная функция левого желудочка на 27%.

Заключение. Одновременное применение инфракрасной лазерной терапии и трансплантации кардиомиобластов превосходит по эффективности традиционную медикаментозную терапию, а также раздельное применение данных методик лечения ХСН.

Рокхинд Семен

ИННОВАЦИОННЫЙ ПОДХОД К ЛАЗЕРНОЙ ФОТОТЕРАПИИ ДЛЯ ЛЕЧЕНИЯ ПОВРЕЖДЕНИЯ ПЕРИФЕРИЧЕСКИХ НЕРВОВ И СОХРАННОСТИ ДЕНЕРВИРОВАННОЙ МЫШЦЫ

Тель-Авив, ИЗРАИЛЬ

Повреждение периферических нервов имеет значительные последствия для военного и гражданского населения, получившего такие травмы (1). Полученные повреждения ведут к частичному или полному параличу, сильной боли, инвалидности и ухудшению качества жизни. Процесс выздоровления у пациентов с повреждениями периферических нервов продолжительный и часто не полный. В настоящее время нет эффективного,

недорогого неинвазивного лечения, которое бы могло усилить и ускорить заживление нерва и сохранить мышцу.

Низкоинтенсивные лазеры сейчас широко используются в мире. Некоторые из их многих преимуществ основаны на том, что они не нагревают обрабатываемую поверхность, имеют невысокую стоимость и низкий уровень побочных реакций. *Целью* нашего настоящего исследования является оценка эффективности и повторяемости лазерной фототерапии для регенеративного лечения повреждения периферического нерва с конечной целью улучшения функциональности конечности. Чтобы снизить уровень инвалидности и улучшить процесс реабилитации, мы используем уникальную инновационную концепцию лазерной фототерапии для улучшения процесса заживления нерва и снижения атрофии мышцы.

Результаты нашей работы показали, что использование излучения низкоинтенсивного лазера на месте повреждения и/или на спинальном хордовом сегменте, соотнесенном с поврежденным нервом, усиливает процесс реабилитации поврежденной конечности. Более того, было выявлено, что облучение денервированной мышцы помогает предотвратить ее атрофию, уменьшая, таким образом, период выздоровления (2, 3, 4).

INNOVATIVE LASER PHOTOTHERAPY APPROACH FOR THE TREATMENT OF PERIPHERAL NERVE INJURY AND PRESERVATION OF DENERVATED MUSCLE

Shimon Rochkind, MD, PhD

Division of Peripheral Nerve Reconstruction, Department of Neurosurgery, Tel Aviv Sourasky Medical Center, Tel-Aviv University (ISRAEL)

Peripheral nerve injury is of high consequence to military and civilian personnel injured (1). These injuries lead to partial or complete paralysis, severe pain, disabilities and deterioration in quality of life. The recovery process for a peripheral nerve injury patient, either with or without surgical intervention, is lengthy in duration and often incomplete. Currently, there are no effective non-invasive, safe, low cost treatments available to enhance and accelerate nerve recovery and muscle preservation.

Low level laser devices are widely used worldwide. Some of the many benefits of low level laser technology include the fact that they do not heat the treated area, have low incidence of adverse events.

Our current scope is to assess the efficacy and repeatability of laser phototherapy for the regenerative treatment of peripheral nerve injury with the ultimate goal of achieving improved limb function. In an effort to reduce disability and improve rehabilitation, we are using a unique innovative treatment concept of laser phototherapy in order to enhance nerve recovery and decrease muscle atrophy.

The results of our work have indicated that the use of low power laser irradiation on the injury site and/or on the spinal cord segment related to the injured nerve enhances the rehabilitation process of the injured limb. Furthermore, it was found that irradiation of the denervated muscle assists in prevention of muscle atrophy, and thus decreased time of recovery (2, 3, 4).

1. *Rochkind S., Strauss I., Shlitner Z., Reider G., Graif M.* Shrapnel versus gunshot in peripheral nerve injuries: Clinical aspects. *Acta Neurochirurgica*, 156 (8): 1567–75, 2014.

2. *Rochkind S.* Phototherapy in peripheral nerve regeneration: From basic science to clinical study. *Neurosurgical Focus* 26:E8, 2009.

3. *Rochkind S., Geuna S., Shainberg A.* The Role of Phototherapy in Peripheral Nerve Regeneration and Muscle Preservation. *International Review of Neurobiology,* 87: 445–64, 2009.

4. *Rochkind S., Shainberg A.* Protective effect of laser phototherapy on acetylcholine receptors and creatine kinase activity in denervated muscle.

Photomedicine and Laser Surgery 31: 499–504, 2013.

Соловьева А.Г.

ВЛИЯНИЕ ИЗЛУЧЕНИЯ НИЗКОИНТЕНСИВНОГО КРАСНОГО СВЕТА *IN VITRO* НА КАТАЛИТИЧЕСКИЕ И КИНЕТИЧЕСКИЕ СВОЙСТВА ОКСИДОРЕДУКТАЗ ЭРИТРОЦИТОВ ПРИ ТЕРМИЧЕСКОЙ ТРАВМЕ В ЭКСПЕРИМЕНТЕ

ФГБУ «ННИИТО» Минздрава России, г. Нижний Новгород, Россия

Solovjeva A.G. (Nizhny Novgorod, RUSSIA)

INFLUENCE OF LOW-LEVEL RED LASER LIGHT «IN VITRO» ON THE CATALYTIC AND KINETIC PROPERTIES OF ERYTHROCYTE OXYREDUCTASES IN THERMAL INJURY IN THE EXPERIMENT

Обоснование и цель. Ожоговая травма сопровождается изменениями обменных процессов в организме, развитием ожоговой токсемии. Поэтому поиск эффективных способов коррекции активности одного из ключевых ферментов биотрансформации альдегиддегидрогеназы (АлДГ) и фермента энергетического метаболизма лактатдегидрогеназы (ЛДГ) при ожоговой болезни является актуальным. *Цель работы* – изучение влияния низкоинтенсивного красного света (люмир) *in vitro* на регуляторные свойства АлДГ и ЛДГ в эритроцитах крыс с ожогом.

Материал и методы. Эксперименты проведены на белых крысах линии Вистар. Животным в условиях общей анестезии тиопенталом наносили ожог пламенем (10% п. т., 45 с). Кровь забирали через 1 ч после ожога, стабилизировали раствором цитрата натрия (3,8%), в опытах *in vitro* облучали 1 мин в камере для экстракорпорального облучения. Активность и кинетические свойства АлДГ и ЛДГ определяли в гемолизате эритроцитов (1:40). В качестве ЭМИ использовали источник на основе двухслойных полимерных оптоволокон (диаметр 0,8 мм), красный свет с максимум 630 нм, интенсивность излучения – 1,5 мВт/см^2. Полученные результаты обрабатывали статистически с использованием t-критерия Стьюдента.

Результаты. Показано, что красный свет способствует статистически значимому увеличению активности АлДГ при термической травме в 2,5 раза по сравнению с животными с ожогом и на 59% по сравнению с интактными крысами. Повышение активности АлДГ при ожоге под влиянием облучения обусловлено возрастанием каталитической эффективности и сродства фермента к субстрату. Увеличивается также активность ЛДГ в прямой реакции после облучения в 2,2 раза по сравнению с крысами с ожогом. Активность ЛДГ в обратной реакции уменьшается под влиянием красного света в 1,8 раза по сравнению с активностью фермента до облучения (ожог), при этом под влиянием лазерного излучения возрастает время полупревращения субстрата. Проведенный корреляционный анализ выявил отрицательную корреляцию между ЛДГ в обратной реакции и АлДГ у крыс с ожогом до облучения ($r = -0{,}942$; $p < 0{,}017$) и после облучения ($r = -0{,}937$; $p < 0{,}019$). После облучения отмечена положительная корреляция между ЛДГ в прямой реакции и АлДГ ($r = 0{,}975$; $p < 0{,}005$).

Заключение. Излучение красного света оказывает активирующее влияние на каталитические и кинетические свойства АлДГ и ЛДГ эритроцитов при ожоге, что способствует снижению высокотоксичных альдегидов и приводит к уменьшению количества молочной кислоты в организме, понижению выраженности гипоксии.

Соловьева А.Г.

ВЛИЯНИЕ ЛАЗЕРНОГО ИЗЛУЧЕНИЯ НА ФУНКЦИОНАЛЬНУЮ АКТИВНОСТЬ КЛЕТОК КРОВИ ПРИ ТЕРМИЧЕСКОЙ ТРАВМЕ

ФГБУ «ННИИТО» Минздрава России, г. Нижний Новгород, Россия

Solovjeva A.G. (Nizhny Novgorod, RUSSIA)

INFLUENCE OF LASER LIGHT ON THE FUNCTIONAL ACTIVITY OF BLOOD CELLS IN THERMAL INJURY

Обоснование и цель. В настоящее время проблема нарушений сосудисто-тромбоцитарного гемостаза при ожоге про-

Irradia

Лазеры для хирургии и косметологии

ЗАО «Медицинские оптические технологии»

Адрес: 117342, Москва, ул. Бутлерова, д. 15, оф. 340
Тел.: (495) 333-43-26, (925) 748-95-68
E-mail: mail@medlaser.ru www. medlaser.ru

Реклама

Гольмиевый лазер *TRIPLE*

Уникальные широкие возможности для всех областей хирургии:

Урология
Гинекология
Литотрипсия
Проктология
Оториноларингология
Лапароскопическая хирургия
Косметология
Артроскопия
Спинальная хирургия
Общая хирургия

Лазер *TRIPLE*
может содержать гольмиевый, александритовый, неодимовый или КТР- лазерный модуль

Гольмиевый лазер – новое качество в хирургии

- Двухмикронное излучение гольмиевого лазера хорошо передается по гибкому световоду и позволяет проводить малоинвазивные лапароскопические операции.
- Высокое поглощение в биоткани (глубина до 0,4 мм) позволяет локализовать область воздействия без повреждения окружающих слоев.
- Рассечение тканей в контакте и коагуляция в бесконтактном способе. Высокая импульсная мощность (>4 кВт) лазерных импульсов приводит к испарению (абляции) биоткани. Гемостаз возникает за счет скручивания капилляров, что уменьшает вероятность образования и отрыва тромбов.
- Отсутствует послеоперационное рубцевание при заживлении лазерной раны.
- Низкая опасность двухмикронного излучения для зрения человека.

Лазер *TRIPLE-Compact*
может содержать гольмиевый или КТР- лазерный модуль

Лазер *TRIPLE* для косметологии и эстетической хирургии

- В лазер ***TRIPLE*** может устанавливаться александритовый лазерный модуль. Импульсное излучение александритового лазера применяется для эффективного и безболезненного удаления нежелательных волос.
- Установка ***TRIPLE*** с КТР-лазерным модулем применяется для устранения сосудистых и пигментных дефектов кожи без повреждения окружающих тканей.

Технические характеристики

Тип лазера	Гольмиевый	Александритовый	КТР-лазер
Длина волны излучения	2088 нм	755 нм	532 нм
Выходная мощность/энергия	20 Вт/15 Вт (Компакт)	до 50 Дж/см^2	до 3 Дж
Параметры импульсов	600 мкс; частота до 20 Гц	2–50 мс; частота до 5 Гц	2–50 мс; частота до 2 Гц
Диаметр рабочего пятна	от 0,27 мм	до 12 мм	1–10 мм
Вывод излучения	волокно диам. 0,4; 0,6 мм	волокно диам. 0,6–1,2 мм; охлаждаемый инструмент	волокно диам. 0,6–1,2 мм; охлаждаемый инструмент
Конструктивное исполнение	*TRIPLE*		*TRIPLE-Compact*
Габариты, вес	93 × 69 × 37 см; 65кг		76 × 51 × 23 см; 35 кг
Питание	220 В, 50 Гц; 16 А		220 В, 50 Гц; 10 А

ФОТОДИТАЗИН® [fotoditazin]

фотосенсибилизатор хлоринового ряда

«ФОТОДИТАЗИН®» гель - РУ № ФСР 2012/130043 от 03.02.2012 г.
«ФОТОДИТАЗИН®» концентрат для приготовления раствора для инфузий - РУ № ЛС 001246 от 18.05.2012 г.

«ФОТОДИТАЗИН®» применяется для флюоресцентной диагностики и фотодинамической терапии* злокачественных опухолей** различных локализаций и патологий неонкологического характера в следующих областях медицины:

- гинекология
- урология
- травматология
- офтальмология
- дерматология
- стоматология

В соответствии с приказами МИНИСТЕРСТВА ЗДРАВООХРАНЕНИЯ РФ:

- * Приказ № 1629н от 29 декабря 2012 г. «Об утверждении перечня видов высокотехнологичной медицинской помощи»
- ** Приказ № 915н от 15 ноября 2012 г. «Об утверждении порядка оказания медицинской помощи взрослому населению по профилю «онкология»

Реклама

ООО «ВЕТА-ГРАНД»
123056, Россия, г. Москва, ул. Красина, д. 27, стр. 2
тел.: +7(499)253-61-81, +7(499)250-40-00
e-mail: fotoditazin@mail.ru

www.fotoditazin.com
www.фотодитазин.рф

должает оставаться актуальной. Показано, что под действием низкоинтенсивного лазерного излучения (НИЛИ) изменяется способность клеток крови собираться в агрегаты. Однако до сих пор нет единой точки зрения на то, какое влияние оказывает НИЛИ на адгезивно-агрегационную функцию тромбоцитов и эритроцитов. Цель работы – изучение влияния НИЛИ на функциональные свойства клеток крови при ожоге.

Материал и методы. Для исследований использовали кровь больных с ожогом (более 15% п.т., III А, Б IV степени), стабилизированную 3,8% цитратом натрия. Кровь *in vitro* облучали гелий-неоновым лазером (ГНЛ) ($\lambda = 633$ нм) и полупроводниковым лазером (ППЛ) ($\lambda = 890$ нм) в установке «ПЭЛОК» 1 мин. Выходная мощность светового потока – 0,5 мВт. Определяли агрегацию эритроцитов на реоскопе, модифицированном Г.Я.Левиным и др. (1984) и электрофоретическую подвижность эритроцитов (ЭФПЭ) (Харамоненко, Ракитянская, 1974). Агрегацию тромбоцитов исследовали фотометрическим методом по G. Born. Проводили количественное определение адгезивности тромбоцитов (Перлик, 1965). Полученные результаты обрабатывали статистически с использованием t-критерия Стьюдента.

Результаты. В крови большинства больных ожоговой болезнью выявлено повышение агрегационной способности эритроцитов. Отмечено, что под действием ППЛ степень дезагрегации эритроцитов возросла от 6 до 32% на всех скоростях сдвига. ГНЛ повысил дезагрегацию эритроцитарных агрегатов лишь при малых скоростях сдвига ($5c^{-1}$) на 19%. Установлено, что ЭФПЭ у больных с ожогами снижена от 8 до 38% по сравнению с нормой. Показано, что под влиянием лазерного облучения (ГНЛ и ППЛ) скорость перемещения эритроцитов в электрическом поле возросла. Облучение крови как ГНЛ, так и ППЛ вызвало повышение степени агрегации тромбоцитов независимо от исходных агрегационных свойств клеток. Под влиянием ППЛ агрегация тромбоцитов увеличилась на 26% на фоне пониженной в контроле агрегируемости клеток. Адгезия тромбоцитов уменьшилась на 29% после облучения крови ГНЛ. Облучение ППЛ не вызвало изменения адгезии тромбоцитов к стеклу.

Заключение. Таким образом, в опытах *in vitro* отмечено нормализующее влияние излучения ГНЛ и ППЛ на агрегацию эритроцитов, увеличение степени их дезагрегации и ЭФПЭ. Показано, что под действием НИЛИ агрегационная способность тромбоцитов возрастает. Отмечено более выраженное, по сравнению с ГНЛ, влияние ППЛ на агрегацию тромбоцитов.

Лазеры в диагностике различных заболеваний
Lasers for Diagnosis of Different Diseases

Асимов М.М.[1], Асимов Р.М.[2], ВладимировД.Б.[1], Гизбрехт А.[3], Рубинов А.Н.[1]

ОПТО-АКУСТИЧЕСКИЙ МЕТОД ОКСИГЕНАЦИИ БИОТКАНИ И ЕГО ПРИМЕНЕНИЕ В ОНКОЛОГИИ

[1] Институт физики Национальной академии наук Беларуси, г. Минск, Беларусь; [2] Парк высоких технологий, г. Минск, Беларусь;
[3] Институт электроники Болгарской академии наук, г. София, Болгария

Asimov M.M., Asimov R.M., Vladimirov D.B., Gizbreht A., Rubinov A.N. (Minsk, BELARUS; Sofia, BULGARIA)

OPTO-ACOUSTIC TECHNIQUE FOR BIOTISSUE OXYGENATION AND ITS APPLICATION IN ONCOLOGY

Целью данной работы явилась разработка опто-акустического метода локальной оксигенации биоткани и повышения эффективности, при одновременном снижении побочных эффектов, терапевтических методов в современной онкологии.

Экспериментальные исследования проводили с помощью генератора ультразвуковых колебаний в частотном диапазоне от 30 до 90 кГц. Для воздействия на кровеносные сосуды через кожную ткань использовали стандартный кольцевой электрод, на котором напряжение варьировалось в пределах 1–5 вольт. В качестве оптического излучения использовали He-Ne и полупроводниковые лазеры на длинах волн 632, 670, 800 и 870 нм. Степень оксигенации биоткани измеряли с помощью стандартизованного кислородного монитора TCM-2 фирмы «Radiometer» – Дания.

Представлены результаты исследования *in vivo* оксигенации биоткани при комбинированном воздействии лазерно-оптическим и акустическим методами. Рассмотрена эффективность опто-акустического метода в современной онкологии для повышения эффективности лечения твердых раковых опухолей. Особое внимание уделено снижению риска негативного воздействия на окружающие раковую опухоль нормальные ткани при использовании методов фотодинамической и радиологической терапии. Установлено, что фотодиссоциация оксигемоглобина крови HbO_2 *in vivo* в кровеносных сосудах и капиллярах позволяет дополнительно экстрагировать молекулярный кислород непосредственно в зоне воздействия лазерным излучением и акустическими волнами.

Экспериментально *in vivo* показано, что применение комбинированного опто- акустического метода оксигенации биоткани более чем в два раза увеличивает локальную концентрацию кислорода непосредственно в зоне воздействия. Разработанный оптико-акустический метод оксигенации биоткани может найти применение в клинической практике.

В настоящее время проводятся клинические испытания опто-акустического метода оксигенации биоткани и соответствующей аппаратуры для лечения твердых раковых образований методами радиационной и фотодинамической терапии.

Васильев П.В.[1], Волынский М.А.[2], Ерофеев Н.П.[1], Маргарянц Н.Б.[2]

ИССЛЕДОВАНИЕ СПЕКТРАЛЬНЫХ ХАРАКТЕРИСТИК КРОВИ И ЛИМФЫ ДЛЯ ВЫБОРА ИСТОЧНИКА ИЗЛУЧЕНИЯ В ЛДФ-ИССЛЕДОВАНИЯХ

[1] Санкт-Петербургский государственный университет, г. Санкт-Петербург, Россия; [2] Университет ИТМО, г. Санкт-Петербург, Россия

Vasiljev P.V., Volinsky M.A., Yerofejev N.P., Margarjantz N.B. (St-Petersburg, RUSSIA)

STUDIES OF SPECTRAL BLOOD AND LYMPH CHARACTERISTICS FOR SELECTING AN IRRADIATION SOURCE IN LASER-DOPPLER FLOWMETRY EXAMINATIONS

Обоснование и цель. Выбор длины волны лазерного источника излучения при исследовании микрогемолимфодинамики с помощью лазерной допплеровской флоуметрии (ЛДФ) является актуальной проблемой. При формировании лазерного допплеровского сигнала в общем случае необходимо использовать излучение, которое слабо поглощается и рассеивается в окружающих тканях, а в регистрируемом сигнале велика интенсивность компоненты излучения, рассеянного на движущихся частицах исследуемой среды. Исследование спектральных свойств крови

и лимфы внутри сосудов позволяет сформулировать критерии для выбора источника зондирующего лазерного излучения с параметрами, оптимальными для решения текущей диагностической задачи. Определение различий в отражающих свойствах крови и лимфы дает возможность выработки новых критериев оценки вклада в результирующий допплеровский сигнал лимфатической и кровеносной составляющей.

Материалы и методы. Исследовали спектральные свойства грудного лимфатического протока и нижней полой вены крысы. Свет от галогеновой лампы HL-2000 направляли через оптическое волокно на исследуемый образец. Регистрацию излучения, отраженного от поверхности объекта, частично рассеянного и поглощенного в приповерхностных тканях, осуществляли приемным оптическим волокном и регистрировали спектрометром HR4000. Исследования проводили в спектральном диапазоне 0,4–0,86 мкм.

Результаты. Получены спектры результирующего отраженного сигнала от наполненных кровеносных и лимфатических сосудов в видимом и ближнем инфракрасном диапазонах спектра. При исследовании динамики изменений спектральных свойств объектов при удалении крови и лимфы из сосудов было выявлено, что в области 0,7–0,86 мкм отражение от сосуда после удаления лимфы уменьшается, а после удаления крови – возрастает. В области 0,4–0,56 мкм лимфа не вносит существенного вклада в отраженный сигнал, в то время как отсутствие крови в сосуде также приводит к увеличению отражения.

Заключение. Исследования показали, что спектральные свойства кровеносных и лимфатических сосудов имеют особенности отражающих свойств, которые следует учитывать при выборе источников излучения ЛДФ в сравнительном анализе результатов ЛДФ-исследования.

Великанов Е.В., Терещенко С.Г., Никитина Н.В., Рогаткин Д.А., Лапаева Л.Г., Мечева Л.В.

СОЧЕТАННОЕ ПРИМЕНЕНИЕ ОПТИЧЕСКИХ МЕТОДОВ ДИАГНОСТИКИ ДЛЯ ВИТАЛЬНОЙ ОЦЕНКИ ПАТОЛОГИЧЕСКИХ ИЗМЕНЕНИЙ ТОЛСТОЙ КИШКИ ПРИ НЕСПЕЦИФИЧЕСКОМ ЯЗВЕННОМ КОЛИТЕ (НЯК)

Московский областной научно-исследовательский клинический институт им. М.Ф. Владимирского, г. Москва, Россия

Velikanov E.V., Tereschenko S.G., Nikitina N.V., Rogatkin D.A., Lapajeva L.G., Mecheva L.V. (Moscow, RUSSIA)

A COMBINED APPLICATION OF OPTIC TECHNIQUES FOR DIAGNOSING THE VITAL STATE OF PATHOLOGICAL CHANGES IN THE COLON IN NON-SPECIFIC ULCER COLITIS

Цель: оценить диагностические возможности совместного применения ОКТ (оптической когерентной томографии) и ФС (флюоресцентной спектроскопии) при КС (колоноскопии).

Материалы методы. У 100 больных НЯК выполняли КС,ОКТ и ФС. КС проводили на видеосистеме EVISEXERA. Для получения ОКТ – оптический когерентный томограф с низкоинтенсивным когерентным излучением (длина волны 1280 нм, мощность излучения 1,5 мВт, разрешение 15 мкм, глубина изображений 3–4 мм). Для ФС использовали «ЛЭСА-01-БИОСПЕК» и индуцирующий зеленый лазер (длина волны 532 нм). Для количественной оценки эндогенной флюоресценции использовали модифицированный коэффициент флюоресцентной контрастности – Kf. Измерения проводили в центре патологического очага, в области его края, в зоне измененной слизистой оболочки (СО) и интактной СО. Полученные результаты сопоставляли с результатами патоморфологических исследований биоптатов СО толстой кишки (ТК).

Результаты. Для ОКТ-изображений при НЯК характерно появление между обычными для ОКТ двумя слоями неоднородного слабо рассеивающего промежуточного (темного) слоя. При ограниченном НЯК на ОКТ-изображениях нижний слой был ярче верхнего, неоднородный, граница контрастная, ровная и непрерывная; верхний слой неоднородный, яркий, высота его увеличена. При тотальном поражении первый слой был более высокий, имел более неровный контур и большую неоднородность, отмечали снижение четкости границы между слоями. Спектры аутофлуоресценции при НЯК отличались от спектров интактной СО. Для интактной СО Kf1 – 1,2 ± 0,1, Kf2 – 1,1 ± 0,06, Kf3 – 0,57 ± 0,07. В среднем, Kf при НЯК составил: Kf1 – 0,93 ± 0,07, Kf2 – 1,02 ± 0,06, Kf3 – 0,83 ± 0,07. Kf при тяжелом поражении: Kf1 – 0,63 ± 0,05, Kf2 – 0,83 ± 0,04, Kf3 – 0,79 ± 0,06. Kf имеет тенденцию к снижению при нарастании степени и объема поражения СО.

Выводы. Совместное использование ОКТ и ФС является неинвазивным методом исследования, способствует уточнению характера и определению границ поражения при НЯК, позволяет дифференцировать патологические изменения и повышает точность прицельной биопсии. Применение метода целесообразно в трудных клинических случаях.

Гурова О.А.

ЛДФ-МЕТРИЯ КОЖНОГО КРОВОТОКА У ЗДОРОВЫХ МОЛОДЫХ ЛЮДЕЙ В ТЕЧЕНИЕ ДНЯ

Российский университет дружбы народов, г. Москва, Россия

Gurova O.A. (Moscow, RUSSIA)

LASER-DOPPLER FLOWMETRY OF SKIN BLOOD CIRCULATION IN HEALTHY SUBJECTS DURING THE DAY

С целью изучения динамики кожного кровотока в течение дня обследованы 59 практически здоровых молодых людей в возрасте от 17 до 25 лет, из них 27 юношей и 32 девушки. Исследование проведено в коже пальцев кисти с помощью анализатора лазерного микроциркуляции крови «ЛАКК-ОП» (ООО НПП «Лазма», Россия), в котором совмещены лазерная допплеровская флоуметрия (ЛДФ), оптическая тканевая оксиметрия (ОТО) и пульсоксиметрия. Запись показателей проводили в 10–12, 14–16 и 18–20 часов.

Уровень перфузии тканей кровью (показатель ПМ) относительно стабилен в утренние и дневные часы, но имеет тенденцию к снижению в вечернее время на 10% и более. Значения СКО к 18–20 часам достигают максимальной величины. Вклад в общую мощность спектра ЛДФ-граммы активных влияний на кровоток, связанных с изменением тонуса сосудов (Аэ, Ан, Ам), в утренние часы составляет 82,8%, днем снижается до 77,9%, а вечером возрастает до 86,9%. Суммарный вклад дыхательного (Ад) и сердечного (Ас) ритмов наибольшие значения имеет в 14–16 часов – 22,1%, а наименьшие – в 18–20 часов – 13,1%.

Ослабление активных сосудистых механизмов регуляции микроциркуляции приводит к снижению в 14–16 часов и реактивности микрососудов на дыхательную и окклюзионную пробы. В это время существенно уменьшается реактивность микрососудов при задержке дыхания (ИДП): с 51,0 ± 6,3 утром до 38,7 ± 7,4% днем. Показатели реактивности микрососудов (РКК) на 3-минутную окклюзионную пробу в утренние и вечерние часы фактически не различаются, а в 14–16 часов снижаются на 10–15%.

В течение дня наблюдается тенденция к увеличению насыщения крови кислородом в микроциркуляторном русле: показатель SO_2 растет с 71,3 ± 1,9 в 10–12 часов до 75,1 ± 3,4% в 18–20 часов. Вместе с тем, относительный объем фракции эритроцитов Vr снижается с 8,5 ± 0,6 до 7,5 ± 0,7% в течение дня. В результате индекс удельного потребления кислорода в ткани I в течение дня имеет тенденцию к снижению.

Таким образом, с 10 до 20 часов у здоровых испытуемых наблюдаются изменения кожного кровотока, регистрируемые с помощью ЛДФ и ОТО. В течение дня постепенно снижается уровень микроциркуляции и потребление кислорода тканями кожи. В 10–12 и, особенно, в 18–20 часов собственно сосудистые механизмы регуляции микроциркуляции находятся на

высоком уровне. В 14–16 часов отмечается снижение суммарного вклада в общую мощность спектра колебаний активной природы, уменьшается реактивность микрососудов, что может свидетельствовать о некотором затруднении микроциркуляции в это время.

Дуванский В.А., Князев М.В., Краев Г.П.

УЗКОСПЕКТРАЛЬНАЯ ЭНДОСКОПИЯ В ВИЗУАЛИЗАЦИИ КОЛОРЕКТАЛЬНЫХ НЕОПЛАЗИЙ

ФГБУ «ГНЦ лазерной медицины ФМБА России», РУДН, г. Москва, Россия

Duvansky V.A., Knjazev M.V., Krajev G.P. (Moscow, RUSSIA)

THE NARROW-SPECTRAL ENDOSCOPY IN VISUALIZING COLORECTAL NEOPLASMS

Цель – оценить возможности узкоспектральной эндоскопии (NBI) в визуализации колоректальных неоплазий.

Материалы и методы. Проведен анализ 165 эндоскопических исследований толстой кишки с применением узкоспектральной эндоскопии. Колоноскопию проводили видеоколоноскопом Exera II CF-H180A Olympus с функцией NBI. Narrow Band Imaging (NBI) – оптическое преобразование эндоскопического изображения с использованием оптических фильтров 415 и 540 нм, позволяющее более четко осмотреть сосуды и рельеф поверхности слизистой оболочки.

Результаты. Технология NBI дает уникальное изображение, подчеркивая капиллярный рисунок так же хорошо, как и структуру поверхности. Ангиогенез является решающим фактором перехода из предопухолевых поражений при гиперпролиферативном состоянии к злокачественному росту. Таким образом, диагноз, основанный на ангиогеных или сосудистых морфологических изменениях, может быть идеальным для раннего выявления неоплазий. В нормальной слизистой петли подслизистого капиллярного сосуда формируют сеть в виде «пчелиных сот» ниже уровня эпителия. Большинство гиперпластических полипов при NBI-гастроскопии выглядят как светло-коричневые поражения без новообразованных сосудов. Аденоматозные поражения при NBI-гастроскопии выглядят как темно-коричневые образования с вновь образованными сосудами (коричневатые участки). Микрососудистое строение карциномы толстой кишки характеризуется беспорядочной структурой и увеличением плотности микрососудов. При NBI нормальная слизистая толстой кишки характеризовалась микрососудистым рисунком по типу «пчелиных сот», беспорядочную структуру и увеличение плотности микрососудов образования расценивали как признак неопластического поражения.

Заключение. Узкоспектральная эндоскопия является информативным методом исследования структуры слизистой толстой кишки, позволяющим определить границы образования и произвести прицельное взятие биоптата.

Дуванский В.А., Князев М.В., Краев Г.П.

ЭНДОСКОПИЧЕСКАЯ ОПТИЧЕСКАЯ КОГЕРЕНТНАЯ ТОМОГРАФИЯ В ВИЗУАЛИЗАЦИИ ГАСТРОИНТЕСТИНАЛЬНЫХ НЕОПЛАЗИЙ

ФГБУ «ГНЦ лазерной медицины ФМБА России», РУДН, г. Москва, Россия

Duvansky V.A., Knjazev M.V., Krajev G.P. (Moscow, RUSSIA)

ENDOSCOPIC OPTIC COHERENT TOMOGRAPHY FOR VISUALIZING GASTRO-INTESTINAL NEOPLASMS

Цель – оценить возможности оптической когерентной томографии (ОКТ) в визуализации гастроинтестинальных неоплазий.

Материалы и методы. Эндоскопическая оптическая когерентная томография проведена 75 пациентам при обследовании желудка и 78 – толстой кишки. При проведении эндоскопической ОКТ применяли видеоэндоскопы фирмы «Olympus» Exera GIF 2T160, CF-H180A и оптический когерентный томограф ОКТ 1300-У. Технические характеристики прибора: длина волны излучения – 1300 нм; мощность источника – 2–4 мВт; мощность на объекте – 0,75 мВт; пространственное разрешение – 10–20 мкм; глубина сканирования – 1–2 мм; поперечный диапазон сканирования – 1,8 мм; частота сканирования – 70–150 Гц. Оптические образы оценивали по нескольким параметрам: яркость томографической палитры на изображении; контраст; характеристики границы; структурность изображения; однородность изображения; слоистость; скорость угасания полезного томографического сигнала.

Результаты. Визуальные образы (томограммы), полученные при ОКТ, для нормальной слизистой характеризуются структурным и неоднородным изображением, скорость угасания томографического сигнала медленная. Для аденомы, независимо от ее размера, было характерно неслоистое ОКТ-изображение, для гиперпластического полипа было характерно трехслойное ОКТ-изображение, при этом отмечалось утолщение верхнего слоя (железистой слизистой) и четкая граница: железистая слизистая – подслизистый слой; участки дисплазии слизистой бесструктурны, с сохраненной оптической неоднородностью, скорость угасания томографического сигнала умеренная. ОКТ-изображения при раке бесструктурны, однородны, скорость угасания томографического сигнала – от умеренной до высокой.

Заключение. Результаты свидетельствуют, что нормальная и патологически измененная слизистая оболочка желудка и толстой кишки на томограммах визуализируется по-разному. ОКТ информативна при эндоскопической визуализации гастроинтестинальных неоплазий и может быть применена в качестве «оптической биопсии» при эндоскопическом исследовании желудочно-кишечного тракта.

Дуванский В.А., Овсянников В.С.

ЛАЗЕРНАЯ ДОППЛЕРОВСКАЯ ФЛОУМЕТРИЯ КАК МЕТОД ОЦЕНКИ МИКРОЦИРКУЛЯЦИИ ПОСЛЕОПЕРАЦИОННЫХ РАН ПЕРЕДНЕЙ БРЮШНОЙ СТЕНКИ

ФГБУ «ГНЦ лазерной медицины ФМБА России», РУДН, г. Москва, Россия

Duvansky V.A., Ovsjannikov V.S. (Moscow, RUSSIA)

LASER DOPPLER FLOWMETRY AS AN ASSESSMENT TECHNIQUE FOR MICROCIRCULATION IN POSTOPERATIVE WOUNDS ON THE FRONT ABDOMINAL WALL

Цель: изучить возможности лазерной допплеровской флоуметрии (ЛДФ) в оценке микроциркуляции ран передней брюшной стенки.

Материалы и методы. Проведен анализ результатов обследования и лечения 161 больного, прооперированного экстренно по поводу острого аппендицита лапаротомическим доступом. Среди пациентов было 86 (53,4%) женщин и 75 (46,6%) мужчин. Средний возраст составил 30,2 ± 7,2 года. Применяли лазерный анализатор капиллярного кровотока «ЛАКК-02» (Россия).

Результаты. После проведения операции в области раны передней брюшной стенки развивается гиперемия, появляются характерные пики в амплитудно-частотной гистограмме в диапазоне кардиоритма. Выражена асимметрия микроциркуляции коэффициент асимметрии 0,56 за счет глубоких местных изменений. Показатель эффективности регуляции микроциркуляции, варьировал в пределах 0,6–1,4 и в среднем составил 1,2 ± 0,4. В области послеоперационной раны развиваются изменения микроциркуляции, обусловленные травматическим повреждением микрососудов окружающих тканей и последующей воспалительной реакцией. При этом происходит падение сосудистого тонуса и активности вазомоций, развивается местная гиперемия, за счет отека тканей затрудняется венозный отток и, как следствие, возрастает сосудистое сопротивление. Несмотря на высокие значения перфузии, эффективность регуляции

микроциркуляции невысока, из-за чего страдает собственно транскапиллярный транспорт веществ. Во время послеоперационного лечения в ходе репаративного процесса происходят следующие изменения в микроциркуляции в области раны: спадает отек, улучшается реология кровотока в микрососудах, возникают возможности для нормального оттока крови, снижается сосудистое сопротивление, восстанавливается тонус миоцитов сохранных артериол и прекапилляров, идет усиленное новообразование капиллярной сети в зоне поврежденных микрососудов и в бессосудистых участках тканей.

Заключение. Полученные нами данные свидетельствуют о том, что метод лазерной допплеровской флоуметрии позволяет полностью оценить степень микроциркуляторных нарушений в ранах различного генеза и осуществлять динамический контроль за течением раневого процесса.

Дуванский В.А., Коржева И.Ю., Чернеховская Н.Е.

ЛАЗЕРНАЯ ДОППЛЕРОВСКАЯ ФЛОУМЕТРИЯ КАК МЕТОД ОЦЕНКИ МИКРОЦИРКУЛЯЦИИ В СЛИЗИСТОЙ ОБОЛОЧКЕ БРОНХОВ

ФГБУ «ГНЦ лазерной медицины ФМБА России», РУДН, РМАПО, г. Москва, Россия

Duvansky V.A., Korzheva I.Yu., Chernekhovskaya N.E. (Moscow, RUSSIA)

LASER DOPPLER FLOWMETRY AS AN ASSESSMENT TECHNIQUE FOR MICROCIRCULATION IN THE LUNG MUCOUS LAYER

Цель: изучить возможности лазерной допплеровской флоуметрии (ЛДФ) в оценке микроциркуляции слизистой оболочки бронхов при эндоскопическом исследовании.

Материалы и методы. Проведен анализ результатов обследования 117 пациентов – 20 без патологии и 97 – больные с легочным кровотечением 1-й степени. Поскольку метод ЛДФ-метрии является пристеночным контактным методом, то о нарушении микрогемоциркуляции судили только при наличии сохраненной целостности слизистой оболочки бронхов. Поэтому в исследуемые группы вошли больные с атрофическим бронхитом – 59 пациентов, и 20 пациентов с диффузным двусторонним бронхитом, сопровождающим пневмонии различного генеза. Применяли лазерный анализатор капиллярного кровотока «ЛАКК-02» (Россия). ЛДФ-метрию выполняли при проведении фибробронхоскопии. Больных обследовали в положении полулежа на спине, в состоянии полного физиологического покоя. Бронхоскопию проводили фибро- или видеобронхоскопом фирмы «Олимпас». После осмотра бронхов световод от прибора проводили через биопсийный канал бронхоскопа и под зрительным контролем устанавливали на слизистой оболочке на 1 см выше шпоры правого верхнедолевого бронха. Исследование выполняли в течение 2 мин. Производили запись и в дальнейшем – анализ показателей.

Результаты. У пациентов без патологии показатель микрогемоциркуляции (ПМ) составил 82,3 ± 5,3 пф. ед., среднеквадратичное отклонение (СКО) – 10,7 ± 0,5 пф. ед., индекс эффективности микроциркуляции (ИЭМ) – 1,2 ± 0,5. У больных с легочным кровотечением ПМ достоверно уменьшался, происходило и снижение значений СКО, что указывало на неэффективность тканевой перфузии. Незначительное повышение амплитуды колебаний в диапазонах VLF, LF и HF, свидетельствовало об усилении тонуса прекапилляров, препятствующего адекватному кровотоку по капиллярам и возрастании емкостной функции венулярного звена микроциркуляторного русла.

Заключение. Эндобронхиальная микроциркуляция при хроническом бронхите и пневмонии, осложненных кровотечением, характеризуется застойным типом со сниженной активностью компонентов микроциркуляторного русла, ослаблением кровотока и ишемией тканей. Эндобронхиальная ЛДФ позволяет объективно оценить нарушения микроциркуляторного кровообращения в слизистой оболочке бронхов.

Иванов А.В.[1, 2], Певгов В.Г.[3]

ПЕРСПЕКТИВЫ ИСПОЛЬЗОВАНИЯ МЕТОДА ДИНАМИЧЕСКОГО РАССЕЯНИЯ СВЕТА В СКРИНИНГОВОЙ ДИАГНОСТИКЕ СОЦИАЛЬНО ЗНАЧИМЫХ ЗАБОЛЕВАНИЙ

[1] ФГБУ «Государственный научный центр лазерной медицины ФМБА России», г. Москва; [2] ФГБУ «Российский онкологический научный центр им. Н.Н. Блохина» РАМН, г. Москва; [3] Московский физико-технический институт (ГУ), г. Долгопрудный, Россия

Ivanov A.V., Pevgov V.G. (Moscow, Dolgoprudny, RUSSIA)

PERSPECTIVES FOR THE APPLICATION OF LIGHT DYNAMIC DISPERSION IN THE SCREENING DIAGNOSTICS OF SOCIALLY IMPORTANT DISEASES

В 2013 году Нобелевской премии по физиологии и медицине были удостоены работы по изучению везикулярного транспорта. Внеклеточные везикулы – это крошечные объекты, которые выделяют клетки различных тканей и органов в окружающую их среду. Все клетки выделяют несколько типов мембранных везикул размером от 20 до 5000 на, каждая с уникальными морфологическими признаками и функциями. Они были обнаружены в самых разных полостных жидкостях организма: в моче, в сперме, в сыворотке крови, в лимфе, в слюне, в слезах, в выделениях из носа, в желчи, в околоплодных водах и даже в грудном молоке. Оказалось, что состав их белков, липидов, микроРНК и матричных РНК сильно зависит от происхождения везикул, а также от физиологического состояния породившей их клетки (здорова она или больна). Это создает предпосылки для разработки новых методов диагностики различных заболеваний.

Для изучения внеклеточных везикул в сыворотке / плазме крови здоровых доноров и больных онкологическими и сердечно-сосудистыми заболеваниями использовали методы атомно-силовой микроскопии и динамического рассеяния света, позволяющие определять количество внеклеточных везикул и распределение их по размерам в исследуемых образцах биологических жидкостей. Развитие технологии измерения концентрации и регистрируемых на наноуровне размеров физических составляющих внеклеточных везикул сыворотки и плазмы крови на основе метода спектроскопии квазиупругого рассеяния света (синонимы – динамическое рассеяние света, лазерная корреляционная спектроскопия, ЛКС) предназначено для создания на ее основе методов ранней диагностики социально значимых заболеваний. Метод позволяет анализировать нативные жидкости человека (мочу, слюну, сыворотку, плазму крови), определяя в них сверхмалые количества (10–5 частиц) крупномолекулярных фрагментов из частиц, имеющих размеры 1–10000 нм, при динамическом диапазоне по концентрации, достигающем нескольких порядков. Метод ЛКС позволяет оценивать состояние процессов, происходящих в биологической жидкости, в реальном масштабе времени и в реальных (нативных) условиях. Результат анализа – компьютерная обработка, позволяющая развивать метод на формировании групп риска различных заболеваний.

Достоверно установлено, что в крови и в биологических жидкостях организма здоровых испытуемых присутствуют низкие концентрации везикул, двухкомпонентные по размерам, около 50 нм и 200 нм. Опухолевые клетки выделяют гетерогенные, более крупные по размерам везикулы в диапазоне от 200 нм до нескольких микрометров. Везикулы, которые соответствуют этим критериям, известны как онкосомы, и обнаруживаются только при появлении онкогенных клеток. При анализе установлено достоверное различие характеристических показателей спектров практически здоровых людей и онкологических больных. Аппаратура и методика многопараметрической диагностики онкологических заболеваний на основе квазиупругого рассеяния света были апробированы в ряде ведущих исследовательских и лечебных онкологических учреждений.

Испытания показали высокую эффективность метода ЛКС сыворотки крови и возможность его использования для остро стоящей проблемы скрининга населения с целью формирова-

ния групп повышенного онкологического риска. ЛКС является достаточно эффективным, не зависящим от локализации опухоли методом для скрининговой диагностики онкологических заболеваний и возможного динамического наблюдения онкологических больных. Разработанная аппаратура и методика могут быть адаптированы для диагностики других распространенных заболеваний.

.

Козлов В.И., Азизов Г.А., Гурова О.А.

ЛАЗЕРЫ В ДИАГНОСТИКЕ РАССТРОЙСТВ МИКРОЦИРКУЛЯЦИИ КРОВИ

Российский университет дружбы народов; ГНЦ лазерной медицины ФМБА России, г. Москва, Россия

Kozlov V.I., Azizov G.A., Gurova O.A. (Moscow, RUSSIA)

LASERS IN THE DIAGNOSIS OF BLOOD MIRCOCIRCULATION DISORDERS

Расстройства микроциркуляции весьма разнообразны как по своему патогенезу, так и по клиническим проявлениям. Поэтому в клинике различных заболеваний и экстремальных состояний, а также при коррекции микроциркуляторных нарушений необходимы как оперативная информация о состоянии кровотока на тканевом уровне, так и возможность его длительного мониторинга.

Арсенал современных методов оценки состояния микроциркуляции достаточно широк. Среди этих методов лазерная допплеровская флоуметрия (ЛДФ) и компьютерная микроангиоскопия в различных областях тела являются ведущими, так как эти методы достаточно информативны при оценке как локального, так и системного состояния микроциркуляции.

ЛДФ основана на оптическом неинвазивном зондировании тканей монохроматическим сигналом и спектральном анализе светового сигнала, отраженного от движущихся в тканях эритроцитов. Регистрируемый при ЛДФ сигнал – *показатель микроциркуляции (ПМ)*, равно как и величина *СК*О (среднее квадратическое отклонение амплитуды колебаний кровотока) представляют собой интегральные характеристики подвижности эритроцитов в зондируемом объеме ткани: ПМ характеризует средний поток эритроцитов в единице объема ткани, а СКО – временную изменчивость микроциркуляции или колеблемость потока эритроцитов (флакс). Спектральное разложение ЛДФ-граммы на гармонические составляющие дает возможность определить вклад различных ритмических составляющих флаксмоций в ЛДФ-грамме, что важно для диагностики состояния микроциркуляции. Наиболее значимыми в диагностическом плане являются:

- очень низкочастотные колебания (VLF), характеризующие состояние гуморально-метаболических факторов и связанные с периодическими сокращениями эндотелиоцитов (менее 0,03 Гц);
- медленные волны флаксмоций, зона LF-ритма – диапазон частот 0,07–0,2 Hz (3–12 колеб./мин), обусловленные вазомоциями;
- быстрые (высокочастотные) волны колебаний, зона HF-ритма – диапазон частот 0,2–0,4 Hz (12–24 колеб./мин), обусловленные периодическими изменениями давления в венозном отделе русла;
- пульсовые волны флаксмоций, зона CF-ритма – диапазон частот 0,8–1,5 Hz (48–90 колеб./мин).

Вклад различных ритмических составляющих оценивают по мощности их спектрального диапазона в процентном отношении к общей мощности спектра флаксмоций.

Располагая многочисленными экспериментальными, а также клиническими наблюдениями за состоянием микроциркуляции у больных при сахарном диабете, гипертонической болезни, венозной недостаточности, базально-клеточной карциноме кожи, хроническом пародонтите, выполненными с помощью современной биомикроскопической техники и ЛДФ, мы выявили большое разнообразие микроциркуляторных расстройств как по своему патогенезу, так и по клиническим проявлениям. Среди разных проявлений расстройств микроциркуляции различаются: гиперемическая, спастическая, спастико-атоническая, структурно-дегенеративная, застойная и стазическая формы. Каждая из этих форм микроциркуляторных расстройств характеризуется определенным соотношением структурно-функциональных и гемореологических изменений в микрососудах, а также нарушениями их барьерной функции.

Результаты исследования свидетельствуют, что применение ЛДФ и биомикроскопической техники позволяет оценивать состояние и расстройства микроциркуляции крови и тем самым повысить качество диагностики различных заболеваний, обнаруживать их на более ранних стадиях, наконец, создать базу для более глубокого понимания патогенеза возникающих расстройств микроциркуляции, а также осуществлять объективный контроль за проводимыми лечебными мероприятиями и индивидуальным подбором фармакологических средств.

Принципиальное значение, особенно в плане контроля за качеством проводимого лечения, имеет оценка степени расстройств микроциркуляции крови. Нами предлагается выделять четыре степени расстройств микроциркуляции: I ст. – легкая, которая характеризуется компенсированными изменениями в системе микроциркуляции; II ст. – среднетяжелая, которая характеризуется субкомпенсированными структурными и гемореологическими сдвигами, а также снижением уровня микроциркуляции на 20–25%; III ст. – тяжелая; для нее характерны декомпенсированные изменения в системе микроциркуляции и ослабление тканевого кровотока на 25–40%; IV ст. – очень тяжелая; для нее характерно угнетение тканевого кровотока и ослабление микроциркуляции более чем на 40%. Предлагаемая классификация позволяет упорядочить многочисленное разнообразие расстройств микроциркуляции крови, наблюдаемое в клинической практике.

Терещенко С.Г., Лукина Е.М., Лапаева Л.Г., Великанов Е.В., Титаева А.А., Рогаткин Д.А., Лапитан Д.Г.

ВОЗМОЖНОСТИ ЛАЗЕРНОЙ ДОППЛЕРОВСКОЙ ФЛОУМЕТРИИ В ПРОГНОЗЕ РИСКА РАЗВИТИЯ КРОВОТЕЧЕНИЯ ПРИ ЭНДОСКОПИЧЕСКОЙ ПОЛИПЭКТОМИИ

Московский областной научно-исследовательский клинический институт им. М.Ф. Владимирского, г. Москва, Россия

Tereschenko S.G., Lukina E.M., Lapajeva L.G., Velikanov E.V., Titajeva A.A., Rogatkin D.A., Lapitan D.G. (Moscow, RUSSIA)

POSSIBILITIES OF LASER DOPPLER FLOWMETRY IN PROGNOSING RISKS FOR DEVELOPING BLEEDING DURING ENDOSCOPIC POLYPECTOMY

Цель исследования: оценить эффективность данных лазерной допплеровской флоуметрии для прогнозирования риска развития кровотечения при эндоскопической полипэктомии пищеварительного тракта.

Материал и методы. Эндоскопическое удаление проведено у 69 больных с 210 полипами пищеварительного тракта. У 57 пациентов 189 полипов располагались в желудке, у 12 в толстой кишке имел место 21 полип. В предоперационном периоде производили лазерную допплеровскую флоуметрию и по ее данным устанавливали гемодинамический тип микроциркуляции у пациента. В работе использовали двухканальный лазерный анализатор микроциркуляции крови «ЛАКК-02», разработанный фирмой «ЛАЗМА» (Москва). По результатам исследования спастический тип микроциркуляции установлен у 24 (35%) пациентов, нормоциркуляторный тип – у 27 (39%), гиперемический тип – у 18 (26%). Для эндоскопического удаления полипов мы использовали два типа вмешательства: электроэксцизию полипов диатермической петлей и коагуляцию полипа с помощью тока высокой частоты.

Результаты. У 57 пациентов из желудка удалено 189 полипов, у 12 из толстой кишки удален 21 полип. При удалении полипов кровотечение отмечено у 21 (30%) больного. При спастическом типе микроциркуляции кровотечение наблюдали у 4 (19%) больных, при этом у 2 – 1-й ст., у 1 – 2-й ст., у 1 –

3-й ст., при нормоциркуляторном – у 6 (27%): у 4 – 1-й ст., у 2 – 2-й ст. , при гиперемическом – у 11 (52%): у 9 – 2-й ст., у 2 – 3-й ст. У больных со спастическим типом микроциркуляции кровотечение было достоверно реже ($p < 0,05$), чем при гиперемическом типе. Аналогичное различие было у больных с нормоциркуляторным и гиперемическим типом. При гиперемическом типе количество больных с интенсивностью кровотечения 2-й степени было достоверно ($p < 0,05$) больше, чем при других типах.

Заключение. Таким образом, тип микроциркуляции, установленный по данным лазерной допплеровской флоуметрии, коррелирует с вероятностью осложненного течения эндоскопической полипэктомии пищеварительного тракта. На данную методику прогнозирования получен патент РФ № 2421145.

Шилов И. П.[1], Иванов А.В.[2], Румянцева В.Д.[1], Ивановская Н.П.[3], Маркушев В.М.[1]

НАНОКОМПОЗИТ НА ОСНОВЕ ПОЛИМЕРНОЙ МАТРИЦЫ «ЛЕКСАН» И ИТТЕРБИЕВОГО КОМПЛЕКСА ПРОТОПОРФИРИНА IX ДЛЯ ЛЮМИНЕСЦЕНТНОЙ ДИАГНОСТИКИ НОВООБРАЗОВАНИЙ: СИНТЕЗ И ФОТОЛЮМИНЕСЦЕНТНЫЕ СВОЙСТВА

[1] Институт радиотехники и электроники им. В. А. Котельникова РАН, Фрязинское отделение, г. Фрязино, Московская обл., Россия; [2] ФГБУ «Российский онкологическй научный центр им. Н.Н. Блохина» РАН, г. Москва, Россия; [3] ФГУП «ГосНИИ биологического приборостроения» ФМБА, г. Москва, Россия

Shilov I.P., Ivanov A.V., Rumjantzeva V.D., Ivanovskaya N.P., Markushev V.M. (Friazino, Moscow, RUSSIA)

THE NANOCOMPOSITE ON THE BASE OF POLYMER MATRIX «LEXAN» AND ITTERBIUM COMPLEX OF PROTOPHORPHYRINE IX FOR THE LUMINESCENT DIAGNOSIS OF NEOPLASMS: SYNTHESIS AND PHOTOLUMINESENT PROPERTIES

Иттербиевые комплексы порфиринов (ИКП) привлекают все большее внимание исследователей вследствие их низкой фотохимической активности. Для увеличения диагностического потенциала ИКП необходимо повышать стабильность комплексов и изолировать их от тушащего действия водной среды. С этой целью в данной работе изучено влияние дополнительного комплексообразователя – триоктилфосфиноксида (ТОФО) и наличия полимерной матрицы типа «Лексан» на фотолюминесцентные характеристики иттербиевого комплекса диметилового эфира протопорфирина IX (Yb-ДМЭПП).

Yb-ДМЭПП в виде ацетилацетонатного комплекса был получен в соответствии с методом [1]. Лексан – производства компании General Electric Plastics (США), БСА, ТГФ, ТОФО, Тритон X-100 – производства компании Sigma-Aldrich, США. Включение ТОФО в ИКП проводили в растворе тетрагидрофурана (ТГФ) за 15 мин до синтеза наночастиц. Синтез наночастиц Yb-ДМЭПП/Лексан полимерная матрица (ЛПМ) осуществляли по аналогии с методом, предложенным в работе [2]. Спектрально-кинетические характеристики получали с помощью разработанного в ИРЭ им. В.А. Котельникова РАН измерительного стробоскопического стенда с возбуждением в видимом диапазоне спектра. Источником излучения служил импульсный лазер LS-2132 длиной волны излучения 532 нм. Времена жизни люминесценции для всех образцов получены при длине волны эмиссии 976 нм.

Спектр эмиссии нанокомпозитов Yb-ДМЭПП-ЛПМ в БИК-диапазоне спектра подтверждает, что в них сохраняется типичный для люминесценции ионов Yb^{3+} характер: наличие наиболее интенсивной полосы в области 980 нм, обусловленной основным ($^2F_{5/2} \rightarrow {}^2F_{7/2}$) переходом, и появление дополнительных полос в области 925 и 1010 нм, обусловленных внутримультиплетными переходами. Показано, что интенсивность и время жизни люминесценции иона Yb^{3+} растут по мере увеличения содержания ТОФО в полимерной матрице, причем для получения наивысших значений требуется ~2-кратный его избыток над стехиометрическим количеством. Параллельно наблюдали снижение красной (остаточной) флуоресценции свободного основания порфирина в спектральном диапазоне 600–720 нм. Улучшению люминесцентно-спектральных характеристик способствует и повышение концентрации ИКП.

Результаты экспериментов свидетельствуют, что включение ИКП в полимерную матрицу типа «Лексан» в присутствии дополнительного комплексообразователя ТОФО способствует увеличению интенсивности и времени жизни люминесценции Yb^{3+} (вплоть до 17 мкс) по сравнению со свободным комплексом при одновременном снижении остаточной флуоресценции основания порфириновой части комплекса.

Лазерная и светодиодная медицинская аппаратура. Подготовка специалистов
Laser and Light-emmiting Diode Medical Devices. Specialist Training

Баранов В.Н., Бочков М.С., Качалин А.С.

ОБОСНОВАНИЕ РАЗРАБОТКИ НОВОГО ИЗДЕЛИЯ ДЛЯ ЛАЗЕРНОЙ ПУНКТУРЫ

Тюменский государственный нефтегазовый университет, г. Тюмень, Россия

Baranov V.N., Bochkov M.S., Kachalin A.S. (Tjumen, RUSSIA)

BACKGROUNDS FOR DEVELOPING A NEW DEVICE FOR LASER PUNCTURE

В лазерной пунктуре в настоящее время часто используют методики неподвижного расположения лазерного излучателя над точкой акупунктуры (ТА) и плоскостного лазерного сканирования (поглаживания) ТА. Однако все еще не разработан метод лазерной биостимуляции ТА – аналог методики моксатерапии «клюющее дзю» и изделие для ее проведения. *Цель* – сравнительный анализ нескольких режимов облучения ТА.

Материал и методы. Для исследования температуры на поверхности кожи пальца руки в проекции ТА Ши-сюань (PC86) применяли тепловизор Fluke Ti32. Для облучении ТА применяли полупроводниковые лазеры длинами волн 0,67 мкм и 0,85 мкм и мощностью на выходе гибкого кварцевого световода 5,0 мВт. Экспозиция облучения – 180 с. Термограммы на поверхности кожи пальца в проекции ТА регистрировали до и в процессе облучения.

В результате исследования выявлено, что температура на поверхности кожи в проекции ТА при неподвижном непрерывном режиме облучения и в режиме плоскостного сканирования на обеих длинах волн снижалась к концу лазерного воздействия. При объемном сканировании ТА (аналога методики «клюющего дзю») наблюдали статистически достоверный рост температуры в зоне облучения, как известно, играющего пусковую роль в активации ТА.

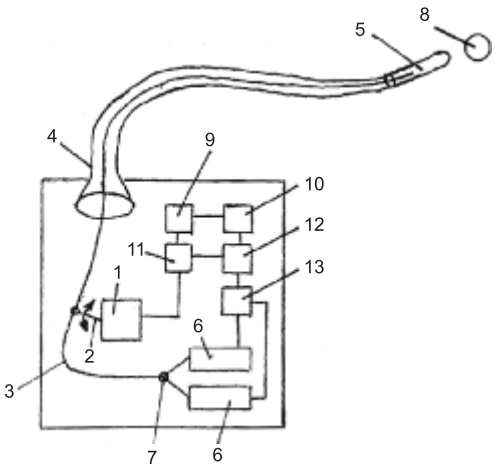

Рис. Блок-схема системы управления объемным лазерным сканированием, где: 1 – электродвигатель, драйвер – 2, перемещающий световолокна – 3, гибкий корпус световода – 4, сменная насадка 5, лазеры – 6, оптический разъем – 7, точка акупунктуры – 8, узлы регуляции частотой сканирования и мощностью излучения лазеров – 9, 10, 11, 12, 13.

Таким образом, разработка нового изделия, обеспечивающего объемное сканирование ТА, актуальна, и техническое решение по перемещению световода в возвратно-поступательном направлении может заключаться в создании механического драйвера световолокон (рис.).

Евстигнеев А.Р., Сошников С.И., Бессонова С.В.

АКТУАЛЬНЫЕ ПРОБЛЕМЫ СОЗДАНИЯ ИННОВАЦИОННОЙ ЛАЗЕРНОЙ МЕДИЦИНСКОЙ ТЕХНИКИ НА ПОЛУПРОВОДНИКАХ

Лазерный центр ЛАН, г. Калуга, Россия

Yevstignejev A.R., Soshnikov S.I., Bessonova S.V. (Kaluga, RUSSIA)

ACTUAL PROBLEMS OF DEVELOPING INNOVATIVE LASER SEMICONDUCTOR MEDICAL DEVICES

В последние годы степень оснащенности медицинских учреждений современным лазерным оборудованием стала одной из важнейших, так как лазерные технологии открыли новые возможности при лечении широкого круга заболеваний. За счет их применения при профилактике, лечении и реабилитации стало возможным добиваться улучшения качества жизни, увеличения работоспособности и продолжительности жизни населения.

В настоящее время проводятся работы с целью создания инновационных лазерных аппаратов и методов лечения, основанных на последних достижениях нанотехнологий, чтобы они были конкурентоспособными, импортозамещающими и экономически выгодными.

Именно таким аппаратом является лазерный биостимулятор «УЛАН-БЛ» – это физиокабинет в кейсе. Он имеет несколько каналов (2 канала импульсного ИК-излучения, $\lambda = 0{,}89$ мкм, канал красный, $\lambda = 0{,}66$ мкм (100 мВт – ФДТ), канал синий, $\lambda = 0{,}405$ мкм) и широкий спектр применения. Он выполнен по самым передовым планарным технологиям, имеет: широкий диапазон частот следования импульсов – от 2 до 30 000 Гц, ультразвуковой ряд частот импульсов, цифровой измеритель мощности (20 Вт), световую и звуковую индикации, цифровой таймер, сенсорное управление режимами, включатели и световую индикацию работы лазеров блоков излучения, ключ включения электропитания и др. Отмечен евросертификатом – ЕС № 1434, сертифицирован в РФ.

Возможность подсоединения специализированных полостных насадок, каналов ФДТ, ВЛОК, приставок, матричных блоков расширяет функциональные возможности аппарата. Малая масса (1 кг) и небольшие размеры аппарата, помещенного в кейс-футляр, делают его мобильным и удобным в эксплуатации. Данный лазерный аппарат биоэффективен и надежен в работе и может применяться в санаториях, амбулаторно-поликлинической сети, физиотерапевтических отделениях , частных медицинских центрах, госпиталях и в условиях МЧС и МО.

Карандашов В.И.[1], Жуков Н.В.[2]

СОВРЕМЕННЫЕ АВТОНОМНЫЕ ОПТОЭЛЕКТРОННЫЕ УСТРОЙСТВА НА ОСНОВЕ СВЕТОИЗЛУЧАЮЩИХ ДИОДОВ

[1] ФГБУ «ГНЦ лазерной медицины ФМБА России», г. Москва;
[2] МГТУ им. Н.Э. Баумана, г. Москва, Россия

Karandashov V.I., Zhukov N.V. (Moscow, RUSSIA)

MODERN AUTONOMOUS OPTOELECTRONIC DEVICES BASED ON LIGHT-EMITTING DIODES

В настоящее время ламповые и дорогостоящие лазерные источники оптического излучения в отдельных областях фототерапии вытесняются дешевыми, но не менее эффективными светоизлучающими диодами (СИД).

Современные суперлюминесцентные СИД являются продуктом новейших нанотехнологий. Технология изготовления сверхчистых полупроводниковых композиций позволяет широкомасштабно создавать полупроводниковые излучающие элементы с очень высоким коэффициентом полезного действия и запрограммированным спектром излучения.

Сотрудничество с физиками-оптиками позволило нам создать за последние 10–12 лет достаточное количество оптоэлектронных устройств, не имеющих мировых аналогов.

К ним следует отнести: устройство «Доктор Свет» предназначенное для профилактики и лечения ОРВИ у детей, которое отмечено золотой медалью Всемирного салона изобретений «Эврика-2003»; одноразовые светоизлучающие иглы «Радуга» для оказания экстренной помощи в автономных условиях; приборы для лечения светом в водной среде; компактный автономный ЛОР-комплект «АФС-компакт»; браслет автономный светоизлучающий (БАСИ), предназначенный для профилактики десинхронозов и повышения энергетики организма, который был использован для подготовки спортсменов в летних и зимних Олимпийских играх.

В докладе более широко будут представлены данные по разработке новых приборов, таких как модульное устройство «АФС-КОЗ», а также модернизации некоторых из перечисленных выше.

Ляндрес И.Г., Мостовников А.В., Леусенко И.А.

«АНОК-650» – ПОРТАТИВНЫЙ ПОЛУПРОВОДНИКОВЫЙ ЛАЗЕР ДЛЯ НАДВЕННОЙ ЛАЗЕРОМАГНИТНОЙ ФОТОТЕРАПИИ

ПК «Люзар», Институт физики НАН Беларуси им. Б.И. Степанова; Белорусская медицинская академия последипломного образования, г. Минск, Беларусь

Ljandres I.G., Mostovnikov A.V., Leusenko I.A. (Minsk, BELORUS)

«ANOK-650» – PORTABLE SEMICONDUCTOR LASER FOR SUPRAVENOUS LASER-MAGNET PHOTOTHERAPY

В последнее десятилетие все шире используют надвенную лазеромагнитную фототерапию как альтернативу не только внутривенному, но и, в ряде случаев, другим методам лазеромагнитной фототерапии. Как правило, ее проводят с помощью лазерной аппаратуры многоцелевого назначения. Экономическая ситуация диктует необходимость разработки аппаратов в ценовом диапазоне, доступном лечебным учреждениям любого уровня, а современные полупроводниковые лазерные источники и электроника позволяют минимизировать габариты и массу аппаратов.

Этим требованиям отвечает аппарат «АНОК-650» для надвенной магнитолазерной фототерапии. Основные технические характеристики: длина волны – 650 нм, мощность излучения –

50 мВт регулируемая, режим излучения – непрерывный, длительность воздействия – фиксированная: 10 мин или 30 мин, после чего аппарат автоматически отключается. Индукция магнитного поля – 50 мТл. Аппарат имеет встроенный аккумулятор зарядки от сетевого адаптора, продолжительность непрерывной автономной работы – не более 2 ч.

Оригинальная конструкция аппарата состоит из корпуса, выполненного в форме шайбы диаметром 65 мм, высотой 35 мм, массой 150 г, и магнитной насадки в виде кольца, фиксируемого на предплечье пациента манжетой. Верхняя поверхность корпуса аппарата выполняет функции панели управления, нижняя имеет выступающий в ее центре на толщину кольца излучатель. Стороной с излучателем корпус аппарата вставляется в отверстие магнитного кольца. В точке контакта излучателя с кожей напряженность магнитного поля совпадает с зоной максимальной плотности мощности лазерного излучения на поверхности кожи, что повышает эффективность действия двух лечебных физических факторов. Указанная конструкция аппарата обеспечивает двухуровневую защиту органов зрения от лазерного излучения. Это достигается тем, что генерация излучения происходит только после установки корпуса аппарата с излучателем в отверстие магнитной насадки (первый уровень) и контакта излучателя с кожей пациента (второй уровень). Высокая степень защиты пациента от лазерного излучения позволяет рекомендовать «АНОК-650» для использования как в лечебных учреждениях, так и в домашних условиях.

Ляндрес И.Г., Волотовская А.В., Козловская Л.Е.

ОПЫТ ПОДГОТОВКИ СПЕЦИАЛИСТОВ ПО ЛАЗЕРНЫМ МЕДИЦИНСКИМ ТЕХНОЛОГИЯМ

Белорусская медицинская академия последипломного образования, Унитарное предприятие «НТЦ «ЛЭМТ» БелОМО», г. Минск, Беларусь

Ljandres I.G., Volotovskaya A.V., Kozlovskaya L.E. (Minsk, BELARUS)

OUR EXPERIENCE IN PREPARING SPECIALISTS ON LASER MEDICAL TECHNOLOGIES

На постсоветском пространстве Республика Беларусь является одной из тех стран, где лазерные медицинские технологии продолжают развиваться. Оснащенность лечебных учреждений лазерной аппаратурой растет. В связи с этим важное значение приобретают подготовка специалистов по лазерным медицинским технологиям и ее организационные формы. В 90-е гг. она проводилась в форме обучения на рабочем месте и носила в большой мере информационный характер. По мере укрепления аппаратной базы и развития медицинских технологий были организованы курсы повышения квалификации на базе Белорусской медицинской академии последипломного образования. Подготовлены и утверждены образовательные программы по различным направлениям лазерной медицины: «Лазерные технологии в хирургии», «Лазерные технологии в терапии», «Лазерные технологии в хирургии и фотодинамической терапии», «Лазерные технологии в косметологии и пластической хирургии» (80 учебных часов), «Лазерные технологии в стоматологии», «Фотодинамическая терапия» (40 часов). Образовательные программы курсов включают учебную программу, учебно-тематический и учебный планы, расписание лекций и практических занятий. Программы рецензируются, согласуются с «Республиканским методическим центром по высшему и среднему медицинскому и фармацевтическому образованию» и утверждаются ректором академии. В начале курса и по его завершении проводятся тестовые опросы, охватывающие все разделы курса, сравнительная оценка правильных ответов на тестовые вопросы в начале и в конце курса и выставляется средний балл. В тематику лекционного курса входит ознакомление слушателей с физическими основами лазерного излучения, взаимодействием лазерного излучения и биотканей в зависимости от длины волны излучения, мощности, режимов работы и других параметров, общими принципами устройства и работы лазеров, а также с практической работой лазерной аппаратуры на учебной базе и в клиниках. Практическая часть курса включает отработку на биотканях технологий рассечения, коагуляции, вапоризации тканей, участие в операциях (для врачей хирургического профиля), а также демонстрацию методик лечения терапевтическими лазерами (для врачей терапевтического профиля). Для повышения эффективности учебного процесса проводятся видеодемонстрации оперативных вмешательств и обучающих методик.

Малиновский Е.Л.

ВОЗМОЖНОСТИ КЛИНИЧЕСКОГО ТЕСТИРОВАНИЯ РАЗРАБАТЫВАЕМЫХ ЛАЗЕРНЫХ ТЕРАПЕВТИЧЕСКИХ АППАРАТОВ ДЛЯ ОПРЕДЕЛЕНИЯ ОПТИМАЛЬНЫХ РЕЖИМОВ ЛАЗЕРНОЙ ТЕРАПИИ

ООО «Бином», г. Калуга, Россия

Malinovsky E.L. (Kaluga, RUSSIA)

POSSIBILITIES FOR CLINICAL TESTING OF DEVELOPED LASER THERAPEUTIC APPARATUSES TO DEFINE OPTIMAL REGIMES FOR LASER THERAPY

Производители новых лазерных терапевтических аппаратов (ЛТА) низкоинтенсивной лазерной терапии в настоящее время сталкиваются с необходимостью предоставления потребителям методических материалов. Клинические методические рекомендации условно подразделяют на две части. Первая часть включает описание полей воздействия и их топографию. Вторая часть отражает параметры лазерного воздействия в области описываемых полей воздействия. Описание первой части методики в отношении курабельных заболеваний не представляет большой сложности – так как, по сути, тактика лечения заболеваний является суммой опыта медицинских специалистов, практикующих в этой области медицины.

Вторая же часть методики, затрагивающая представление режимов лазерного воздействия на терапевтические зоны, представляет определенные трудности, которые определяются прежде всего тем, что новые технологии, используемые в разрабатываемых ЛТА, могут иметь уникальные режимы лазерного воздействия, существенно отличающиеся от традиционных методик. Неприемлемость использования методик «старого» образца для новых АЛТ определяется отличиями технологического характера. А значит, и организм пациентов также будет продуцировать совершенно другой биологический отклик.

С целью разработки методик для новых образцов ЛТА с наиболее точно подобранными параметрами лазерного воздействия выполняются специализированные клинические исследования.

Материальное обеспечение таких исследований включает применение опытного образца серийно разрабатываемого ЛТА и использование аппаратно-программного фотоплетизмографического комплекса (АПФК) «Диалаз» (производитель: ООО «Бином», г. Калуга). АПФК «Диалаз» был создан целенаправленно для определения оптимальной дозы лазерного воздействия в процессе процедурной и курсовой лазерной терапии.

Клинические исследования производят на репрезентативной группе пациентов, объединяемых сходными нозологическими и возрастными критериями. Полученные усредненные параметры лазерного воздействия позволяют в кратчайшие сроки выявить закономерности воздействия на организм пациентов лечебных факторов ЛТА различных типов.

Подобные исследования были проведены при разработке методических рекомендаций для ЛТА серии «Узормед» (производитель: ООО «Бином», г. Калуга) и «Милта» (производитель: НПО космического приборостроения, г. Москва).

Результаты применения технологии фотоплетизмографического мониторирования процедур лазерной терапии не ограничиваются только лишь относительно высокой скоростью разработки клинической методики применения новых типов ЛТА.

Москвин С.В.

СОВРЕМЕННЫЕ ВЫСОКОЭФФЕКТИВНЫЕ АППАРАТЫ ДЛЯ ЛАЗЕРНОЙ ТЕРАПИИ СЕРИИ «ЛАЗМИК»

ФГБУ ГНЦ ЛМ ФМБА РФ, г. Москва, Россия

Moskvin S.V. (Moscow, RUSSIA)

MODERN HIGHLY-EFFECTIVE APPARATUSES OF LAZMIK TYPE FOR LASER THERAPY

Развитие методологии лазерной терапии невозможно без постоянного совершенствования аппаратуры и дополнительных устройств для проведения процедур. Опыт показывает, что современные аппараты для лазерной терапии должны обязательно иметь:

– расширенный диапазон частот до 10 000 Гц;
– не менее 2 независимых каналов для подключения лазерных излучающих головок;
– возможность работы на частоте 10 000 Гц импульсных лазеров мощностью до 200 Вт;
– наличие в предлагаемой комплектации лазерных излучающих головок с длиной волны 365 нм (УФ), 635 нм (красный спектр), работающих в импульсном режиме, а также непрерывных с длиной волны 445 (синие) и 525 нм (зеленые);
– возможность измерения и цифровой индикации импульсной и средней мощности излучения лазерных головок с длиной волны от 365 до 960 нм;
– непрерывный, импульсный, модулированный и многочастотный режимы работы лазерных излучающих головок;
– фиксированные значения таймера 2 и 5 мин, которые используются в большинстве методик лазерной терапии;
– удобные и сверхнадежные разъемы для подключения головок, имеющие разный цвет в зависимости от длины волны используемого лазера;
– максимально унифицированные аппараты для реализации сочетанных и комбинированных методик;
– гарантию 5 лет на аппарат и на импульсные ИК лазерные излучающие головки.

Всем этим требованиями в полной мере соответствуют аппараты серии ЛАЗМИК.

Что категорически недопустимо в современной профессиональной лазерной терапевтической аппаратуре:

– только один канал для подключения лазерных головок;
– наличие индикации энергии или так называемой «дозы»;
– использование насадок или волокна из пластика, только кварцевое волокно пропускает лазерный свет с длиной волны 890–904 нм;
– разного рода индикации коэффициента отражения и др.;
– наличие в одной головке лазеров с разной длиной волны или светодиодов рядом с лазерами – это наиболее пагубно влияет на эффективность лазерной терапии.

Мыслович Л.В.

ЭФФЕКТИВНОСТЬ РЕЖИМА МУЛЬТИПЛЕКСИРОВАНИЯ ИЗЛУЧЕНИЯ СИСТЕМОЙ ELITE MPX В 1 ИМПУЛЬС

Компания Umetex Aestetics, г. Москва, Россия

Myslovich L.V. (Moscow, RUSSIA)

THE EFFECTIVENESS OF IRRADIATION REGIME MULTIPLEXING INTO ONE PULSE WITH THE SYSTEM ELITE MPX

Введение. С развитием мультиплексной технологии (MPX) – запатентованной методики, позволяющей последовательно сочетать длины волн для усиления клинического эффекта, специалисты получили возможность выбирать способ лечения с использованием определенной длины волны или их сочетания. Сочетание синергичных длин волн в мультиплексном способе воздействия обеспечивает безопасность лечения с использованием более низкой суммарной плотности потока энергии. Такая схема подходит для лазерного омоложения, включая удаление пигментации и сосудистых патологий, часто сопровождающих процессы фотостарения.

Сочетание длин волн позволяет одновременно оказывать влияние на сосудистую сеть и меланин, строго обеспечивая направленное действие на микроструктуры эпидермально-дермального сочленения.

Высокое поглощение эпидермисом излучения с длиной волны 755 нм ограничивает возможность воздействия на более темные типы кожи. Сочетание длин волн 1064 и 755 нм способствует безопасности проведения процедур при любом фототипе кожи, клинической эффективности, с длительным сохранением результата.

Длинноимпульсный Nd:YAG-лазер обеспечивает глубокое проникновение излучения для воздействия на кожные и подкожные кровеносные сосуды, что улучшает кровоснабжение и выравнивает фактуру кожи. Коэффициент его поглощения меланином низкий, поэтому этот вид излучения подходит для лечения пациентов с темным цветом кожи. При монорежиме (применение одного только Nd:YAG-лазера) для достижения клинически значимых результатов приходится использовать высокие плотности потока энергии, вызывающие сильные болевые ощущения у пациентов. В режиме мультиплексирования клинически значимый эффект проявляется на более низких энергиях излучения за счет такого оптического явления, как гиперхромизм.

Материалы и методы. В исследовании участвовали 5 пациентов от 34 до 67 лет со II–III типом кожи по Фитцпатрику. Все они не имели противопоказаний и подписали информированное согласие. Для программы омоложения был выбран аппарат «Elite MPX Cynosure» с уникальной технологией мультиплексирования 2 длин волн 755 и 1064 нм в 1 импульс. Результаты с применением нового метода мультиплексирования и аппарата Elite MPX для лазерного омоложения оценивали на основании данных УЗИ кожи (Skinscanner DUB tpm, Германия). УЗИ проводили до начала курса процедур и через 2 нед после его окончания.

Результаты обработки данных по исследованию клинической эффективности применения режима мультиплексирования александритового (755 нм) и Nd:YAG (1064 нм) излучения системы Elite MPX в 1 импульс в программе лазерного омоложения показали безопасность и эффективность метода лечения при минимально затраченном времени на проведение процедур. Пациентам, которым необходимо комплексное омоложение всего лица, рекомендуется прибегнуть именно к этому методу лечения. Данная технология позволяет лечить специфические и хронические патологические изменения за 1 сеанс, а также, помимо наглядных клинических результатов воздействия, режим мультиплексирования обеспечивает эффект дополнительной подтяжки кожи.

Ромаев С.Н.[1], Михайлусов Р.Н.[1], Свириденко Л.Ю.[1], Коваленко Н.О.[2]

ИСПОЛЬЗОВАНИЕ «КЮВЕТЫ ДЛЯ ДОЗИРОВАННОГО ОПТИЧЕСКОГО ОБЛУЧЕНИЯ ЖИДКОСТИ» В ФОТОМЕДИЦИНСКИХ ИССЛЕДОВАНИЯХ

[1] Харьковская медицинская академия последипломного образования, г. Харьков, Украина; [2] Научно-технологический комплекс «Институт монокристаллов» НАН Украины, г. Харьков, Украина

Romajev S.N., Mikhailusov R.N., Sviridenko L.Yu., Kovalenko N.O. (Kharkov, UKRAINE)

«THE CUVETTE FOR DOSAGED OPTIC IRRADIATION OF LIQUIDS» IN PHOTOMEDICAL STUDIES

Цель: в ходе выполнения экспериментальных медико-биологических исследований по облучению жидких сред в пробирках мы столкнулись с проблемой отсутствия лабораторной посуды, которая позволяла бы точно дозировать облучение, а кроме того, надежно защищать облучаемые образцы от микро-

биологического загрязнения, воздействия «фонового» искусственного или естественного освещения и иных физических факторов, которые могут влиять на «чистоту» эксперимента. Целью нашего научного поиска явилось создание лабораторной посуды, которая полностью соответствовала бы перечисленным выше требованиям.

Материал и методы. Были апробированы серийно выпускаемые лабораторные пробирки и кюветы, однако ни одна из них не отвечала необходимым критериям. При анализе научной и патентной литературы мы также не нашли образцов, подходящих для использования. В связи с чем нами была разработана, изготовлена и экспериментально апробирована «Кювета для дозированного оптического облучения жидкости».

Результаты. Для обеспечения равномерного распределения потока излучения в облучаемой жидкости была создана кювета из двух независимых, параллельно расположенных частей, которые плотно прилегают одна к другой. В одной части расположено одно «окно» для облучения, во второй части расположены 6 идентичных цилиндрических емкостей. Конструкция изготовлена из фторопласта марки 4 МБ. Разработанная нами кювета полностью исключает потерю световой энергии, а одинаковая площадь поверхности емкостей облучения (1 см^2) облегчает расчеты. Также кювета позволяет проводить независимое облучение каждой емкости с разными или одинаковыми параметрами (в зависимости от поставленных целей) независимо от облучения других емкостей.

Заключение. На разработанную нами «Кювету для дозированного оптического облучения жидкости» получен патент Украины на полезную модель (UA) № 67013. При помощи разработанной кюветы мы провели более 4000 серий опытов облучения жидких биологических материалов. В процессе эксплуатации кювета показала надежность, удобство использования, полное соответствие предъявляемым экспериментальным требованиям. Дополнительно можно отметить, что кювета легко моется, выдерживает стерилизацию в автоклаве при t° +120 °C, P – 2 атм.

Ф. СП-1

ОБРАЗЕЦ

АБОНЕМЕНТ на газету / журнал **81699** (индекс издания)

Лазерная медицина (наименование издания) | Количество комплектов: 1

на 20 15 год по месяцам:

1	2	3	4	5	6	7	8	9	10	11	12
X	X	X	X	X	X						

Куда 123456 (почтовый индекс) Москва (адрес)

ул. Тверская, д. 7, кв. 54

Кому Ивановой З.Я. (фамилия, инициалы)

ОБРАЗЕЦ

ДОСТАВОЧНАЯ КАРТОЧКА

ПВ	место	литер

на газету / журнал **81699** (индекс издания)

Лазерная медицина (наименование издания)

Стоимость	подписки / переадресовки	_____руб. _____ коп. / _____руб. _____ коп.	Количество комплектов	1

на 20 15 год по месяцам:

1	2	3	4	5	6	7	8	9	10	11	12
X	X	X	X	X	X						

Куда 123456 (почтовый индекс) Москва, ул. Тверская, д. 7, кв. 54 (адрес)

Кому Ивановой З.Я. (фамилия, инициалы)

Правила оформления статей

«Лазерная медицина» – научно-практический журнал, освещающий состояние и развитие современных лазерных технологий в медицине. Печатает результаты оригинальных исследований и разработок, не публиковавшиеся ранее и не предназначенные к публикации в других изданиях, а также заметки из практического опыта, материалы информационно-аналитического характера (обзоры, клинические лекции, хроника событий и др.). Публикация бесплатна. Журнал включен в последнюю редакцию Перечня ВАК. Статьи, поступившие в редакцию, проходят обязательное рецензирование. Замечания рецензентов должны быть учтены авторами. Редакция оставляет за собой право сокращать и редактировать присланные статьи без искажения их основного содержания. Рукописи работ авторам не возвращаются.

В редакцию представляются:

1. **Сопроводительное письмо**
2. **Бумажный вариант статьи с иллюстративным материалом и рефератом в двух экземплярах**
3. **Электронный вариант на CD**

1. Сопроводительное письмо

от учреждения с направлением статьи для публикации в журнале. Если работа выполнялась на базе нескольких учреждений, необходимо направление от каждого из них. Если статья является частью диссертационного исследования, это должно быть указано в сопроводительном письме.

2. Бумажный вариант статьи с иллюстративным материалом и рефератом – в двух экземплярах,

на одном из которых на первой странице должна быть виза руководителя и печать направляющего учреждения, а на последней странице – подписи всех авторов с указанием фамилии, полного имени и отчества, ученой степени, звания, должности и места работы. В соответствии с последними требованиями ВАК следует выделить контактное лицо, для которого должны быть дополнительно представлены: номер контактного телефона, адреса электронной почты или полный почтовый адрес для переписки.

На первой странице указывают: 1) код по УДК; 2) фамилию(и) и инициалы автора(ов); 3) название статьи; 4) наименование учреждения(й), где выполнена работа; 5) ключевые слова, отражающие основное содержание статьи (не более 7).

Текст печатается на одной стороне листа А4, шрифт 12 с двойным интервалом между строчками (в среднем на странице не более 30 строк по 60 знаков в строке, включая интервалы между словами), поля не менее 2 см.

Таблицы должны иметь заголовок и графы, удобные для чтения. Их данные не следует повторять в тексте.

Иллюстрации должны быть контрастными и четкими. На обороте одного экземпляра рисунка (фото) карандашом обозначают верх и низ, проставляют номер, фамилию автора, название статьи. Подписи к иллюстрациям дают на отдельном листе в порядке их нумерации. Рисунки вкладывают в конверт, надписывая фамилию автора и название статьи. Место, где в тексте должен помещаться рисунок, отмечают квадратом на полях.

Реферат представляется в двух экземплярах на отдельном листе с переводом на английский язык. Указываются авторы, название статьи, ключевые слова, как на первой странице статьи. Текст объемом 150–200 слов должен обеспечить понимание основных положений статьи без ее прочтения и содержать разделы: цель, место проведения, организация исследования, больные, вмешательства, методы исследования, основные результаты и выводы. Не следует дублировать в реферате текст заключения из самой статьи. Обращаем внимание авторов на то, что именно требуемая информация в первую очередь отражается в дальнейшем во всех реферативных изданиях и электронных базах данных.

Сокращения (кроме общепринятых сокращений мер, физических, химических и математических величин и терминов) не допускаются. Аббревиатуры в названии статьи не приводятся, а в тексте расшифровываются при первом упоминании. Единицы измерения физических величин и биомедицинских параметров приводятся в системе СИ. Формулы визируются автором на полях. Библиографические ссылки в тексте статьи даются в квадратных скобках с указанием номера в списке литературы: *…согласно данным [11]…*

Объем статей для рубрики *«Оригинальные исследования»* – не более 12 страниц, включая таблицы, рисунки и список цитированной литературы. Для рубрики *«Из практического опыта»* – не более 5 страниц; для рубрики *«Новости»* – 1–2 стр. Объем *обзорно-теоретических статей и клинических лекций* согласовывается с редакцией журнала.

План *оригинальных статей* – строго следующий:

⇒ 1) *введение*, обосновывающее постановку задачи исследования и четко обозначающее его цель;

⇒ 2) *материалы и методы исследования*. Следует четко описать организацию исследования, место проведения, группы исследованных больных (экспериментальных животных, моделей), контрольные группы, охарактеризовать проводимые вмешательства: указать использованную аппаратуру и ее производителя, источники, параметры и способы воздействия лазерного излучения, дозы, способы введения, международные названия и производителей примененных

лекарственных и диагностических средств, прочие лечебно-диагностические процедуры. Обязательно описать *методы статистического анализа данных*;

⇒ *3) результаты исследования;*

⇒ *4) обсуждение* (допускается объединение п. 3 и п. 4);

⇒ *5) заключение* (необязательно);

⇒ *6) выводы* (можно объединить с заключением) должны точно соответствовать поставленным целям и задачам;

⇒ *7) список цитируемой литературы*,

где в алфавитном порядке перечисляются цитируемые авторы сначала на русском, затем на иностранных языках. Все библиографические сведения должны быть тщательно выверены, за допущенные ошибки несет ответственность автор статьи.

Для журнальных статей указываются фамилии и инициалы автора, полное название статьи, название журнала, год, номер тома и выпуска, страницы (от – до). Пример: *Картелишев А.В., Коколина В.Ф., Васильева О.А и др. Лазерная профилактика перинатальных осложнений фетоплацентарной недостаточности // Лазерная медицина. 2006. Т. 10. Вып. 3. С. 14–22.*

Для статей из сборников – фамилии и инициалы автора, полное название статьи, название сборника, место и год издания, страницы (от – до). Пример: *Каплан М.А. Лазерная терапия: механизмы действия и возможности // 1-й Междунар. конгр. «Лазер и здоровье». Лимассол-М., 1997. С. 88–92.*

Для книг указываются фамилия и инициалы автора, полное название работы, место и год издания, количество страниц. Пример: *Скобелкин О.К. Применение низкоинтенсивных лазеров в клинической практике. М.: Медицина, 1991. 276 с.*

Для *авторефератов диссертаций* – фамилия и инициалы автора, полное название работы, докторская или кандидатская, место издания, год, количество страниц. Пример: *Попова Е.А. Эндоскопическая фотодинамическая терапия в комплексном лечении дуоденальных язв: Автореф. дис. ... канд. мед. наук. М., 2005. 26 с.*

Статьи в рубрику «Из практического опыта» могут быть написаны **по произвольному плану**, не обязательны список цитируемой литературы и реферат. Важно отразить суть оригинального наблюдения, предложения, разработки и т. д.

3. Электронный вариант на CD.

Текст набирается без форматирования и переносов, сохранить как Документ Word. Шрифт Times New Roman, размер 12, двойной межстрочный интервал. Электронные копии иллюстраций представляются на отдельных носителях в формате, согласованном с редакцией.

Статьи, оформленные с нарушениями данных требований, редакцией не рассматриваются.

Материалы направляются в редакцию простым письмом по адресу:

121165, Москва, ул. Студенческая, д. 40, строение 1, ГНЦ лазерной медицины, редакция журнала «Лазерная медицина».

Отправка каких-либо материалов в редакцию по электронной почте допускается в порядке исключения только по согласованию с редакцией.

Контактный телефон (499) 249-36-52

E-mail: ziganova@yandex.ru

ФГБУ «ГНЦ ЛАЗЕРНОЙ МЕДИЦИНЫ ФМБА РОССИИ» (http://www.lasermedicine-ssc.org)

ИЗДАЕТ научно-практический журнал «ЛАЗЕРНАЯ МЕДИЦИНА», адресованный широкому кругу специалистов по лазерной медицине: практикующим врачам, исследователям, разработчикам аппаратуры. Издание включается в базы данных ВИНИТИ РАН и «Российский индекс научного цитирования» на платформе Научной электронной библиотеки (http://www.elibrary.ru). Входит также в «Перечень ведущих рецензируемых журналов и изданий, в которых должны быть опубликованы основные результаты диссертаций на соискание ученой степени доктора и кандидата наук» (http://vak.ed.gov.ru). Периодичность – 4 номера в год.

НЕ ЗАБУДЬТЕ ПОДПИСАТЬСЯ НА НАШ ЖУРНАЛ!

Напоминаем, что на **2015 г.** на журнал **«Лазерная медицина»** можно подписаться:

- **в почтовом отделении связи по каталогу агентства «Роспечать»** (в сроки проведения подписной кампании). **Индекс 81699; каталожная цена – 400 руб. за один выпуск** (образец бланка прилагается – см. стр. 80);
- **на сайте Научной электронной библиотеки** – полнотекстовая электронная версия (http://www.elibrary.ru);

Контактная информация редакции:
121165, Москва, ул. Студенческая, д. 40, строение 1,
ГНЦ лазерной медицины, редакция журнала;
тел. **8-499-249-36-52**; электронная почта: ziganova@yandex.ru;
сайты: **http://lasermedicine-ssc.org; http://www.mustangmed.ru**

По заявкам читателей редакция предоставляет архивные номера журнала, готовит тематические подборки публикаций (самовывоз или отправление по почте наложенным платежом). Обращаем внимание читателей, что на сайте Научной электронной библиотеки (http://www.elibrary.ru) в настоящее время в свободном доступе размещены полные тексты из выпусков журнала 2007–2011 гг.

ФГБУ «ГНЦ ЛАЗЕРНОЙ МЕДИЦИНЫ ФМБА РОССИИ» (http://www.lasermedicine-ssc.org)

- **ЕЖЕМЕСЯЧНО ПРОВОДИТ КУРСЫ ПОВЫШЕНИЯ КВАЛИФИКАЦИИ ВРАЧЕЙ ПО ЛАЗЕРНОЙ МЕДИЦИНЕ**

  (лицензия № 2578 от 19 марта 2012 г.)
  Слушателями курсов могут быть как начинающие работать в области лазерной медицины, так и желающие повысить свою квалификацию. На курсах читают лекции и проводят практические занятия ведущие сотрудники центра: проф. А.В. Гейниц, проф. В.И. Елисеенко, проф. П.И. Толстых, проф. Е.Ф. Странадко, проф. В.А. Дербенев, д. м. н. Ю.В. Алексеев, д. м. н. А.А. Ачилов и другие известные специалисты. ***По окончании курсов выдается удостоверение государственного образца на право работы с лазерной медицинской техникой*** (Приказ МЗ РФ № 162 от 19.05.92 г. «О мерах по усилению контроля за разработкой и применением лазерной техники в медицине»).
  Адрес: **121165, г. Москва, ул. Студенческая, д. 40, стр. 1, ГНЦ лазерной медицины**
  Телефоны для справок: **8-499-766-10-35; 8-499-249-36-52** – Щукина Надежда Андреевна.

- **ОБУЧАЕТ ВРАЧЕЙ**

  - **В КЛИНИЧЕСКОЙ ОРДИНАТУРЕ** (специальности: хирургия; анестезиология и реаниматология);
  - **В АСПИРАНТУРЕ** (специальность – хирургия).

  Подробная информация:
  - на сайте **http://lasermedicine-ssc.org**
  - по телефону: **8-499-249-15-00** – ученый секретарь к. б. н. Картусова Людмила Николаевна

ЛАЗЕРНЫЕ МЕДИЦИНСКИЕ АППАРАТЫ

Аппараты на CO_2 лазере серии “Ланцет”

- CO_2 лазер – лидер среди лазеров по спектру применения.
- Оптимален для косметологии, гинекологии, амбулаторной хирургии, дерматологии, оториноларингологии, челюстно-лицевой хирургии, пластической хирургии, ожоговой хирургии, нейрохирургии, онкологии, стоматологии и т. д.
- Обеспечивается: бескровный разрез, иссечение мягких биотканей, послойное и фракционное удаление мягких биотканей, выпаривание пораженной биоткани, хирургическая обработка и санация ран.
- Точное дозирование воздействия, исключающее перегрев окружающей биоткани.
- Возможность стыковки с кольпоскопами и операционными микроскопами любых моделей.
- Возможность использования одного аппарата на нескольких направлениях медицины.
- Новейшие методики лазерного лечения.

Высокий уровень результатов для клиник и центров любого уровня.

Аппараты на диодных лазерах серии “Лазермед”

- Доступные лазерные аппараты с необходимым набором функций.
- Оптимальны для амбулаторной хирургии, дерматологии, оториноларингологии, флебологии.
- Обеспечивается: бескровный разрез, иссечение мягких тканей, чрескожное удаление сосудистых патологий, эндовазальная коагуляция, хирургическая обработка и санация ран.
- Бесконтактное и контактное воздействие.
- Возможность доставки излучения к биоткани без использования световода.

Большие возможности для клиник любого уровня.

ООО «Русский инженерный клуб»
300053, г. Тула, ул. Вильямса, д. 8
+7(4872)48-47-25, 48-44-69
www.lasermed.ru
e-mail: rik@lasermed.ru

Реклама

МИЛТА®

БИОЛАЗЕР®

Реклама

АППАРАТЫ ЛАЗЕРНОЙ ТЕРАПИИ МИЛТА®

Не задавайте себе вопросов - задавайте их нам!

Преимущества аппаратов МИЛТА®

Высокоэффективная техника профессионального класса

Используется российскими и зарубежными врачами различных специальностей

Наличие фотометра для обратной связи

Только "МИЛТА" имеет уникальный встроенный фоторегистратор для диагностики и мониторинга лечебного процесса на основе данных о поглощающих свойствах облучаемой области. Лазерная фотометрия обеспечивает индивидуальные параметры воздействия для каждого пациента

Сочетанное или раздельное воздействие

лазерного и светодиодного излучений красного и ИК-диапазона и магнитного поля

Расширенный диапазон параметров излучения

Дополнительные излучатели с различными параметрами,

в том числе матричные, для внутривенного облучения крови (ВЛОК), для КВЧ-терапии

Подключение к ПК

Аппарат "МИЛТА-Ф-8-01" подключается к компьютеру, что позволяет управлять аппаратом непосредственно с клавиатуры, создавать базу данных пациентов, вести историю лечебных процедур для каждого пациента, корректировать и дополнять методики лечения

Высокое качество

Гарантийный срок эксплуатации аппаратов 2 года

111250, г. Москва, ул. Авиамоторная, 53
тел./факс (495) 673-97-15, 673-96-17, 673-99-18, 797-19-80
e-mail: contact@milta-f.ru

www.milta-f.ru
www.biolaser.ru